Società Italiana di Chirurgia della Mano

MONOGRAFIE DI CHIRURGIA DELLA MANO

SINDROMI CANALICOLARI

Coordinatore

Franco Bassetto

Direttore della Clinica di Chirurgia Plastica Ricostruttiva ed Estetica
e Unità Semplice Chirurgia della Mano
Azienda Ospedaliera, Università di Padova

C.G. Edizioni Medico Scientifiche

C.G. EDIZIONI MEDICO SCIENTIFICHE s.r.l.
Via Candido Viberti, 7 - 10141 TORINO
Tel. 011.33.85.07 r.a. - Fax 011.38.52.750
Sito Web: www.cgems.it - E-mail: cgems.clienti@cgems.it

Sindromi canalicolari

Monografie di chirurgia della mano
Volume unico

© 2012 C.G. Edizioni Medico Scientifiche s.r.l. Tutti i diritti riservati.
Questo libro è protetto da Copyright. Nessuna parte di esso può essere riprodotta, contenuta in un sistema di recupero o trasmessa in ogni forma con ogni mezzo meccanico, di fotocopia, incisione o altrimenti, senza il permesso scritto dell'Editore.

Fotocopie per uso personale del lettore possono essere effettuate nel limiti del 15% di ciascun volume dietro pagamento alla SIAE del compenso previsto dall'art. 68, comma 4, della legge 22 aprile 1941 n. 633, ovvero dell'accordo stipulato tra SIAE, AIE, SNS e CNA CONFARTIGIANATO, CASA, CLAAI, CONFCOMMERCIO, CONFESERCENTI il 18 dicembre 2000.
Le riproduzioni per uso differente da quello personale potranno avvenire solo a seguito di specifica autorizzazione rilasciata dall'Editore.

ISBN 978-88-7110-364-8

Realizzato in Italia
Stampato da MG Servizi Tipografici srl (CN)

PRESENTAZIONE

L'argomento di questa monografia è senza dubbio di grande interesse per tutti i professionisti che si dedicano alla Chirurgia della mano: le patologie da intrappolamento dei nervi periferici nell'arto superiore infatti hanno un grande impatto epidemiologico e rappresentano una percentuale cospicua degli interventi eseguiti sulla mano. Purtroppo questo grande numero di interventi ha ingenerato nell'immaginario collettivo, e anche in alcuni chirurghi, una banalizzazione dell'atto chirurgico, considerato troppo spesso come un intervento routinario dal risultato scontato.
L'alto livello culturale e l'esperienza degli Autori che hanno concorso alla realizzazione di questa opera permettono viceversa di illustrare al neofita come al chirurgo già esperto come la Chirurgia del sistema nervoso periferico debba essere sempre considerata con la massima attenzione e rispetto, non solo nelle forme patologiche più inconsuete, come le s. da intrappolamento del tunnel radiale o dei nervi interossei posteriore o anteriore, ma anche e soprattutto nelle forme più comuni, come l'arcinota s. del tunnel carpale o la s. del tunnel cubitale.
In ogni capitolo sono descritti tutti i punti cruciali per la corretta gestione del percorso terapeutico: la semiologia, la diagnosi e la diagnosi differenziale, l'anatomia normale dei diversi settori del sistema nervoso periferico dell'arto superiore con le sue varianti, varianti che spesso hanno rilevante interesse anatomo-chirurgico e che è indispensabile conoscere per evitare danni iatrogeni ed eseguire correttamente l'intervento. Sono inoltre minuziosamente descritti le vie di accesso chirurgiche, i dettagli di tecnica, i risultati attesi, ma anche i rischi e le possibili cause di complicanza o insuccesso di ogni s. da intrappolamento.
Un'opera quindi che non può mancare non solo nella libreria del Chirurgo della mano ma anche di quella dei Chirurghi di specialità affini che intendano impadronirsi dei segreti e dell'esperienza dei maggiori esperti italiani in materia.

Igor Mario Rossello
Past President della SICM

COLLABORATORI

Mario Cherubino
UO Chirurgia Plastica Ricostruttiva, Azienda Ospedaliera di Varese,
Università degli Studi dell'Insubria

Ombretta Spingardi
Centro Regionale di Chirurgia della Mano, Ospedale San Paolo di Savona

Ilaria Tocco Tussardi
Clinica di Chirurgia Plastica Ricostruttiva ed Estetica, Azienda Ospedaliera,
Università di Padova

AUTORI

Silvio Abatangelo
Primario della Unità Operativa di Chirurgia Plastica Ricostruttiva e Centro di Chirurgia della Mano, Ospedale di Magenta (MI)

Michele D'Arienzo
Clinica Ortopedica e Traumatologica
Università degli Studi di Palermo

Andrea Atzei
Gruppo di Chirurgia della Mano,
Ospedale San Camillo, Treviso
Policlinico San Giorgio, Pordenone

Pietro Battistini
Clinica ortopedica Università di Pisa

Bruno Battiston
UOC traumatologia, UOD microchirurgia,
CTO Torino

Teresa Benigno
UOC traumatologia, UOD microchirurgia,
CTO Torino

Paola Bortot
UOC di Chirurgia della Mano
IRCCS MultiMedica Ospedale San Giuseppe Milano
Scuola di Specializzazione in Chirurgia Plastica,
Università degli Studi di Milano

Caterina Cannatà
UOC Chirurgia Plastica e Ricostruttiva
AO "San Camillo, Forlanini", Roma

Giancarlo Caruso
SC Ortopedia e Traumatologia Ospedale Piero Palagi, Ospedale S. Giovanni di Dio, Firenze
SS Chirurgia della mano e arto superiore,
Firenze

Antonio Castagnaro
UO Chirurgia della Mano e Microchirurgia, Viterbo

Nunzio Catena
UOS Chirurgia della Mano e Microchirurgia
UOC Ortopedia e Traumatologia
IRCCS Giannina Gaslini, Genova

Erica Cavalli
UOC di Chirurgia della Mano
IRCCS MultiMedica Ospedale San Giuseppe Milano
Scuola di Specializzazione in Chirurgia Plastica, Università degli Studi di Milano

Massimo Ceruso
SODS Chirurgia e Microchirurgia della mano, Ospedale Careggi, Firenze

Mario Cherubino
UO Chirurgia Plastica Ricostruttiva, Azienda Ospedaliera di Varese, Università degli Studi dell'Insubria

Maurizio Corradi
UO Clinica Ortopedica
Azienda Ospedaliera-Universitaria, Parma

Roberto Cozzolino
Centro Privato di Chirurgia e Riabilitazione della Mano, Rimini

Massimo Del Bene
Chirurgia Plastica, Ospedale San Gerardo, Monza (MI)

Anna De Leo
Dipartimentale di Chirurgia della Mano e Microchirurgia, Viterbo

Piero Di Giuseppe
UO Chirurgia Plastica Ricostruttiva e Centro di Chirurgia della Mano, Ospedale di Magenta (MI)

Loriana Esposito
Libera professione, Padova

Nicola Felici
UOC Chirurgia Plastica e Ricostruttiva
AO "San Camillo, Forlanini", Roma

Nicolò Galvano
Clinica Ortopedica Università degli Studi di Palermo

Stefano Geuna
Dipartimento di Scienze Cliniche e Biologiche, Facoltà di Medicina San Luigi Gonzaga, Università di Torino

Francesco Giacalone
UOC traumatologia
UOD microchirurgia, CTO Torino

Giulia Guidi
Fisioterapista
Responsabile Nazionale GIS RASM AIFi
Riabilitazione della Mano e dell'arto superiore

Riccardo Luchetti
Centro Privato di Chirurgia e Riabilitazione della Mano, Rimini

Ignazio Marcoccio
UO chirurgia della mano
Casa di cura Città di Brescia

Andrea Marchesini
UO Micro-Chirurgia Plastica Ricostruttiva e Chirurgia della Mano
AOU Ospedale Riuniti, Ancona

Laura Martini
SS Chirurgia della Mano e arto superiore, Ospedale Piero Palagi, Firenze

Antonio Merolli
UOC di Ortopedia e Chirurgia della Mano, Università Cattolica di Medicina a Chirurgia, Roma

Umberto Napoli
UO Chirurgia Plastica Ricostruttiva e Centro di Chirurgia della Mano, Ospedale di Magenta (MI)

Chiara Novelli
U.O.C. di Chirurgia della Mano
IRCCS MultiMedica Ospedale San Giuseppe Milano

Maria Fernanda Olivieri
Specialista in Neurologia, Azienda USL Parma

Antonio Pagliei
UO Ortopedia e Chirurgia della Mano
Università Cattolica del Sacro Cuore
Facoltà di Medicina e Chirurgia "A.Gemelli"

Giorgio Pajardi
UOC di Chirurgia della Mano
IRCCS MultiMedica Ospedale San Giuseppe Milano
Scuola di Specializzazione in Chirurgia Plastica, Università degli Studi di Milano

Chiara Parolo
UOC di Chirurgia della Mano
IRCCS MultiMedica Ospedale San Giuseppe Milano
Scuola di Specializzazione in Chirurgia Plastica, Università degli Studi di Milano

Umberto Passaretti
UOC di Chirurgia della Mano
Ospedale dei Pellegrini, Napoli

Loris Pegoli
UO Chirurgia della Mano,
IRCCS Gruppo Multimedica, Milano

Angela Penza
UOC di Chirurgia della Mano
Ospedale dei Pellegrini, Napoli

Sandra Pfanner
SODS Chirurgia e Microchirurgia della Mano, Ospedale Careggi, Firenze

Andrea Poggetti
Clinica ortopedica Università di Pisa

Pier Luigi Raimondi
Casa di Cura Mater Domini-Humanitas, Castellanza (VA)

Michele Riccio
UO Micro-Chirurgia Plastica Ricostruttiva e Chirurgia della Mano
AOU Ospedale Riuniti, Ancona

Marco Rosati
Clinica ortopedica Università di Pisa

Igor Mario Rossello
Centro Regionale di Chirurgia della mano, Savona

Fabrizio Schonauer
Università degli Studi di Napoli "Federico II"

Giuseppe Scisciolo
SOD Neurofisiopatologia
Dipartimento Unità Spinale,
AOU Careggi, Firenze

Filippo Maria Senes
UOS Chirurgia della Mano e Microchirurgia
UOC Ortopedia e Traumatologia
IRCCS Giannina Gaslini, Genova

Saverio Serpieri
UO Unità Operativa di Ortopedia e Chirurgia della Mano
Università Cattolica del Sacro Cuore
Facoltà di Medicina e Chirurgia "A. Gemelli"

Monica Seves
Libera professione, Busto Arsizio (MI)

Alessandra Soldati
UOC di Chirurgia della Mano, Ospedale dei Pellegrini, Napoli

Ombretta Spingardi
Centro Regionale di Chirurgia della Mano, Ospedale San Paolo di Savona

Cesare Tiengo
Istituto di Chirurgia Plastica
Azienda Ospedaliera, Università degli Studi

Ilaria Tocco Tussardi
Clinica di Chirurgia Plastica Ricostruttiva ed Estetica, Azienda Ospedaliera, Università di Padova

Pierluigi Tos
UOSD Microchirurgia
Dipartimento di Ortopedia e Traumatologia
ASO CTO-Maria Adelaide, Torino

Dante Tunesi
UO Chirurgia Plastica Ricostruttiva
e Centro di Chirurgia della Mano,
Ospedale di Magenta (MI)

Gabriele Vasario
UOC traumatologia
UOD microchirurgia, CTO Torino

Adolfo Vigasio
UO chirurgia della mano, Casa di cura Città di Brescia

Andrea Vitali
SS Chirurgia della Mano e arto superiore, Ospedale Piero Palagi, Firenze

Nicola Zingaretti
UO Micro-Chirurgia Plastica Ricostruttiva e Chirurgia della Mano
AOU Ospedale Riuniti, Ancona

INDICE

PRESENTAZIONE III
HANNO COLLABORATO V

Capitolo 1
PRINCIPI DI ANATOMIA 1
1.1 Anatomia dei nervi periferici: concetti generali 3
Anatomia nervosa 3
Sistema di vascolarizzazione 5

1.2 Anatomia del nervo mediano 6

1.3 Anatomia del nervo ulnare 12

1.4 Anatomia del nervo radiale 16

1.5 Fisiopatologia delle sindromi canalicolari 20
Fisiopatologia 20
Risvolti clinici 23

1.6 Neurofisiologia delle sindromi canalicolari 26
Reinnervazione 29

Capitolo 2
SINDROMI DEL MEDIANO 31
2.1 Sindrome compressiva del nervo mediano al legamento di Struthers 33

2.2 La sindrome del pronatore rotondo 39

2.3 Sindrome compressiva del nervo interosseo anteriore (sindrome di Kiloh-Nevin) 42

2.4 Sindrome del tunnel carpale: trattamento chirurgico 47
Complicanze dei trattamenti chirurgici a cielo aperto e a cielo chiuso 53
Procedure aggiuntive alla semplice decompressione del nervo mediano al polso 54
Puntualizzazioni e consigli 54

2.5 Approccio endoscopico alle sindromi canalicolari del mediano al carpo 57

2.6 Recidive della sindrome del tunnel carpale e loro trattamento..... 62

2.7 Interventi palliativi nelle paralisi del nervo mediano 70

Capitolo 3
SINDROME DELL'ULNARE 75
3.1 Sindrome da compressione del nervo ulnare alla doccia epitrocleo-olecranica..... 77

3.2 Approccio endoscopico alle sindromi canalicolari del nervo ulnare al gomito..... 88

3.3 "Recidive" della sindrome del tunnel cubitale e loro trattamento 92

3.4 La compressione del nervo ulnare al canale di Guyon 106

3.5 Interventi palliativi nelle paralisi del nervo ulnare 113

Capitolo 4
SINDROMI DEL RADIALE 119
4.1 Sindrome del tunnel radiale 121

4.2 Sindrome compressiva del nervo interosseo posteriore 129

L'irritazione del nervo interosseo posteriore come causa di epicondilalgia 133
Diagnosi clinica e strumentale 134

4.3 La sindrome di Wartemberg 137

4.4 Interventi palliativi per la paralisi del nervo radiale 143

Capitolo 5
SINDROMI CANALICOLARI E TRATTAMENTO CONSERVATIVO 155
Terapia farmacologica 158
Terapia locoregionale 159
Capitolo 6
IL TRATTAMENTO FISIOTERAPICO DELLE SINDROMI CANALICOLARI 165

Capitolo 7
SINDROME DELL'OUTLET TORACICO..... 177

Capitolo 8
DOUBLE CRUSH SYNDROME 195

Capitolo 9
SINDROMI CANALICOLARI RARE DELL'ARTO SUPERIORE 203

Capitolo 10
LE DISTONIE 211

10.2 Il trattamento riabilitativo nella distonia focale del musicista 216

Capitolo 11
LE SINDROMI CANALICOLARI IN ETÀ EVOLUTIVA 219

Capitolo 1
PRINCIPI DI ANATOMIA

1.1 Anatomia dei nervi periferici: concetti generali
Fabrizio Schonauer, Pierluigi Tos, Antonio Merolli, Stefano Geuna

1.2 Anatomia del nervo mediano
Antonio Pagliei, Cesare Tiengo, Saverio Serpieri

1.3 Anatomia del nervo ulnare
Cesare Tiengo, Antonio Pagliei

1.4 Anatomia del nervo radiale
Cesare Tiengo, Ombretta Spingardi

1.5 Fisiopatologia delle sindromi canalicolari
Pierluigi Tos, Antonio Merolli, Stefano Geuna

1.6 Neurofisiologia delle sindromi canalicolari
Giuseppe de Scisciolo

1.1
ANATOMIA DEI NERVI PERIFERICI: CONCETTI GENERALI

Fabrizio Schonauer, Pierluigi Tos, Antonio Merolli, Stefano Geuna

Per neuropatia si intende un disordine che provoca un'alterata funzione dei nervi periferici. Spesso le neuropatie periferiche sono associate a disordini sistemici come diabete, ipotiroidismo, deficit di vitamina B12, ecc.
Le neuropatie possono altresì essere ristrette a un sito anatomico specifico. Molte di queste neuropatie focali insorgono come risultato di compressioni nervose.
Una buona conoscenza dell'anatomia, fisiologia e fisiopatologia dei nervi periferici è presupposto necessario per eseguire una corretta diagnosi e una giusta indicazione terapeutica.

Anatomia nervosa

Studi anatomici approfonditi hanno svelato l'organizzazione e l'architettura di base dei nervi periferici (1). I tronchi nervosi periferici possono essere distinti in motori, sensitivi e misti. Essi sono costituiti da tessuto connettivo che avvolge le fibre nervose al suo interno. La fibra nervosa è l'unità funzionale microscopica del sistema nervoso periferico.
Le fibre nervose sono classicamente distinte in mieliniche e amieliniche. Le fibre mieliniche sono distinte in motorie e sensitive. La guaina mielinica è formata dalla cellula di Schwann, che avvolge l'assone e poi gli gira attorno formando vari strati sovrapposti di membrana cellulare. Le aree di intervallo tra vari segmenti mielinizzati vengono definiti nodi di Ranvier.
Le fibre amieliniche sono quelle vegetative. Le fibre amieliniche sono anch'esse rivestite da cellule di Schwann ma in modo diverso, senza avvolgimenti successivi; infatti da 4 a 8 fibre sono avvolte dalla stessa cellula di Schwann (Figure 1A, 1B e 1C).
I nervi periferici sono organizzati in tre strati di tessuto connettivo, ampiamente studiati anche con l'impiego del microscopio elettronico e con metodiche immunoistochimiche.
Classica è la suddivisione in endo-, peri- ed epinevrio, che risale già alla fine del 1800 (1).
Dall'interno verso l'esterno, le fibre nervose sono immerse dapprima nell'endonevrio, una matrice di collagene lasso con un largo spazio extracellulare. Questa matrice contiene fibroblasti, mastociti e un reticolo vascolare. La maggior parte delle cellule dell'endonevrio è rappresentata da cellule di Schwann e cellule endoteliali, mentre i fibroblasti rappresentano solo il 4% del totale.
Il perinevrio avvolge ciascun "fascicolo" con una densa e robusta guaina (i fascicoli sono costituiti da fasci di assoni "immersi" nell'endonevrio).
Questa struttura è molto importante per proteggere meccanicamente i fascicoli ed è anche fondamentale come barriera di diffusione per proteggere l'ambiente endoneurale dalle infezioni o da eventuali insulti chimici. Il perinevrio è costituito da alcuni strati di cellule simil-endoteliali che avvolgono i "fascicoli" e che continuano in periferia la barriera emato-encefalica del sistema nervoso centrale. I fascicoli cambiano continuamente i rapporti reciproci nel loro percorso in senso prossimo-distale; le classiche ricostruzioni tridimensionali di Sunderland del nervo muscolocutaneo (2) fanno comprendere come sia difficile collegare e orientare correttamente i vari fascicoli nei casi di ricostruzione dopo divisione completa o nei casi di perdita di sostanza nervosa per la quale si rende necessario l'impiego d'innesti nervosi.
Infine le fibre nervose sono avvolte dall'epinevrio, formato da tessuto connettivo lasso. Questa

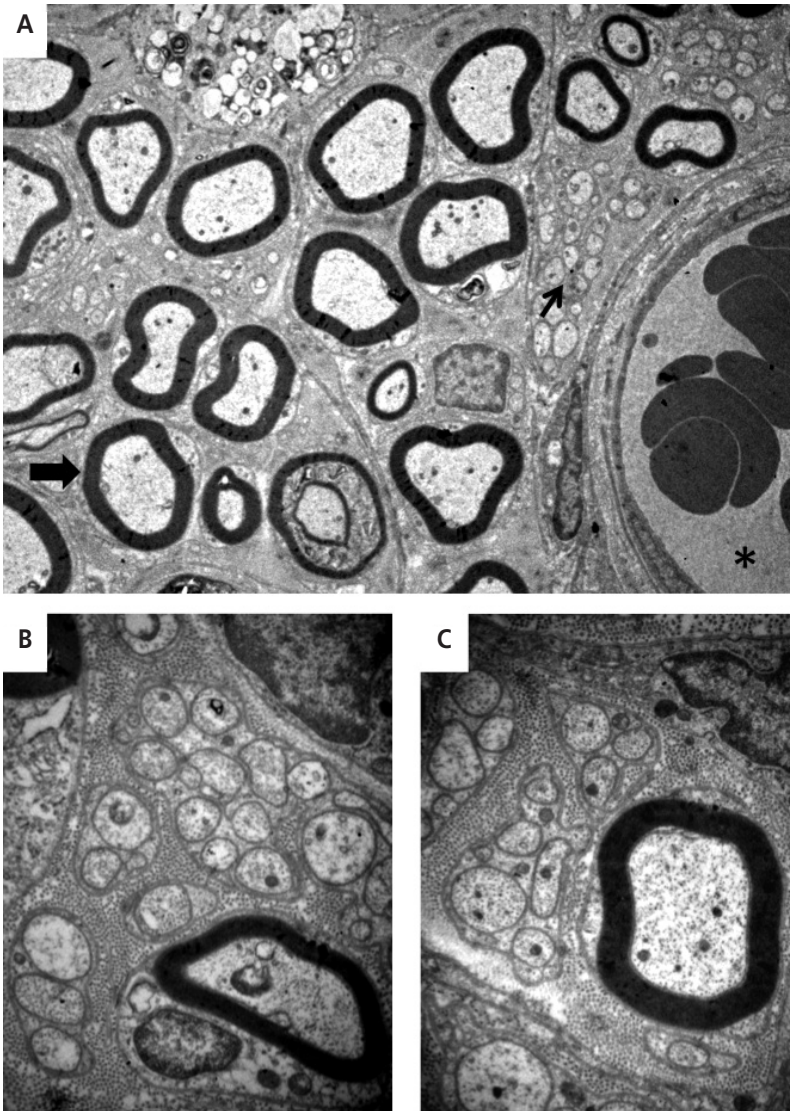

1 • (A) Microfotografia elettronica (9.500x) di un nervo sciatico di ratto normale. Si evidenzia la presenza di fibre nervose sia mieliniche (freccia grande) sia amieliniche (freccia piccola). È inoltre mostrato un vaso sanguigno con all'interno numerosi globuli rossi (*).
(B, C) Microfotografie elettroniche (25.000x) di un nervo sciatico di ratto normale. A più forte ingrandimento sono mostrate le fibre mieliniche e le fibre amieliniche immerse in un tessuto connettivo endoneurale ricco di fibre collagene.

struttura è costituita da una porzione più esterna, circonferenziale (epinevrio esterno), composto principalmente da fibre collagene ed elastiche e da una porzione più interna che si trova fra i vari fascicoli (epinevrio interno) (2).
L'epinevrio dunque protegge le fibre nervose dalla compressione e dagli stiramenti; perciò lo ritroviamo più spesso in siti anatomici, dove le forze tangenziali (*shear forces*) sono ripetute, come il tunnel cubitale a livello del gomito (3).
Seddon (4) per primo sviluppò uno schema per la classificazione degli eventi traumatici dei nervi; questa classificazione fu successivamente modificata da Sunderland. Egli classificò i traumi nervosi in 5 gradi di crescente severità. Nei traumi di primo grado (neuroaprassia) la

struttura nervosa rimane intatta e la diminuita funzione del nervo è reversibile. Nei traumi di secondo grado (assonotmesi) l'epinevrio, il perinevrio e la lamina basale risultano integri ma il danno assonale è completo; l'assonotmesi recupera nel giro di mesi. Nei traumi di terzo grado anche la lamina basale risulta interrotta ma l'epinevrio e il perinevrio sono intatti. Nei traumi di quarto grado soltanto l'epinevrio resta intatto. Infine nei traumi di quinto grado (neurotmesi) il nervo è diviso completamente in tutti i suoi elementi (2).

Alle strutture su descritte deve essere poi aggiunto il tessuto areolare lasso esterno all'epinevrio, definito mesonevrio. Questo tessuto, in continuità con l'epinevrio, è di importanza critica per l'escursione longitudinale dei nervi periferici (5).

Già Millesi aveva sottolineato l'importanza del mesonevrio nel favorire la mobilità dei nervi nei tessuti circostanti (6). Lo stesso autore aveva dimostrato che il nervo mediano poteva raggiungere un'escursione di circa 9,6 mm con la flessione del polso e un po' di meno con la sua estensione (7).

Wilgis e Murphy avevano dimostrato nei nervi mediano e ulnare un'escursione longitudinale rispettivamente di circa 7,3 mm e 9,8 mm con la flessione del gomito (8).

L'escursione nervosa avviene fisiologicamente nella normale attività fisica; un'eventuale compressione cronica, e la fibrosi a essa associata, può influenzare negativamente la capacità di un nervo periferico di scivolare, e risultare in forte fastidio o dolore.

Sistema di vascolarizzazione

Possiamo distinguere un sistema di vascolarizzazione intrinseco e un sistema estrinseco. Il sistema intrinseco si localizza all'interno dell'epinevrio, mentre il sistema estrinseco si sviluppa all'esterno della fibra nervosa stessa. Questi vasi possono entrare all'interno della fibra con tre diverse modalità: pattern segmentale senza peduncolo dominante, un solo peduncolo dominante che corre longitudinalmente con il nervo o infine peduncoli dominanti multipli (9).

I vasi del sistema estrinseco entrano nel mesonevrio e comunicano con lo spazio epineurale attraverso i vasa nervorum. I vasa nervorum danno poi vita a un plesso che decorre longitudinalmente all'interno dello spazio perineurale. Questo plesso entra nell'endonevrio con un angolo obliquo, per poi anastomizzarsi con la circolazione intrinseca che circonda ogni fascicolo nervoso. Questa giunzione tra il sistema estrinseco e il sistema intrinseco costituisce un sito di potenziale compromissione vascolare in seguito ad aumento della pressione endoneurale (5).

Un'altra struttura importante è la barriera vascolo-nervosa, che nel nervo periferico controlla l'ambiente endoneurale; questa barriera è regolata da cellule perineurali e da cellule endoteliali dei capillari endoneurali. L'integrità dei capillari endoneurali aiuta a mantenere costante la pressione del fluido endoneurale (sui 2-3 mmHg); tale pressione positiva serve a contrastare il passaggio di fluidi dal sistema vascolare nello spazio endoneurale (10).

Bibliografia

1. Key A, Retzius G. Studien in der anatomie des nervensystems und des binfegwebes. Samson and Wallin, Stockholm, 1876.
2. Sunderland S. Nerves and nerve injuries. Churchill Livingstone, Edinburgh, 1978.
3. Chung KC. Hand and upper extremity reconstruction. Saunders, Elsevier, 2009.
4. Seddon H. Peripheral nerve injuries. Medical Research Council Special Report Series No. 282. HMSO, London, 1954.
5. Maggi SP, Lowe JB 3rd, Mackinnon SE. Pathophysiology of nerve injury. Clin Plast Surg. 2003 Apr; 30(2):109-26.
6. Millesi H. The nerve gap. Theory and clinical practice. Hand Clin. 1986; 2(4):651-63.
7. Millesi H, Zöch G, Rath T. The gliding apparatus of peripheral nerve and its clinical significance. Ann Chir Main Memb Super. 1990; 9(2):87-97.
8. Wilgis EF, Murphy R. The significance of longitudinal excursion in peripheral nerves. Hand Clin. 1986 Nov; 2(4):761-6.
9. Breidenbach WC, Terzis JK. The blood supply of vascularized nerve grafts. J Reconstr Microsurg. 1986 Oct; 3(1):43-58.
10. Topp KS, Boyd BS. Peripheral nerve: from the microscopic functional unit of the axon to the biomechanically loaded macroscopic structure. J Hand Ther. 2012; 25(2):142-51.

1.2
ANATOMIA DEL NERVO MEDIANO

Antonio Pagliei, Cesare Tiengo, Saverio Serpieri

Il nervo mediano ha origine nella porzione ascellare del plesso brachiale per la convergenza di due contingenti (esterno e interno) dei tronchi secondari che si uniscono a guisa di "V" anteriormente all'arteria ascellare (forca del nervo mediano). Il contingente esterno, più voluminoso, da cui emerge il nervo muscolo-cutaneo (perforante di Casserio) garantisce il contributo di fibre provenienti dalle radici C6-C7, decorrenti lungo i tronchi primari superiore e medio e quindi lungo il tronco secondario esterno. Il contingente interno, da cui emergono il nervo cutaneo mediale dell'avambraccio e il nervo ulnare, garantisce l'apporto di fibre provenienti dalle radici C8-T1, decorrenti lungo il tronco primario inferiore e quindi lungo il tronco secondario interno (1,2).

Il mediano assume inizialmente una posizione più esterna rispetto all'arteria omerale: unitamente a essa decorre, distalmente, lungo il margine mediale del bicipite e a ridosso del brachiale anteriore, per portarsi quindi internamente all'arteria, incrociandola a livello del terzo medio del braccio.

Con il risolversi delle formazioni muscolari del braccio in strutture muscolo-tendinee e il progressivo delinearsi della doccia bicipitale, il nervo viene a trovarsi, nel terzo distale del braccio, internamente rispetto al tendine del bicipite brachiale (e all'arteria omerale che fra le due formazioni si interpone) e lateralmente alla massa degli epitrocleari il cui rilievo mediale accentua ulteriormente la conformazione della doccia, chiusa anteriormente dall'espansione aponeurotica del bicipite (lacerto fibroso) sotto cui si impegna il fascio neurovascolare. È solo in prossimità della regione epitrocleare che il nervo mediano modifica il suo decorso (Figura 1) dirigendosi alquanto esternamente per avvicinarsi all'asse dell'arto e farsi realmente "mediano". Nell'attraversare la regione del braccio il nervo mediano, analogamente all'ulnare, non fornisce alcun ramo collaterale: può ricevere con relativa frequenza un ramo anastomotico dal muscolocutaneo (1).

A distanza variabile dall'interlinea articolare del gomito emergono dal tronco nervoso i primi rami di divisione, essenzialmente motori per i muscoli: pronatore rotondo, palmare lungo, flessore radiale del carpo e flessore comune superficiale delle dita. Alcuni rami articolari per il compartimento ulnare del gomito sono stati descritti con origine dal tronco principale e dal ramo prossimale per il pronatore rotondo (1). Risultano infatti abitualmente destinate due branche al pronatore rotondo: la più prossimale prende origine all'altezza dell'epitroclea mentre la distale, unitamente ai rami motori per i muscoli della loggia superficiale, emerge dal mediano allorché questo si insinua fra i due capi, omerale ed epitrocleare del pronatore rotondo, per guadagnare più distalmente il passaggio al di sotto dell'arcata aponeurotica del flessore comune superficiale delle dita e decorrere profondamente a esso, contenuto nella guaina di questo muscolo.

In questo tratto critico (compreso fra il passaggio del tronco nervoso fra i capi inserzionali del pronatore rotondo e l'impegno nell'occhiello aponeurotico teso fra le inserzioni dei due capi del flessore superficiale delle dita) il mediano dà origine ai rami motori per i muscoli profondi dell'avambraccio (flessore lungo del pollice e fasci laterali del muscolo flessore comune pro-

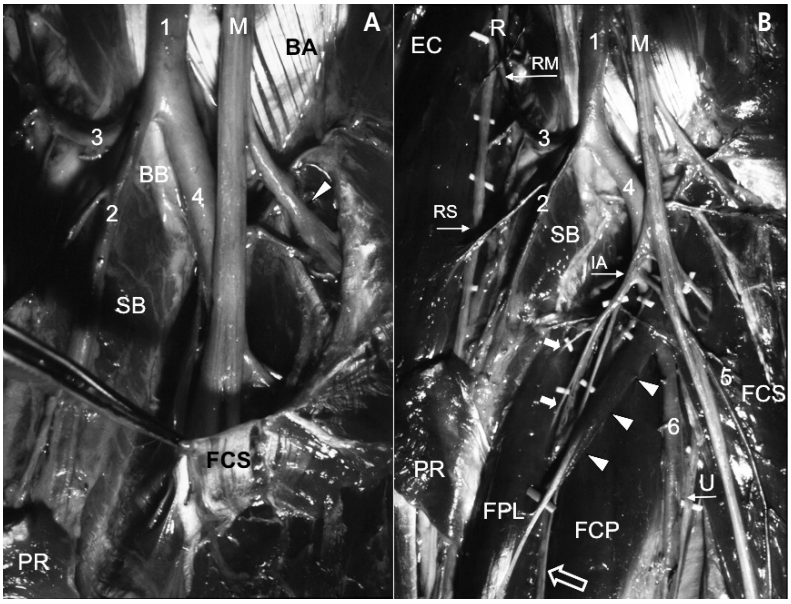

1 • (A): nervo mediano al gomito, dissezione anatomica di cadavere fresco precedentemente iniettato a livello dell'arteria ascellare con latex colorato. Liberato dalla protezione del lacerto fibroso è ben evidente il fascio neuro-vascolare a ridosso del brachiale anteriore (BA) e internamente al tendine del bicipite (BB). Si noti il decorso del nervo mediano (M) che si sovrappone al tronco cubito-interosseo (4) e all'arteria ulnare per acquisire la sua posizione definitiva e più "mediana" nell'avambraccio. Il pronatore rotondo è stato sezionato ribaltando distalmente il ventre muscolare (PR) onde dare maggior risalto all'impegno del nervo mediano profondamente al flessore comune superficiale delle dita (FCS) e, più prossimalmente, alla emergenza dei rami motori per gli epitrocleari (punta di freccia).
1: arteria omerale; 2: arteria radiale; 3: arteria ricorrente radiale anteriore; 4: tronco cubito-interosseo.
(B): fase di ulteriore dissezione rispetto al preparato precedente. Il pronatore rotondo (PR) è stato reclinato esternamente, mantenendo la sua inserzione radiale, mentre il flessore comune superficiale delle dita (FCS) è stato ribaltato internamente così esponendo il nervo mediano, perforato in questo caso dall'arteria mediana (5) e applicato sulla fascia muscolare profonda del muscolo. Si noti la precoce emergenza (frecce bianche) dei rami motori per il flessore lungo del pollice (FPL) dal nervo interosseo anteriore (IA) ben presto raggiunto dall'arteria omonima che lo accompagna distalmente (freccia bianca vuota), a ridosso della membrana interossea fra flessore lungo del pollice e flessore comune profondo della dita (FCP). Le punte di freccia indicano il muscolo accessorio di Gantzer, capo soprannumerario ulnare del flessore lungo del pollice, presente dalla metà ai due terzi dei soggetti, che interseca il decorso del mediano e del fascio interosseo anteriore, interponendosi fra di essi.
6: arteria ulnare che, in prossimità del margine interno del flessore profondo delle dita, si congiunge al nervo ulnare (U) ormai reduce dal passaggio nella doccia epitrocleo-olecranica e dall'impegno fra i capi inserzionali del flessore ulnare del carpo.
Il nervo radiale (R) è ben evidente a ridosso degli epicondiloidei (EC), anch'essi reclinati esternamente, onde apprezzare la divisione del tronco principale nel ramo sensitivo superficiale (RS) e in quello motorio profondo (RM) – nervo interosseo posteriore – colto dalla dissezione al momento del suo impegno fra i fasci del corto supinatore (SB).
Tratta da: "Elementi di anatomia del gomito" monografia SICM, volume III "La patologia non traumatica del gomito" Mattioli Editore 1998, per gentile concessione.

fondo delle dita – destinati al II e III dito –) e a un tronco più voluminoso, diretto dorsalmente e distalmente: il nervo interosseo anteriore.

Sempre a tale livello i nervi mediano e interosseo anteriore risultano incrociare l'arteria ulnare (Figura 1) che, con decorso obliquo, in direzione ulnare e distale, riposa profondamente a essi.

Dopo la sua origine il nervo interosseo anteriore si dirige distalmente verso il polso, unendosi all'arteria omologa alla quale si accompagna per tutto il suo decorso nella profondità della loggia anteriore dell'avambraccio (Figura 1B): applicato sulla membrana interossea cede piccoli nervi sensitivi a questa e al periostio del radio e

dell'ulna. Condividendo così, con i vasi comitanti che lo affiancano, una disposizione tipicamente interossea, il nervo prosegue il suo decorso fra il flessore lungo del pollice e i fasci radiali del flessore comune profondo delle dita. Dopo aver fornito rami motori ai suddetti muscoli, raggiunto il margine prossimale del pronatore quadrato, si impegna profondamente ad esso per distribuire rami motori a questo muscolo e risolversi in rami sensitivi per le articolazioni radiocarpica, intercarpiche, carpo-metacarpale e radio-ulnare distale (3).

Nell'avambraccio il mediano è accompagnato da una piccola arteria, arteria mediana (Figura 1B), ramo della interossea anteriore o del tronco cubito-interosseo (che può seguire il nervo distalmente fino ad anastomizzarsi con l'arcata palmare superficiale). Tale arteria è abitualmente alquanto gracile e solo in particolari casi (persistenza dell'arteria mediana) può presentare dimensioni più importanti: durante lo sviluppo fetale essa interviene, solo transitoriamente, ad assicurare l'irrorazione dell'abbozzo della mano per poi regredire progressivamente con il sopravvento anatomico e funzionale delle arterie radiale e ulnare (4).

A livello della porzione distale dell'avambraccio, il nervo mediano tende ad acquisire una posizio-

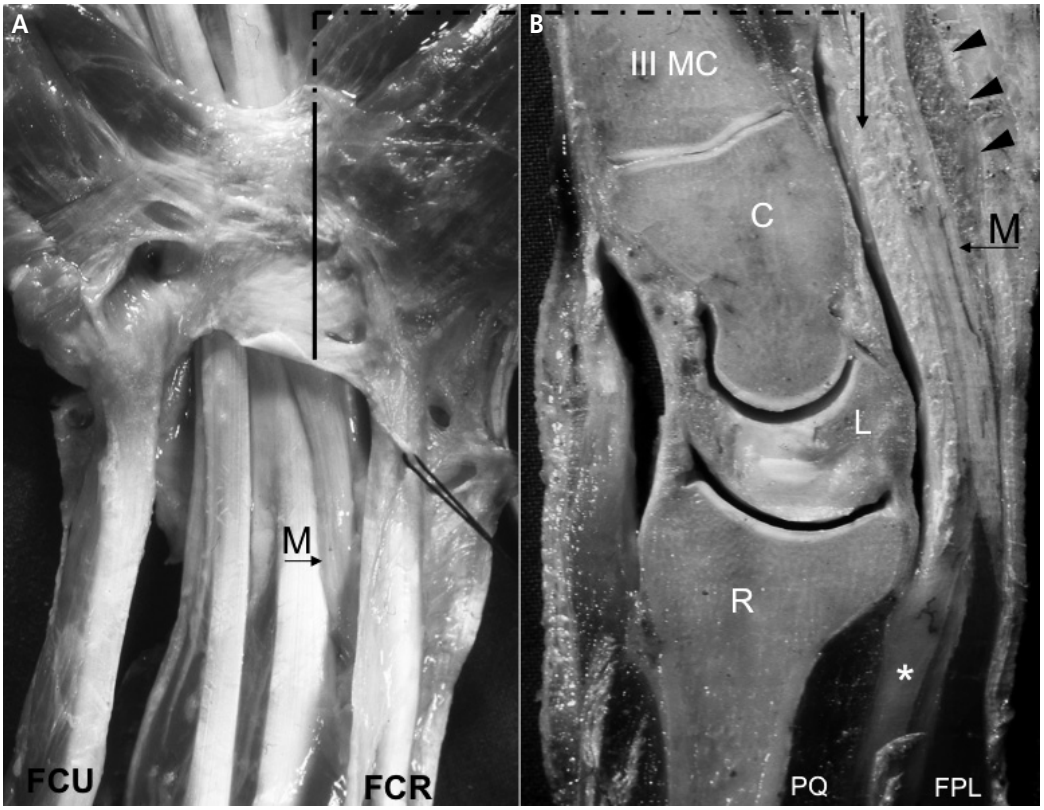

2 • Nervo mediano al polso, dissezione anatomica di cadavere fresco e preparato di cadavere congelato ottenuto da sezioni longitudinali corrispondenti alla linea continua.
(A): decorso intracanalare del nervo mediano che occupa abitualmente il settore radiale del tunnel, applicato contro la superficie dorsale del legamento trasverso del carpo. (B): la sezione condotta su preparato congelato, in corrispondenza della articolazione scafo-lunata conferma ulteriormente i rapporti topografici descritti, avendo il taglio interessato longitudinalmente il nervo mediano (M) per buona parte del suo decorso, con esposizione della sua arteria nutritizia. Si noti il particolare spessore del legamento trasverso del carpo (punte di freccia) e i suoi rapporti di stretta contiguità con il nervo mediano (M). FCU: flessore ulnare del carpo; FCR: flessore radiale del carpo; III MC: terzo metacarpo; C: capitato; L: semilunare e superficie articolare scafo-lunata; R: estremità distale del radio: l'interlinea radio-carpica è colta al confine fra la fossetta lunata e quella scafoidea della glena; PQ: pronatore quadrato; FPL: flessore lungo del pollice. Tra queste due ultime formazioni è evidente il cuscinetto adiposo del pronatore quadrato (*).

ne più superficiale: collocato lateralmente al fascio dei tendini flessori comuni superficiali delle dita, decorre fra il flessore radiale del carpo e il palmare lungo al di sotto del piano cutaneo e della fascia antibrachiale per impegnarsi infine nel tunnel carpale (5), mantenendo abitualmente, nel suo decorso intracanalare, una posizione alquanto radiale (Figura 2). Sono state comunque descritte variazioni riguardanti la posizione e il decorso del nervo nel canale, con impegno nel settore centrale o addirittura ulnare del canale stesso (6,7), di evidente interesse anatomo-chirurgico.

Prossimalmente alle pliche flessorie del polso emerge dal tronco principale il ramo cutaneo palmare in stretto rapporto di contiguità con la guaina del flessore radiale del carpo che tale ramo, essenzialmente sensitivo, lambisce sul versante ulnare, per perforare la porzione più distale della fascia tesa fra flessore radiale del carpo e palmare lungo e distribuirsi con due o più rami terminali alla cute dell'eminenza tenare e della regione palmare media (Figura 3).

All'uscita dal tunnel carpale il nervo mediano, dopo aver dato origine alla branca motrice (ramo

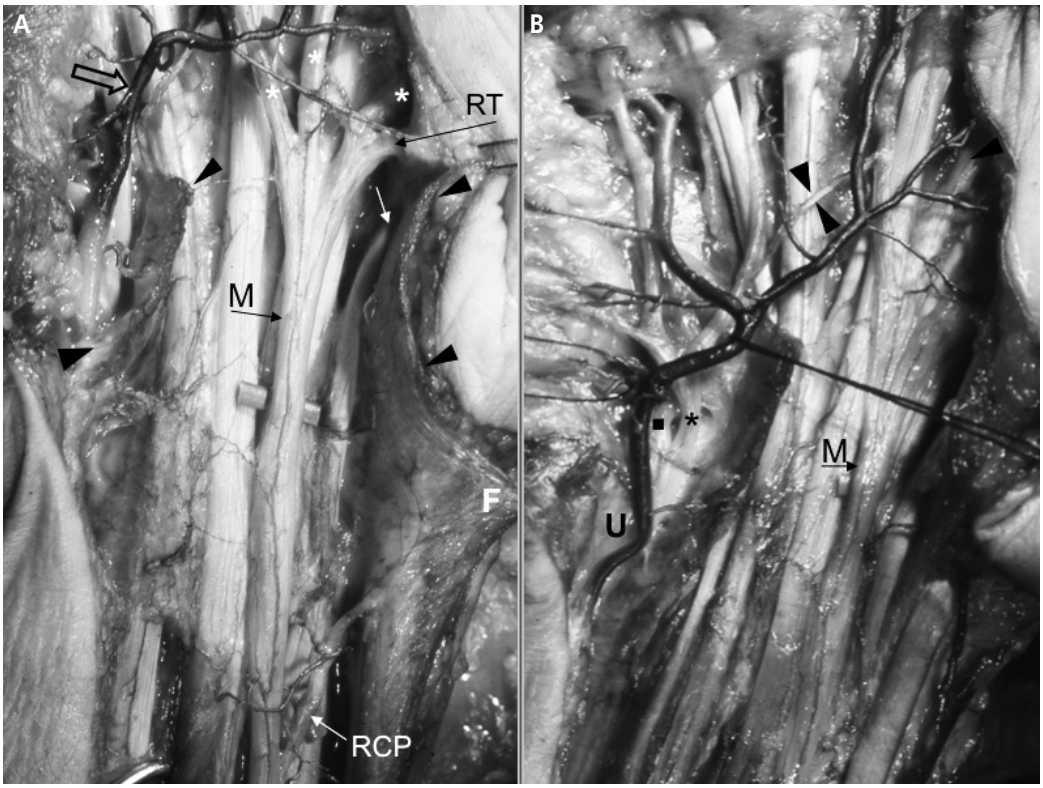

3 • (A, B): nervo mediano al polso, dissezione anatomica di cadavere fresco sottoposto a iniezione di latex colorato a livello dell'arteria ascellare.
Il legamento trasverso del carpo, in continuità con la fascia antibrachiale (F), è stato sezionato (punte di freccia) per esporre il nervo mediano (M) che decorre direttamente al di sotto di esso per dividersi, appena distalmente al suo margine distale, nel ramo tenare (RT) e nei rami digitali comuni (*), sovrastati dall'arcata palmare superficiale (freccia nera vuota).
È ben evidente l'emergenza dal mediano, prossimalmente al suo impegno nel tunnel carpale, del ramo cutaneo palmare (RCP) che perfora la fascia antibrachiale in direzione dell'eminenza tenare.
La freccia bianca indica il tendine del flessore lungo del pollice.
Il preparato conferma inoltre come l'irrorazione del nervo sia garantita da un apporto vascolare segmentario cui partecipano arteria ulnare e radiale e, nel tratto intracanalare, l'arcata palmare superficiale.
Superficialmente al lembo ulnare del legamento trasverso sezionato è evidente il fascio neuro-vascolare ulnare la cui ulteriore dissezione (B) permette di apprezzare la divisione del nervo ulnare (U) nel ramo superficiale (*) e profondo-motorio (■), quest'ultimo in procinto di impegnarsi sotto l'arcata piso-unciforme. Si noti il ramo anastomotico (punte di freccia), fra il nervo digitale comune del terzo spazio (mediano-M) e il nervo digitale comune del quarto e quinto dito (ulnare-U).

NERVO MEDIANO
Rami collaterali • Rami articolari al gomito • Rami muscolari (pronatore rotondo, flessore radiale del carpo, palmare lungo, flessore comune superficiale delle dita, flessore lungo del pollice e metà radiale del flessore comune profondo delle dita) • Nervo interosseo anteriore: – rami muscolari (flessore lungo del pollice e metà radiale del flessore comune profondo delle dita, pronatore quadrato) – rami articolari al polso • Ramo cutaneo palmare
Rami terminali • Ramo tenare (abduttore breve del pollice, flessore breve del pollice-capo superficiale, opponente del pollice) • Nervo collaterale radiale del pollice • I nervo digitale comune (collaterale ulnare del pollice, collaterale radiale dell'indice, primo lombricale) • II nervo digitale comune (collaterale ulnare del II dito, collaterale radiale del III dito, secondo lombricale) • III nervo digitale comune (collaterale ulnare del III dito, collaterale radiale del IV dito, anastomosi sensitiva con n. ulnare)

tenare) si risolve nei rami di divisione terminale (ancora misti) che, con decorso divergente, si distribuiscono al I, II e III dito e alla metà radiale del IV dito per l'innervazione sensitiva della cute volare corrispondente e di quella dorsale delle rispettive falangi distali, e al primo e secondo lombricale per quella motoria. Nello sfioccamento terminale si individua abitualmente il nervo collaterale radiale del pollice, mentre i nervi collaterali diretti rispettivamente al versante ulnare del pollice, al II e III dito e al versante radiale del IV dito, emergono dal mediano come primo, secondo e terzo nervo digitale comune.

Il primo lombricale è innervato da un ramuscolo motorio proveniente dal nervo digitale proprio del II dito (primo nervo digitale comune), mentre il secondo lombricale è innervato da un ramuscolo motorio che nasce dal secondo nervo digitale comune. A livello della falange prossimale dei rispettivi raggi digitali, i nervi collaterali digitali, ulnare e radiale, emettono il collaterale dorsale dello stesso dito.

Il ramo tenare o branca motrice si distacca dal versante radiale del mediano, appena distalmente al margine distale del legamento anulare del carpo, per distribuirsi, con decorso ricorrente, alla muscolatura tenare (abduttore breve, opponente e capo superficiale del flessore breve del pollice). Il muscolo abduttore breve del pollice riceve sempre innervazione dal mediano.

Tale emergenza della branca motrice, extraligamentaria, risulta più frequente rispetto a quella sotto o intraligamentaria. Unitamente a questa, altre varianti anatomiche del mediano al polso, ampiamente descritte in letteratura (6,7) e riguardanti l'insorgenza del ramo tenare dal versante ulnare o volare del mediano, la presenza di rami accessori, la divisione più prossimale del tronco nervoso (nervo mediano bifido, associato spesso alla presenza di un'arteria mediana persistente) vanno conosciute, rivestendo un indiscutibile interesse chirurgico.

Distalmente all'arcata palmare superficiale è presente, con elevata frequenza (fino a circa l'80% dei casi) (8,9), un'anastomosi sensitiva fra il nervo digitale comune per il IV e V dito del nervo ulnare e il terzo nervo digitale comune del mediano (anastomosi di Berrettini): con variabile decorso

obliquo è orientata distalmente in senso ulno-radiale (Figura 3B).

Più profondamente, sempre in regione palmare, l'anastomosi fra la branca motrice tenare del mediano e il ramo motorio profondo dell'ulnare, viene descritta come ansa di Riche e Cannieu. Analogamente all'anastomosi fra mediano e ulnare a livello dell'avambraccio (anastomosi di Martin-Gruber e di Marinacci), risulta anch'essa di variabile incidenza anatomica (10) e di prevalente riscontro elettromiografico. Tali anastomosi contribuiscono alla variabilità dell'innervazione motoria della muscolatura intrinseca della mano, chiarendo, di fronte all'interessamento dell'uno o dell'altro nervo, quadri di deficit motorio non altrimenti compatibili con la distribuzione motoria classicamente descritta.

Bibliografia

1. Testut L. Anatomia Umana. Libro VI, Sistema Nervoso Periferico. Edizione italiana. UTET, Torino, 1942.
2. Tsionis I, Le Viet D. Compression du nerf médian au coude. In: Syndromes canalaires du membre supérieur, Chirurgie de la main. 2004; 23(Suppl. 1):141-154.
3. Spinner M. The anterior interosseous-nerve syndrome. With special attention to its variations. J Bone Joint Surg. 1970; 52A:84-94.
4. Catalano F, Fanfani F, Giani E. L'arteria mediana e la sindrome del tunnel carpale. Riv Ital Chir Mano, Vol XXIII. 1986; 3:429-433.
5. Yugueros P, Berger RA. Anatomia del Tunnel Carpale. In: Luchetti R: Sindrome del tunnel Carpale, capitolo II, 9-11. Verduci Editore, Roma, 2002.
6. Samson P. Le syndrome du canal carpien. In: Syndromes canalaires du membre supérieur, Chirurgie de la main. 2004; 23(Suppl.1):165-177.
7. Schmidt MH. Anatomia normale e varianti del nervo mediano nel canale carpale. In: Luchetti R. Sindrome del tunnel carpale, capitolo III, 12-20, Verduci Editore, Roma, 2002.
8. Ferrari GP, Gilbert A. The superficial anastomosis on the palm of the hand between the ulnar and median nerves. J.Hand Surg. 1991; 16B: 511-4.
9. Loukas M, Louis RG Jr, Stewart L *et al*. The surgical anatomy of ulnar and median nerve communications in the palmar surface of the hand. J Neurosurg. 2007; 106:887-893.
10. Unver Dogan N, Uysal II, Seker M. The communications between the ulnar and median nerves in upper limb. Neuroanatomy. 2009; 8:15-19.

1.3
ANATOMIA DEL NERVO ULNARE

Cesare Tiengo, Antonio Pagliei

Il nervo ulnare origina dalla grossa branca terminale della corda mediale, tronco secondario antero-interno del plesso brachiale con fibre che provengono dall'ultimo nervo cervicale (C8) e dal primo nervo toracico (T1) e sporadicamente dal settimo nervo cervicale (C7). Nel suo decorso ascellare esso è situato tra la vena e l'arteria ascellare con il nervo mediano e il nervo muscolocutaneo posti lateralmente all'arteria e il nervo radiale collocato postero-lateralmente all'arteria ascellare. Nell'ascella il nervo decorre anteriormente al muscolo sotto scapolare, al tendine del muscolo gran dorsale e grande rotondo e raggiunto il braccio esso costeggia il lato postero-interno dell'arteria brachiale. All'unione del terzo superiore e del terzo medio del braccio, accompagnato dall'arteria collaterale mediale superiore, esso passa al di dietro del setto intermuscolare mediale raggiungendo la loggia posteriore del braccio. A questo livello trae rapporti con il capo mediale del muscolo tricipite indietro e con il setto intermuscolare mediale in avanti che lo separa del muscolo brachiale, dai vasi omerali e dal nervo mediano. Durante il decorso nel braccio il nervo ulnare non emette rami collaterali. Giunto nella regione del gomito il nervo s'impegna nella doccia epitrocleo-olecranica costituita medialmente dall'epitroclea e lateralmente dall'olecrano ove emette numerosi rami articolari. L'aponevrosi superficiale copre il nervo lungo tutto il suo decorso nel gomito; essa qui si presenta ispessita da fibre connettivali trasversali che rappresenterebbero i residui del muscolo epitrocleo-cubitale dei mammiferi meglio noto con il nome di legamento di Osborne. Raggiunto l'avambraccio il nervo ulnare si impegna al di sotto dell'arcata aponeurotica del muscolo flessore ulnare del carpo tra i suoi due fasci di origine (capo ome-



1 • Visione d'insieme del nervo ulnare in dissezione anatomica di cadavere fresco precedentemente iniettato a livello dell'arteria ascellare con latex colorato. NU: nervo ulnare; FUC: muscolo flessore ulnare del carpo; AU: arteria ulnare; rdNU: ramo dorsale del nervo ulnare.

rale e capo ulnare) e, discendendo lateralmente al muscolo stesso, si pone al di sopra del muscolo profondo delle dita e profondamente allo strato superficiale dei muscoli epitrocleari circondando la testa dell'ulna (Figura 1). A questo livello fornisce i rami per il muscolo flessore ulnare del carpo in numero di due o tre e uno o due rami per i due fasci mediali del muscolo flessore profondo delle dita destinati al IV e V dito. All'unione del terzo superiore con il terzo medio dell'avambraccio il nervo ulnare si ricolloca in una posizione anteriore. Da qui, discende verticalmente lungo il margine anteriore del muscolo flessore ulnare del carpo ponendosi al di sopra del muscolo flessore profondo delle dita. In corrispondenza del terzo medio dell'avambraccio esso è raggiunto sul suo lato esterno dall'arteria ulnare e dalle sue vene satelliti che lo accompagneranno sino a livello del polso. Otto-dieci centimetri al di sopra del polso prende origine da esso il nervo dorsale ulnare della mano che si dirige medialmente e indietro circondando l'ulna e passando al di sotto del tendine del flessore ulnare del carpo. Il ramo dorsale del nervo ulnare raggiunge la superficie posteriore del terzo distale dell'avambraccio dove si divide in tre rami (interno, medio e laterale). Il ramo interno costeggia il margine mediale della mano diventando il nervo digitale dorsale interno del V dito. Il ramo medio si dirige verso il margine distale del 4° spazio interdigitale costituendo il nervo digitale dorsale laterale del V dito e fornendo la sensibilità alla superficie dorsale della prima falange del IV dito. Il ramo laterale si dirige verso il margine prossimale del secondo e del terzo spazio interosseo dorsale contraendo anastomosi con un ramo sensitivo del nervo radiale e fornendo da ultimo la sensibilità alla superficie dorsale della prima falange del IV (lato esterno) e III dito (lato interno). Raggiunta la regione volare del polso, il nervo ulnare accompagnato dai vasi ulnari passa al davanti del legamento anulare anteriore o trasverso del carpo impegnandosi nel canale osteofibroso di Guyon, costituito lateralmente dall'osso pisiforme e dall'uncino dell'uncinato e chiuso in alto da un'espansione fibrosa del legamento anulare dorsale del polso (Figura 2). All'uscita di questo passaggio il nervo ulnare si divide nei suoi rami terminali: ramo superficiale e ramo profondo. Il ramo superficiale si estende sino all'eminenza ipotenare accompagnata lateralmente dall'arteria ulnare, che costituisce la prima parte dell'arcata palmare superficiale.



2 • Dissezione anatomica della regione del polso di cadavere fresco precedentemente iniettato. Il canale di Guyon è stato aperto per evidenziare il decorso dell'arteria e del nervo ulnare. NU: nervo ulnare; FUC: tendine del muscolo flessore ulnare del carpo; AU: arteria ulnare; rdNU: ramo dorsale del nervo ulnare; FRC: tendine del muscolo flessore radiale del carpo.

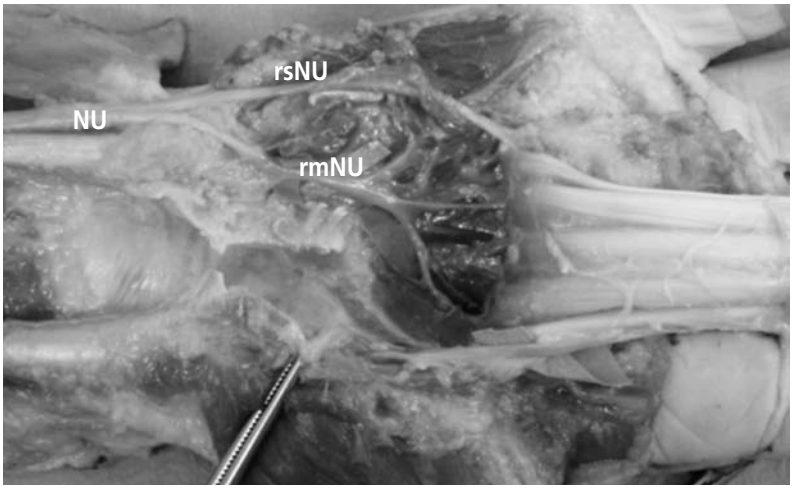

3 • Dissezione anatomica del palmo della mano di cadavere fresco precedentemente iniettato. Il canale di Guyon è stato aperto e tutte le strutture contenute nel canale carpale sono state interrotte e dislocate distalmente per evidenziare il decorso del ramo profondo del nervo ulnare. NU: nervo ulnare; rsNU: ramo sensitivo del nervo ulnare; rmNU: ramo motore del nervo ulnare.

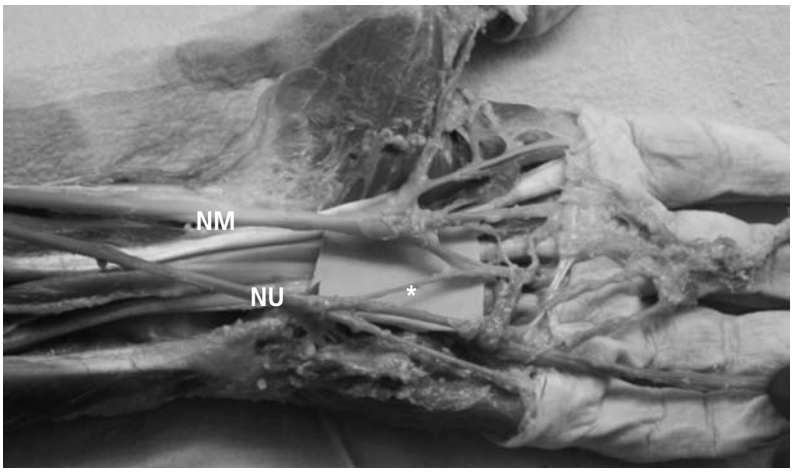

4 • Dissezione anatomica del palmo della mano di cadavere fresco. Il canale carpale e il canale di Guyon sono stati aperti per evidenziare il decorso del nervo mediano e del nervo ulnare. L'arcata palmare superficiale è stata interrotta e dislocata distalmente. NM: nervo mediano; NU: nervo ulnare; (*): ramo anastomotico tra il nervo digitale palmare interno del IV dito e il nervo digitale palmare del III e IV dito del nervo mediano.

Il margine mediale dell'aponevrosi palmare e il muscolo palmare breve ne coprono qui il decorso. Il ramo superficiale fornisce alcuni sottili rami per la cute ipotenare e il muscolo palmare breve. Esso si divide in due ulteriori rami terminali, uno mediale e uno laterale. Il ramo mediale incrocia obliquamente la regione ipotenare e costituisce il nervo digitale palmare interno del V dito. Il ramo laterale si approfondisce al di sotto dell'aponevrosi palmare decorrendo nel quarto spazio interosseo ove distalmente si divide in un ramo mediale, che forma il nervo digitale palmare esterno del V dito, e un ramo laterale che forma il nervo digitale palmare interno del IV dito. Prima di quest'ultima diramazione questo ramo laterale fornisce un piccolo ramo anastomotico diretto obliquamente a raggiungere il ramo digitale comune palmare del terzo spazio del nervo mediano (Figura 3). Il ramo profondo, costituito esclusivamente da fibre motorie, dal margine in-

NERVO ULNARE
Rami collaterali • Rami articolari al gomito • Rami muscolari (flessore ulnare del carpo, metà ulnare del flessore comune profondo delle dita) • Nervo cutaneo dorsale della mano
Rami terminali • Ramo superficiale (nervo del palmare breve, anastomosi con mediano, digitale comune del V dito (collaterale ulnare e collaterale radiale), collaterale ulnare del IV dito) • Ramo profondo (nervi dei muscoli ipotenari, nervi degli interossei volari e dorsali, nervi del 3° e 4° lombricale, nervo dell'adduttore del pollice, nervo del capo profondo del flessore breve del pollice)

terno dell'osso pisiforme si dirige obliquamente verso il basso accompagnato dai vasi palmari ulnari profondi che costituiranno l'arcata palmare profonda. Coperto dall'arcata fibrosa tesa fra uncinato e pisiforme (arcata piso-unciforme) esso passa al di sotto del muscolo flessore breve del V dito e al di sopra del muscolo adduttore del V dito incrociando la faccia anteriore del muscolo opponente. Riemergendo dal margine esterno dell'eminenza ipotenare raggiunge la loggia palmare media al di sotto dei tendini flessori delle dita e prosegue dirigendosi verso il muscolo adduttore del pollice descrivendo una lunga arcata a convessità distale (arco nervoso palmare del nervo ulnare). Dal margine convesso di questa arcata emergono in ordine i rami destinati alla muscolatura ipotenare (adduttore breve, flessore breve e opponente del V dito) tra il pisiforme e l'uncinato, rami per tutti i muscoli interossei (i tre interossei palmari e i quattro interossei dorsali), rami per il terzo e quarto muscolo lombricale che provenendo dai rami per gli interossei vi penetrano dalla loro faccia profonda, rami per il muscolo adduttore del pollice e per il capo profondo del muscolo flessore breve del pollice che si impegnano al di sotto dell'arcata fibrosa dell'adduttore (Figura 4).

Bibliografia di riferimento

Cobb TK, Carmichael SW, Cooney WP. Guyon's canal revisited: an anatomic study of the carpal ulnar neurovascular space. J Hand Surg Am. 1996; 21(5):861-9.

Elhassan B, Steinmann SP. Entrapment neuropathy of the ulnar nerve. J Am Acad Orthop Surg. 2007; 15(11):672-81.

Goto A, Kunihiro O, Murase T, Moritomo H. The dorsal cutaneous branch of the ulnar nerve: an anatomical study. Hand Surg. 2010; 15(3):165-8.

Liss FE. The interosseous muscles: the foundation of hand function. Hand Clin. 2012; 28(1):9-12.

Loukas M, Louis RG Jr, Stewart L *et al*. The surgical anatomy of ulnar and median nerve communications in the palmar surface of the hand. J Neurosurg. 2007; 106(5):887-93.

Ombaba J, Kuo M, Rayan G. Anatomy of the ulnar tunnel and the influence of wrist motion on its morphology. J Hand Surg Am. 2010; 35(5):760-8.

Pasquella JA, Levine P. Anatomy and function of the hypothenar muscles. Hand Clin. 2012; 28(1):19-25.

Polatsch DB, Melone CP Jr, Beldner S, Incorvaia A. Ulnar nerve anatomy. Hand Clin. 2007; 23(3):283-9.

Stecco C, Macchi V, Lancerotto L *et al*. Comparison of transverse carpal ligament and flexor retinaculum terminology for the wrist. J Hand Surg Am. 2010; 35(5):746-53.

Testut L, Latarjet A. Anatomia Umana. V Edizione. Volume IV. Art. IV. 2-B6. UTET, Torino, 1971.

Tubiana R, McCullough CJ, Masquelet AC. Atlante delle vie chirurgiche di accesso dell'arto superiore. Antonio Delfino Editore, Roma, 1996.

Von Schroeder HP, Schäker LR. Redefining the 'Arcade of Struthers'. J Hand Surg Am. 2003; 8(6):1018-21.

1.4
ANATOMIA DEL NERVO RADIALE

Cesare Tiengo, Ombretta Spingardi

Il nervo radiale origina dalla corda posteriore del plesso brachiale dopo l'emergenza del nervo ascellare. È composto da fibre nervose provenienti da C6, C7, C8 e T1, e sporadicamente da C5.
Il nervo radiale nasce nel cavo ascellare all'altezza del margine posteriore del piccolo pettorale. Con decorso verticale attraversa la parte inferiore della cavità ascellare, adiacente dapprima alla parte inferiore del muscolo sottoscapolare, quindi sul tendine del gran dorsale; decorre davanti all'arteria ascellare, incrociandone un ramo collaterale, l'arteria scapolare inferiore. Oltrepassato il margine inferiore del gran dorsale, entra nella faccia posteriore del braccio dirigendosi obliquamente verso l'esterno e distalmente passando tra il capo lungo e il capo mediale del muscolo tricipite. L'arteria omerale decorre insieme al nervo, davanti e lateralmente a esso (Figura 1). Nella faccia posteriore del braccio il nervo, dopo aver incrociato la diafisi omerale, attraversa il setto intermuscolare laterale, e decorrendo lungo il solco bicipitale del nervo radiale si fa così laterale. Il solco divide la faccia posteriore dell'omero in due territori: uno supero-esterno, per il capo laterale del tricipite, e uno infero-interno, per l'inserzione del capo mediale del tricipite. Il nervo, a questo livello, giace contro la faccia laterale dell'omero coperto dal brachiale per poi contornarne il margine, accompagnato dall'arteria omerale profonda che qui si divide in due rami:

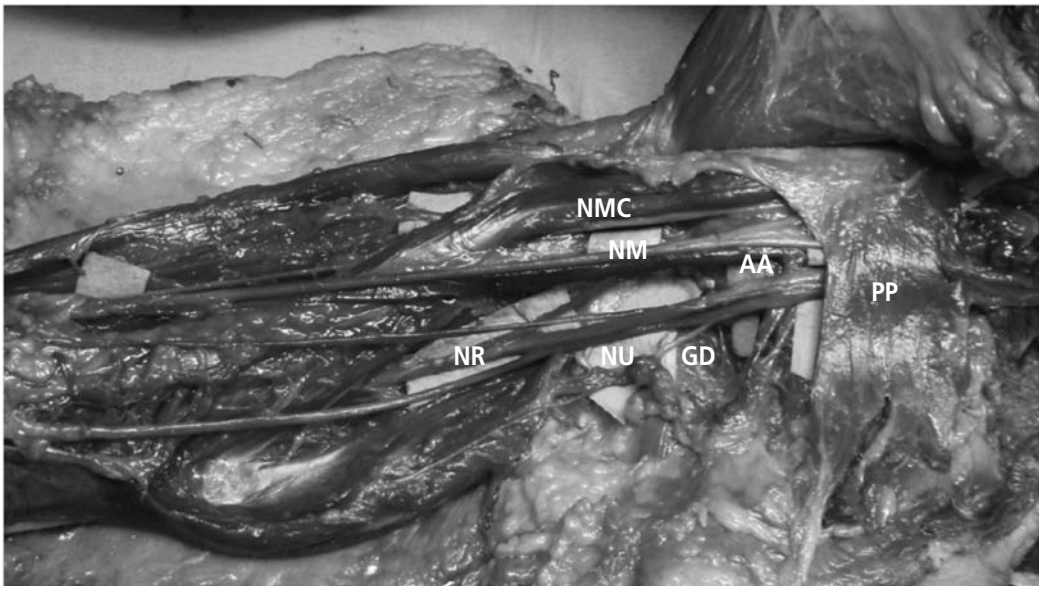

1 • Dissezione della regione ascellare e del braccio di cadavere fresco. AA: arteria ascellare; NM: nervo mediano; NU: nervo ulnare; NR: nervo radiale; NMC: nervo muscolocutaneo; PP: muscolo piccolo pettorale; GD: muscolo gran dorsale.

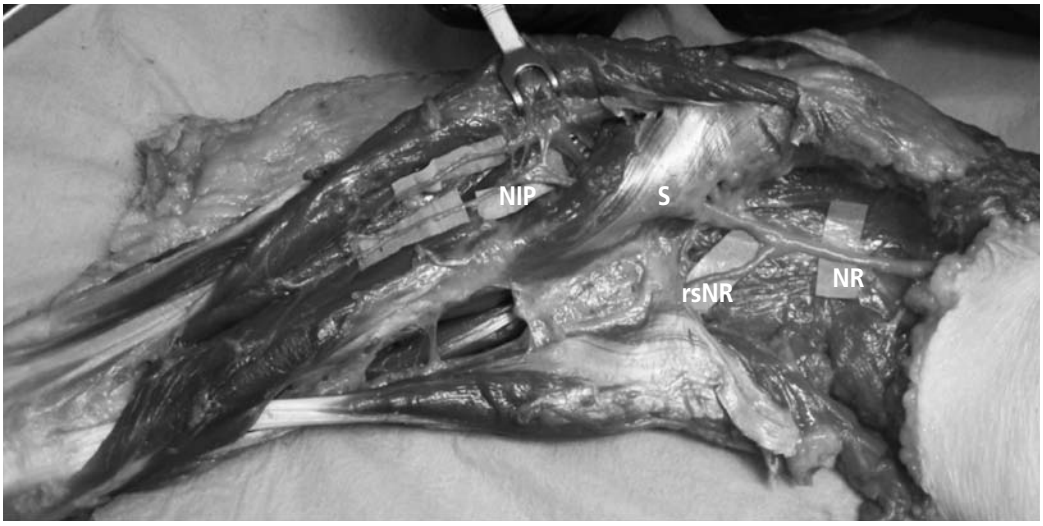

2 • Dissezione della regione del gomito e avambraccio di cadavere fresco. NR: nervo radiale; NIP: nervo interosseo posteriore; S: muscolo supinatore; rsNR: ramo sensitivo del nervo radiale.

uno posteriore che penetra nel capo lungo del tricipite e l'altro anteriore, satellite del nervo. Tali due arterie formano il circolo epicondiloideo del gomito, anastomizzandosi con le arterie ricorrenti radiali anteriori e posteriori. In corrispondenza dell'interlinea articolare del gomito, tra brachioradiale ed estensore radiale lungo del carpo lateralmente, e bicipite medialmente, il nervo radiale si divide nei suoi due rami terminali: uno sensitivo, superficiale, e uno motore, profondo (nervo interosseo posteriore) (Figura 2). La biforcazione può trovarsi prossimalmente o distalmente all'epicondilo. Durante il decorso nel braccio il nervo radiale emette fibre motrici per il tricipite e due rami sensitivi: nervo del capo lungo del tricipite, nervo del capo mediale del tricipite e dell'anconeo, nervo del capo laterale del tricipite, nervo cutaneo posteriore del braccio e nervo cutaneo posteriore dell'avambraccio. Distalmente il nervo radiale emette inoltre rami per il brachioradiale, l'estensore radiale lungo e breve del carpo e, talvolta, un ramo al muscolo brachiale. Il ramo profondo del nervo radiale è un ramo motore, di calibro decisamente superiore rispetto al ramo superficiale. Decorre verso il basso, in direzione laterale e posteriore, descrivendo una sorta di spirale attorno all'estremo prossimale del radio. Incrocia anteriormente la rima omero-radiale e, circa 15-20 mm distalmente a essa, attraversa la parte prossimale del muscolo supinatore e ne attraversa lo spessore, emettendo due-tre rami nervosi destinati al muscolo. Quando l'avambraccio è supinato, il nervo si avvicina alla parte esterna e posteriore dell'interlinea omero-radiale; in pronazione invece se ne allontana. Il nervo si fa così posteriore distribuendosi ai muscoli della faccia posteriore dell'avambraccio emettendo rami anteriori per i muscoli dello strato profondo (supinatore, abduttore lungo del pollice, estensore breve del pollice, estensore proprio del II dito), e rami posteriori per i muscoli superficiali (estensore comune delle dita, estensore lungo del pollice, estensore proprio del V dito, estensore ulnare del carpo). Il nervo dopo la sua emergenza dal muscolo supinatore prende il nome di nervo interosseo posteriore decorrendo distalmente verso il polso applicato alla faccia posteriore della membrana interossea. Arrivato alla faccia dorsale del carpo, passa al di sotto del retinacolo degli estensori, in corrispondenza del lato radiale del IV compartimento estensorio, ramificandosi poi sulla faccia dorsale del polso e delle ossa del carpo (Figura 3).

Il ramo superficiale è situato nel solco bicipitale laterale tra bicipite, medialmente, e brachioradiale ed estensore radiale lungo del carpo, la-

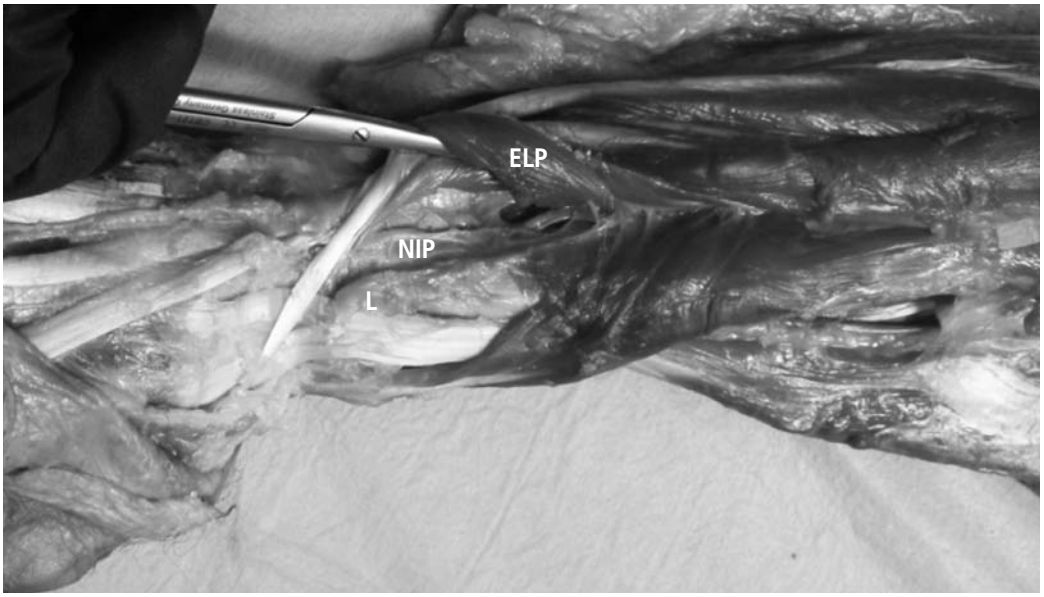

3 • Dissezione della regione dorsale dell'avambraccio e del polso di cadavere fresco. NIP: nervo interosseo posteriore nel suo decorso distale all'interno del IV compartimento dorsale; ELP: muscolo estensore lungo del pollice; L: tubercolo di Lister.

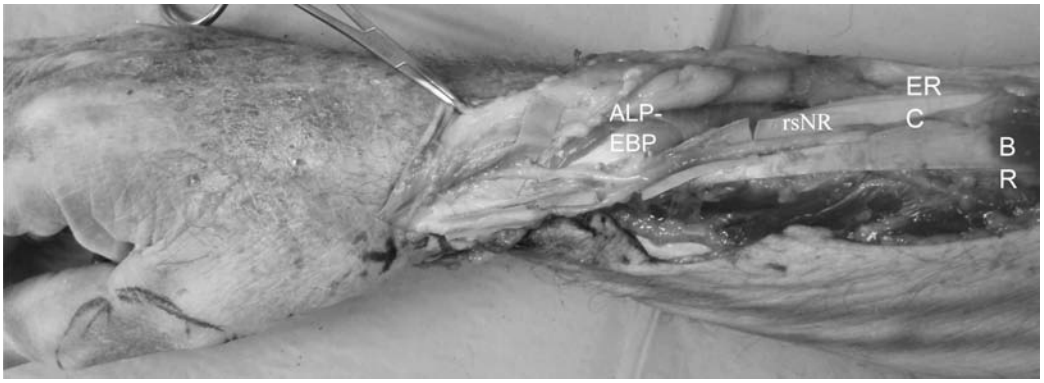

4 • Dissezione della regione dorsale-radiale del polso di cadavere fresco. rsNR: ramo sensitivo del nervo radiale; ALP: muscolo abduttore lungo del pollice; EBP: muscolo estensore breve del pollice; ERC: muscolo estensore radiale del carpo; BR: muscolo brachioradiale.

teralmente. Decorre quindi distalmente, insieme all'arteria ricorrente radiale anteriore, fino all'inserzione del bicipite sulla tuberosità radiale a livello della quale incontra l'arteria radiale disponendosi lateralmente a essa. Discende lungo l'avambraccio parallelo al margine anteriore del brachioradiale e immediatamente al di sotto di esso. Durante la discesa incontra il supinatore, il pronatore rotondo, il capo radiale del flessore superficiale delle dita. Al terzo distale dell'avambraccio il nervo si porta verso la regione posteriore dell'avambraccio perforando l'aponevrosi del muscolo brachioradiale per poi decorrere nel piano sottocutaneo. Dopo aver perforato l'aponevrosi del brachioradiale il nervo si divide nei suoi tre rami distali (laterale, medio e interno), destinati all'innervazione cutanea del dorso del pollice, del dorso della mano (il ramo interno si anastomizza con un ramo del ramo sensitivo dorsale del nervo ulnare) e della faccia dorsale della falange prossimale del II dito e del III dito (Figura 4).

NERVO RADIALE
Rami collaterali • Nervo cutaneo posteriore del braccio • Rami per il muscolo tricipite e anconeo • Nervo cutaneo posteriore dell'avambraccio • Ramo per il muscolo brachiale • Ramo per il muscolo brachioradiale • Rami per i muscoli estensori del carpo
Rami terminali • Ramo profondo: rami per il muscolo supinatore, per i muscoli posteriori dell'avambraccio, rami articolari, rami per i muscoli abduttore lungo e estensore breve del pollice • Ramo superficiale: ramo laterale (nervo digitale dorsale esterno del pollice), ramo medio (nervo digitale mediale del pollice e sottili rami per il dorso della prima falange dell'indice), ramo interno (anastomosi con ramo sensitivo dorsale ulnare e sottili rami per il dorso della prima falange dell'indice e del medio)

Bibliografia di riferimento

Artico M, Telera S, Tiengo C *et al*. Surgical anatomy of the radial nerve at the elbow. Surg Radiol Anat. 2009; 31(2):101-6.

Hochwald NL, Levine R, Tornetta P 3rd. The risks of the Kirschner wire placement in the distal radius: a comparison of techniques. J Hand Surg Am. 1997; 22:580-4.

Konjengbam M, Elangbam J. Radial nerve in the radial tunnel: anatomic sites of entrapment neuropathy. Clin Anat. 2004; 17(1):21-5.

Ozkan M, Bacako lu AK, Gül O *et al*. Anatomic study of posterior interosseous nerve in the arcade of Frohse. J Shoulder Elbow Surg. 1999; 8(6):617-20.

Riffaud L, Morandi X, Godey B *et al*. Anatomic bases for the compression and neurolysis of the deep branch of the radial nerve in the radial tunnel. Surg Radiol Anat. 1999; 21(4):229-33.

Testut L, Latarjet A. Anatomia Umana. V Edizione. Volume IV. Art. IV. 2- B6. UTET, Torino, 1971.

Tubiana R, McCullough CJ, Masquelet AC. Atlante delle vie chirurgiche di accesso dell'arto superiore. Antonio Delfino Editore, Roma, 1996.

1.5
FISIOPATOLOGIA DELLE SINDROMI CANALICOLARI

Pierluigi Tos, Antonio Merolli, Stefano Geuna

Fisiopatologia

I tronchi nervosi che decorrono negli arti, dai forami di coniugazione alla periferia, attraversano delle zone che possono potenzialmente essere causa di compressione. Il termine "intrappolamento nervoso" si riferisce a una condizione patologica creata da un'incongruenza tra il volume del tronco nervoso e lo spazio intorno a esso. Le zone dove il nervo viene compresso sono note e sono rappresentate più frequentemente da canali osteofibrosi (canale carpale, canale ulnare al gomito, canale tarsale, ecc.) ma anche da canali muscolari, sottofasciali o da vasi sanguigni.

Anche un movimento ripetuto può determinare un meccanismo irritativo che può determinare un edema e una formazione di cicatrice perineurale (come ad esempio la prono-supinazione nei confronti del nervo interosseo posteriore). Sembrerebbe questo il meccanismo patogenetico della cosiddetta "compressione a rosario" – "a clessidra" (*hourglass compression syndrome*).

La compressione può inoltre avvenire in seguito a un danno traumatico o microtraumatico locale (ferita, ematoma, irritazione cronica) che determina un terreno cicatriziale e provoca una limitazione dello scorrimento del nervo con gli stessi effetti (questo tipo di forma irritativa postraumatica esula dalla trattazione di questo manuale); sono infatti le ripetute compressioni, allungamenti/stiramenti e frizione i fattori che contribuiscono all'aumento della permeabilità vascolare, alla formazione di edema cronico e di tessuto fibroso endoneurale.

Le cause di compromissione della funzione del nervo periferico sono molteplici per patologie generali e locali all'esterno o all'interno di canali osteofibrosi (vedi Tabella 1).

La compressione nervosa porta a una condizione di blocco funzionale del nervo in cui, però, dobbiamo presupporre la mantenuta integrità dell'assone: tale condizione è nota come neuroaprassia.

Le alterazioni istomorfologiche principali si riscontrano a livello delle fibre mieliniche, che sono quelle che soffrono maggiormente (Figura 1A e 1B).

Il nervo periferico risponde alla compressione cronica e/o all'irritazione con una reazione infiammatoria che include la stasi del microcircolo intraneurale, un incremento della permeabilità vascolare, l'edema e la formazione di fibrosi intra e perineurale.

I meccanismi che possono danneggiare le strutture intraneurali sono quindi due: quello meccanico e quello ischemico. Entrambi si "potenziano" attraverso la formazione dell'edema che determina un aumento di volume e quindi un incremento della compressione instaurando un circolo vizioso. Il danno meccanico diretto è stato dimostrato sperimentalmente ed è dovuto alle forze di taglio sul tronco nervoso.

L'insufficienza del microcircolo intraneurale sembrerebbe il fattore fisiopatologico predominante cui consegue l'edema e il "blocco" del microcircolo perineurale. Le fibre più larghe e superficiali sono più vulnerabili alla compressione e all'ischemia di quelle più sottili e centrali del fascicolo. Le fibre mieliniche sembrerebbero meno esposte al danno compressivo.

Si deve inoltre considerare l'effetto secondario che la compressione determina sullo scorrimen-

Tabella 1 • Cause di compromissione della funzione del nervo periferico (Pecina, 2001).

Categorie generali	Cause compressive
Idiopatica/spontanea	Fibrosi
All'esterno di canali	
Acquisita	Spondilosi, artrosi, stenosi spinale, ernia del nucleo polposo
Congenita	Costa cervicale
Trauma	Fratture, calli ossei, lussazione spalla
Vascolare	Aneurisma, ischemia
Infiammatoria/autoimmune	Virus (morbillo, varicella, poliomielite), batteri, difterite, tetano, lebbra, tubercolosi, malattie reumatiche
Metaboliche	Diabete, beri-beri, pellagra, ipotiroidismo, anemia perniciosa, droga, metalli e prodotti chimici (mercurio, arsenico, piombo, argento)
Ormonale	Gravidanza
Iatrogena	Gessi, chirurgia
Tumore/neoplasia	Tumori polmonari apicali, gangli
All'interno di canali	
Acquisita	Occupazione, dinamico
Congenita	Anomalie dell'incisura soprascapolare, muscolatura anomala
Trauma	Ematomi, lesioni da schiacciamento, lacerazioni
Vascolare	Aneurisma, ischemia, arterite
Infiammazione/autoimmuni	Malattie reumatiche, tubercolosi
Metabolica	Piombo, ipotiroidismo, nutrizione
Ormonale	Gravidanza
Iatrogena	Traumi chirurgici
Tumore	Estrinseci (linfomi, mieloma multiplo), intrinseca (schwannoma, emangioma)

to del tronco nervoso. Un edema perineurale e epineurale può compromettere non solo lo scorrimento delle varie componenti neurali ma anche lo scorrimento estrinseco sulle strutture adiacenti; questo meccanismo di frizione e di allungamento gioca un ruolo essenziale nello sviluppo e nell'evoluzione della malattia.

La compressione nervosa come detto determina una compressione dei *vasa nervorum* con una conseguente stasi microvascolare, un aumento della permeabilità vascolare con conseguente edema (tipici del processo infiammatorio), seguiti da una fibrosi intraneurale che a lungo termine rappresenta un'ulteriore causa di intrappolamento del nervo. Dal punto di vista morfologico gli esperimenti sull'animale hanno confermato una degenerazione delle cellule di Schwann vicino ai nodi di Ranvier con sovvertimento dell'ultrastruttura internodale, una demielinizzazione locale già dopo sette giorni di anossia nervosa e una degenerazione walleriana a lungo termine. Gli stadi iniziali sembrerebbero invece caratterizzati da fattori compressivi vascolari.

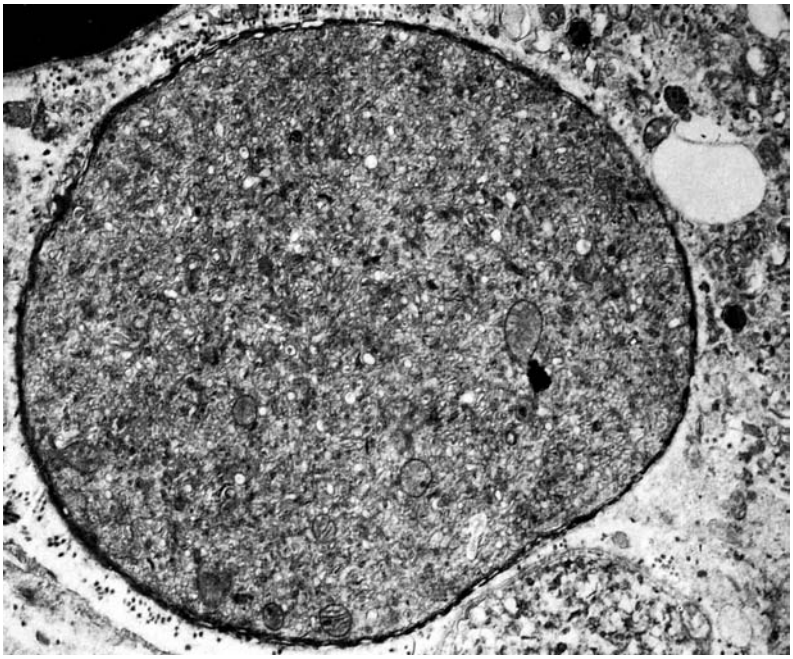

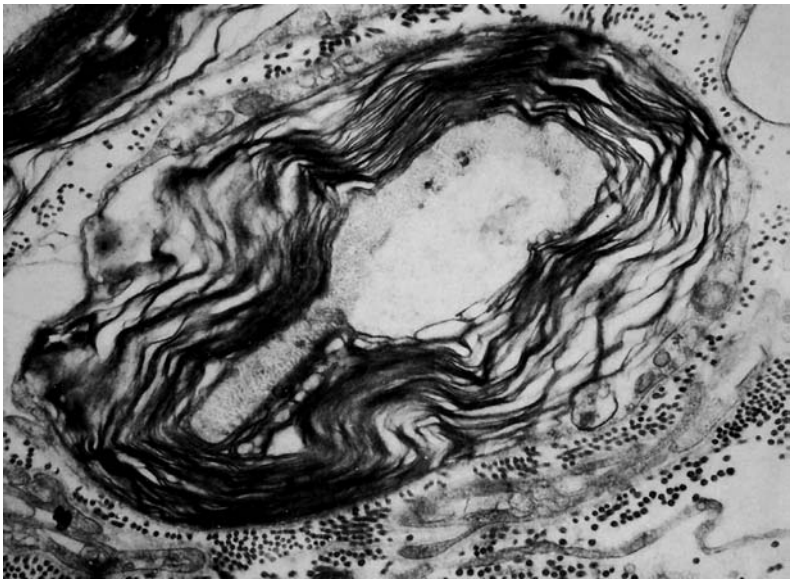

1 • (A) Microfotografia elettronica (17.250x) di una fibra del nervo tibiale del coniglio in cui è stata prodotta sperimentalmente una stenosi: esame 2 mm a monte e a 48 ore di distanza. È mostrata una fibra oligomielinica enormemente dilatata (per gentile concessione del prof. Francesco Catalano). (B) Microfotografia elettronica (28.750x) di una fibra del nervo tibiale del coniglio in cui è stata prodotta sperimentalmente una stenosi: esame 2 mm a monte e a 10 giorni di distanza. È mostrato lo slaminamento della guaina mielinica (per gentile concessione del prof. Francesco Catalano).

La gravità della lesione è proporzionale all'entità e alla durata del trauma compressivo. Di conseguenza il disturbo funzionale può variare da una lieve debolezza oppure parestesie o entrambe a sintomi più importanti con grave ipoanestesia e/o paralisi motorie.

Il danno può coinvolgere, nell'ordine, le fibre della sensibilità propriocettiva, tattile e dolorifica, e da ultime le fibre vegetative. In studi sperimentali si è evidenziato che già per compressioni di lieve entità si ha una compromissione del microcircolo intraneurale. Per ciò che riguarda il trasporto assonale risultano compromessi, ad alte pressioni, sia quello anterogrado rapido (per i costituenti delle membrane cellulari) sia quello lento (per i costituenti del citoscheletro). Tale blocco del flusso assonale anterogrado interferisce con il rifornimento di sostanze costituenti l'assolemma e i precursori dei neurotrasmettitori necessari per la funzione sinaptica. Il blocco del flusso retrogrado determina un'inibizione nel riciclo delle sostanze catabolizzate a livello assonale e del Neuronal Growth Factor (NGF) che, captati dalle terminazioni nervose terminali attraverso il flusso retrogrado, tornano al corpo cellulare e ne garantiscono la sopravvivenza. Le fibre nervose compresse moderatamente possono non essere danneggiate immediatamente, ma solo secondariamente, per il danno del microcircolo intraneurale che determina un blocco di conduzione totale. Tale blocco di conduzione è reversibile fino a un certo punto anche dopo la decompressione del nervo.

Da un punto di vista clinico, negli stadi iniziali quando i sintomi si presentano durante la notte, l'aumento della pressione notturna perineurale risulta in una ipossia nervosa e parestesie nelle zone distali. Se il paziente non presenta i sintomi durante il giorno, questi ultimi sono da riferirsi alla natura ipossica vascolare. Se la compressione del nervo è costante e prolungata nel tempo si instaura una fibrosi intra e epineurale. La cicatrizzazione intraneurale, l'iperemia con l'edema cronico, il danno mielinico associato alla deformità del nervo "a clessidra" sono seguiti da una cicatrizzazione epineurale e un'ischemia franca. Disturbi gravi della sensibilità e atrofia muscolare sono dovuti alla degenerazione delle fibre sensitive e motorie.

Il tempo necessario alla scomparsa dei sintomi dopo l'eventuale liberazione del nervo riflette il grado di intrappolamento del nervo e coinvolgimento delle varie componenti nervose. Una pronta scomparsa delle parestesie può indicare il recupero del microcircolo intraneurale. Il recupero dopo giorni riflette la scomparsa dell'edema intraneurale mentre il recupero nel giro di settimane va di pari passo con il ripristino delle guaine mieliniche. Il recupero, di norma non completo, che avviene in mesi o anni riflette il tempo impiegato dagli assoni per rigenerare.

Risvolti clinici

L'interferenza con il microcircolo intraneurale, il trasporto assonale e la trasmissione dell'impulso possono insieme formare una base fisiopatologica per la comprensione dei sintomi della fase precoce della malattia. La fibrosi ed il deficit di scorrimento nervoso possono spiegare i sintomi delle fasi avanzate della malattia che possono giungere a ben noti stadi finali di denervazione completa.

Gli stadi precoci delle sindromi nervose compressive sono caratterizzati da parestesie notturne, che corrispondono all'insufficienza microvascolare intraneurale notturna secondaria all'incremento della pressione per l'esclusione della pompa muscolare, la ridistribuzione del fluido corporeo nella posizione orizzontale del corpo e la flessione delle articolazioni (soprattutto polso e gomito). Gli stessi sintomi sono riprodotti dalle manovre di compressione esterne del medico che indaga tali patologie (test di provocazione). Questi sintomi si risolvono spontaneamente la mattina quando si ristabilisce con il movimento l'apporto vascolare al nervo periferico.

Nei casi più avanzati, l'edema non riesce a risolversi spontaneamente; il costante coinvolgimento del microcircolo e l'incremento della pressione sono la causa del mantenimento dei sintomi anche durante le ore diurne. In questi casi la decompressione chirurgica può ancora avere effetto di reversibilità se avviene contemporaneamente il ripristino del flusso intraneurale e l'edema viene quindi risolto. Eventuali lesioni della guaina mielinica (neuroaprassia), indotte da fattori compressivi diretti e da fattori ischemici, possono richiedere un tempo lungo di recupero ed è possibile che la funzione ritorni solo dopo diversi mesi dalla decompressione chirurgica.

Se invece l'edema dura da più tempo e vi è sta-

2 • Grave deformazione "a clessidra" del nervo mediano al canale carpale in una fase molto avanzata della malattia.

ta invasione fibroblastica che ha trasformato i tessuti endoneurali e perineurali in fibrosi, alcune fibre possono andare incontro a degenerazione assonale (assonotmesi). La chirurgia in questi stadi avanzati di malattia (Figura 2) dà un recupero molto variabile: il ripristino di alcune funzioni può essere rapido (dovuto al danno metabolico), mentre altre recuperano più lentamente (mesi o anni). In alcuni casi il recupero non sarà possibile a causa della cicatrice intraneurale combinata con la degenerazione assonale (danno permanente funzionale). In questi casi gravi di anestesia/paralisi il paziente denota addirittura la scomparsa dei sintomi compressivi/ischemici iniziali, non avverte più dolore e parestesie per la compromissione completa delle fibre sensitive.

Bibliografia di riferimento

Arons JA, Collins N, Arons MS. Results of treatment of carpal tunnel syndrome with asso¬ciated hourglass deformity of the median nerve. J Hand Surg, 24A: 1192-1195; 1999.

Bisby MA. Functions of retrograde axonal transport. Federation Proc, 41: 2307; 1982.

Dahlin LB, Sjostrand J, McLean WG. Graded inhibition of retrograde axonal transport by compression of rabbit vagus nerve. J Neurol Sci, 76: 221; 1986.

Erlanger, J, Gasser HS Electrical Signs of Nervous Activity. Philadelphia: University of Pennsylvania Press, 1937.

Fowler TJ, Ochoa J. Unmyelinated fibres in normal and compressed peripheral nerves of the baboon: a quantitative electron microscopic study. Neuropathol Appl Neurobiol, 1: 247-265; 1975.

Fullerton PM, Gilliatt RW. Median and ulnar neuropathy in the guinea-pig J Neurol Neurosurg Psychiatry, 30: 393–402; 1967.

Gasser HS, Erlanger J. Role of fiber size in establishment of nerve block by pressure or cocaine. Amer J Physiol, 88: 581-591; 1929.

Geuna S, Raimondo S, Ronchi G, Di Scipio F, Tos P, Czaja K, Fornaro M., Histology of the peripheral nerve and changes occurring during nerve regeneration. Int Rev Neurobiol, 87:27-46; 2009.

Lundborg G, Dahlin L. The pathophysiology of nerve compression. Hand Clinics, 8: 215-228; 1992.

Lundborg G, Gelberman RH, Minteer-Convery M, Lee YF, Hargens AR. Median nerve compression in the carpal tunnel - functional response to experimentally induced controlled pressure. J Hand Surg, 7:252-255; 1982.

Lundborg G. Structure and function of the intra-

neural microvessels as related to trauma, edema formation, and nerve function. J Bone Joint Surg, 57A: 938-948; 1975.

Lundborg G.The intrinsic vascularization of human peripheral nerves: structural and functional aspects. J Hand Surg Am, 4: 34-41; 1979.

Lundborg G. Nerve Injury and repair. London, Churchill Livingstone, 2004.

Mackinnon SE, Dellon AL, Hudson AR, Hunter DA.Histopathology of compression of the superficial radial nerve in the forearm. J Hand Surg Am, 11: 206-210; 1986.

O'Brien JP, Mackinnon SE, MacLean AR, Hudson AR, Dellon AL, Hunter DA.A model of chronic nerve compression in the rat. Ann Plast Surg, 19: 430-435; 1987.

Ochoa J. Isoniazid neuropathy in man: quantitative electron microscope study. Brain, 93: 831-50; 1970.

Ochoa J, Marotte L. The nature of the nerve lesion caused by chronic entrapment in the guinea-pig. J Neurol Sci. Aug, 19: 491-495; 1973.

Pecina MM, Krmpotic-Nemanic J, Markiewitz AD: In: Tunnel Syndromes: Peripheral Nerve Compression Syndromes, Third Edition. CRC Press, 2001

Rydevik B, Lundborg G, Bagge U. Effects of graded compression on intraneural blood flow. An in vivo study on rabbit tibial nerve. J Hand Surg, 6: 3; 1981.

Seddon H. Surgical disorders of the peripheral nerves. London, Churchill Livingstone, 1972.

Sunderland S- The nerve lesion in the carpal tunnel syndrome. J Neurol Neurosurg Psychiatry 39: 615 , 1976

Thoenen H, Barde YA. Physiology of nerve growth factor. Physiol Rev, 60: 1284; 1980.

Varon S, Adler R. Trophic and specifying factors directed to neuronal cells. Adv Cell Neurobiol, 2: 115; 1981.

Vigasio A, Marcoccio I. Homolateral hourglass-like constrictions of the axillary and suprascapular nerves: case report. J Hand Surg Am, 34: 1815-1820; 2009.

1.6

NEUROFISIOLOGIA DELLE SINDROMI CANALICOLARI

Giuseppe de Scisciolo

Le indagini neurofisiologiche sono molto utili nello studiare i quadri di *nerve entrapment* (NE) in quanto possono fornire informazioni utili e spesso indispensabili ai fini:

- diagnostici (in senso sia positivo sia negativo),
- prognostici (quantizzare la gravità della lesione e gli eventuali tempi di recupero),
- di monitoraggio dell'evoluzione della lesione del nervo e verificare l'esistenza di processi di reinnervazione in atto.

Gli esami neurofisiologici studiano la funzionalità delle vie nervose sia a livello periferico sia centrale, in condizione di riposo e di attività e possono dunque fornire delle indicazioni sulla funzionalità che sono complementari e spesso superiori a quelle ottenute dal solo rilievo clinico.

L'esame neurofisiologico più utile nelle NE è sicuramente l'esame elettromiografico-elettroneurografico (EMG-ENG). Meno utili ma, in certi casi, importanti possono essere poi i potenziali evocati somatosensitivi (PES) e motori (PEM).

EMG-ENG

L'esame EMG-ENG è l'esame senz'altro più conosciuto e diffuso; viene utilizzato per esplorare il sistema nervoso periferico (SNP), che comprende tutto ciò che è a valle (nel senso anatomico) dell'uscita e ingresso delle radici. In tal senso è dunque l'esame più idoneo a esplorare l'interessamento di un nervo periferico come avviene nelle NE.

L'esame EMG consiste nella derivazione dei fenomeni bioelettrici a livello muscolare in stato di riposo e durante l'attività volontaria.

Esso ci fornisce dunque informazioni sulla funzionalità delle fibre muscolari e delle fibre nervose che le innervano, ovverosia sulle unità motorie (UM). Per potenziale di UM (PUM) si intende il potenziale elettrico generato da una singola UM, caratterizzato dalla sommatoria di tutti i sub-potenziali generati dalle singole miocellule dell'unità motoria stessa.

Ricordiamo come, anche se con l'ago-elettrodo coassiale di Adrian-Bronk noi penetriamo all'interno del muscolo (Figura 1), la registrazione è sempre di tipo extracellulare.

I parametri da prendere in esame relativi a un potenziale di UM sono:

- durata: in msec (in media 5-15 msec);
- ampiezza: in micron o milliV (1,5-3/5 mV);
- numero di fasi, corrispondente al numero di volte che le deflessioni negative e positive attraversano l'isoelettrica (generalmente bi-trifasici, mentre si definiscono polifasici quelli che hanno più di tre fasi, che possono essere presenti anche nel normale ma mai superare il 12%).

I dati relativi alla durata e ampiezza e in modo minore quelli relativi alle fasi, variano comunque da muscolo a muscolo.

1 • Ago-elettrodo coassiale di Adrian-Bronk.

L'esame EMG con ago concentrico inserito in un muscolo consta di tre fasi:

1. valutazione dell'attività spontanea a riposo che è sempre assente, con l'eccezione dei muscoli sfintere esterno dell'ano e dell'uretra che hanno sempre una fisiologica attività di base che permette la continenza;
2. registrazione dallo stesso muscolo in corso di contrazione volontaria a sforzo lieve che permette di studiare le caratteristiche (ampiezza, durata, fasi) delle singole UM;
3. registrazione durante un'attività volontaria via via crescente fino alla massima possibile: in questo caso inizialmente si ha un incremento della frequenza di scarica delle UM attivate (reclutamento temporale), seguito da un reclutamento sempre maggiore di UM (reclutamento spaziale).

Le alterazioni EMG più frequenti possono riguardare il 2° motoneurone, la giunzione neuromuscolare o la fibra muscolare. Poiché stiamo parlando di NE prenderemo in esame solo le variazioni che possono essere presenti in caso di lesione dei nervi periferici, ovvero delle lesioni neurogene.

L'interessamento della fibra nervosa può avvenire a diversi livelli a secondo della sede di entrapment (radice, nervo spinale, terminazioni nervose). In caso di una lesione del nervo è ridotto il numero di UM attivabili così che il tracciato EMG sarà caratterizzato dal mancato raggiungimento del pattern interferenziale e nei casi gravi si può avere un tracciato semplice con solo singole UM attivabili. L'altra caratteristica importante nella diagnostica differenziale è la comparsa di attività spontanea patologica a riposo: fibrillazione, potenziali positivi di Jasper, fascicolazioni, scariche ripetitive complesse, scariche neuromiotoniche, ecc. Mi limiterò qui a descrivere le caratteristiche principali dei potenziali di fibrillazione e delle fascicolazioni che sono i più frequenti che possiamo registrare in corso di NE.

Il potenziale di fibrillazione è generato da una singola miocellula o parte di essa che ha perso la sua innervazione motoria, per cui è sempre espressione di una denervazione della fibra muscolare (e pertanto non visibile a occhio nudo se non a livello della lingua). Essa si manifesta, per il principio della degenerazione walleriana, solo a distanza di 15-30 giorni dalla lesione nervosa, dipendendo dalla lunghezza del nervo e dalla sede lesionale; da qui l'utilità, ai fini sia diagnostici sia prognostici, di eseguire, nei casi di patologia acuta come può essere quella traumatica, un esame a distanza di almeno 20 giorni.

La fascicolazione è invece caratterizzata da scosse muscolari di piccoli gruppetti di fibre muscolari, evidenti all'ispezione, casuali, irregolari, essendo l'espressione di un'attività generata da stimoli abnormi spontanei a livello del 2° motoneurone, a qualsiasi livello (corpo, assone). Possono dunque avere un significato prognostico negativo (le fascicolazioni da sofferenza centrale del 2° motoneurone nella sclerosi laterale amiotrofica), oppure essere l'espressione di un'irritazione della fibra come nelle radicolopatie o appunto nelle neuropatie da compressione.

L'esame EMG è completato con l'esecuzione dell'esame ENG o esame elettroneurografico, che consiste nella valutazione della conducibilità (VC) dei tronchi nervosi periferici motori e sensitivi e nella valutazione dei potenziali motori e sensitivi (latenza, ampiezza e durata/morfologia).

Lo studio della VC motoria (VCM) si basa sulla registrazione, in genere mediante elettrodi di superficie, del potenziale muscolare composto (detto cMAP) evocato dalla stimolazione sovramassimale del tronco nervoso esaminato a due livelli, prossimale e distale.

La VCM si ottiene applicando la formula: velocità = spazio/tempo e si esprime in m/sec, dove lo "spazio" è la distanza in mm tra i due punti dove è stato applicato lo stimolo (prossimale e distale), e "tempo" è la differenza tra la latenza della risposta (cMAP) alla stimolazione prossimale e quella della risposta alla stimolazione distale, entrambe espresse in msec.

Il cMAP è una risposta molto importante perché ci dà, attraverso la sua ampiezza, una reale valutazione del numero di fibre efferenti che conducono normalmente, essendo indipendente dalla collaborazione del paziente (necessaria invece quando si studia i tracciati di attività volontaria con l'esame EMG). Analogamente la VC sensitiva (VCS) si può ottenere registrando a due livelli, prossimale e distale, il potenziale composto di

nervo (SAP) evocato dalla stimolazione di un nervo sensitivo; spesso una VCS può essere valutata stimolando un sito solamente, come accade per i nervi mediano, ulnare e radiale al polso, stimolando le dita corrispondenti e derivando al polso (valutazione ortodromica) o viceversa (misurazione antidromica).

La VC è influenzata da molteplici fattori in particolare la temperatura (con variazione secondo un coefficiente di 2-2,5 m/sec per grado) e l'età del soggetto (nel neonato la VC media è circa il 50% di quella dell'adulto, per raggiungere i normali valori dell'adulto già intorno ai due anni, mentre tendono progressivamente a ridursi oltre i 55 anni). Le tecniche classiche di registrazione delle VCM e VCS esplorano direttamente i distretti per lo più distali dei nervi ma non forniscono informazioni sulla patologia prossimale che coinvolge i plessi e le radici. A questo fine possono essere utilizzate altre indagini quali le onde F (registrabili da qualunque nervo) e H (nell'uomo valutabile però quasi esclusivamente sul muscolo soleo = S1). Ricordiamo però come con le tecniche EMG-ENG tradizionali riusciamo a studiare solo una parte delle fibre nervose contenute in un tronco nervoso; in particolare rimangono escluse da questa valutazione le piccole fibre che mediano la sensibilità termica e dolorifica così come le vie autonomiche. Abbiamo ora a disposizione varie tecniche più o meno complesse per poter ovviare a queste limitazioni: il QST, la microneurografia, ecc. che ci permettono di analizzare le fibre A delta e C. Per SSR (*sympathetic skin response*) definiamo un potenziale generato dalla ghiandole sudoripare a livello cutaneo dopo un qualunque stimolo sia esterno che interno (in laboratorio utilizziamo usualmente lo stimolo elettrico). Permette dunque di studiare la funzionalità delle vie efferenti simpatiche (non mielinizzate) fornendoci così una valutazione sul sistema nervoso autonomo (SNA). Nel caso specifico delle NE questa metodica si rileva però poco utile perché la lesione isolata di un solo nervo generalmente non determina una modificazione significativa della risposta per l'ampia variabilità della risposta SSR.

Attraverso le VC possiamo valutare non solo quantitativamente il danno a carico dei nervi periferici ma anche dare un giudizio qualitativo con la distinzione fra la mielinopatia e l'assonopatia. Quando la noxa patogena interessa in modo selettivo la guaina mielinica risparmiando l'assone, il reperto elettrofisiologico è caratterizzato dalla riduzione della VC, dalla dispersione temporale delle risposte motorie e sensitive, dalla presenza di blocchi di conduzione (questo si verifica quando la lesione interessa 2 o 3 nodi successivi). Nelle neuropatie demielinizzanti il deficit funzionale (motorio o sensitivo) è conseguenza del blocco di conduzione mentre la dispersione temporale delle risposte corrisponde all'ariflessia propriocettiva. In caso di blocco mielinico puro non c'è danno assonale, per cui non avremo degenerazione walleriana e all'esame EMG non avremo attività spontanea patologica a riposo (come i potenziali di fibra o onde positive di Jasper), che compaiono solo allorché la fibra muscolare è completamente denervata. Molti casi di NE sono di tipo prevalentemente mielinopatico, o almeno lo sono nelle fasi iniziali. In questi casi la prognosi è migliore ai fini del recupero sensitivo-motorio (soprattutto se la compressione viene rimossa).

Il danno assonale si traduce negli effetti conseguenti alla degenerazione walleriana delle fibre nervose e, sul versante motorio, all'interruzione del rapporto fra fibra nervosa e miocellula. Il danno assonale puro di solito non compromette la VC nervosa la quale è legata all'integrità della guaina mielinica, ma spesso ci può essere una più o meno modesta riduzione se a essere colpite sono le fibre a maggior diametro che sono quelle a maggior velocità di conduzione; comunque l'aspetto principale è la riduzione in ampiezza delle risposte motorie (cMAP) e sensitive (SAP) quale espressione del ridotto numero di fibre nervose rimaste integre. In questi casi la prognosi può essere ancora favorevole purché sia rimossa la causa della compressione: il grado di recupero sarà però legato al numero di fibre perse e al grado di reinnervazione.

Bisogna sottolineare come i quadri più frequenti nei casi di *entrapment* di una certa importanza siano comunque misti sia mielinopatici che assonopatici.

Normalmente nella patologia compressiva dei nervi (*entrapment*, ernie discali, ecc.) le prime fibre a essere coinvolte sono quelle a maggior

diametro, più mielinizzate e dunque anche più veloci, con un interessamento primitivo della mielina: questo spiega perché in questi casi la sintomatologia sensitiva preceda quella motoria (basti pensare alla sindrome del tunnel carpale).
In caso invece di patologie con sofferenza primitivamente ischemico-vascolare, la struttura a essere coinvolta per prima è l'assone e dopo la mielina. In questi casi la prognosi ai fini di un buon recupero può essere sicuramente meno favorevole.

Reinnervazione

S'intende quel processo che, facendo seguito a quello di una degenerazione walleriana, può portare a una reinnervazione delle fibre muscolari rimaste orfane, poiché private della loro fisiologica innervazione. Può avvenire in due modi:

1. per reinnervazione da parte di UM vicine integre che producono delle nuove terminazioni (*collateral branching*) che vanno a raggiungere le miocellule orfane, creando PUM di maggior durata, con potenziali satelliti (è il meccanismo "più veloce"). Si ricorda però che le collaterali sono strutture neoformate che conducono l'impulso meno velocemente degli assoni normali, avendo un calibro più piccolo, non sempre mielinizzate e le loro membrane sono immature;
2. per ricrescita dal moncone distale della fibra nervosa interrotta che a una velocità di circa 1 mm/giorno comincia a ricrescere potendo, in caso di successo, arrivare a reinnervare nuovamente fibre muscolari ancora non degenerate (meccanismo lento e sempre parziale e incompleto).

Vi sono alcuni casi di lesione apparentemente completa di un nervo (assenza del cMAP e del SAP) in cui possiamo ricorrere alla registrazione dei potenziali evocati somatosensitivi (PES) e motori (PEM). Nei PES la stimolazione elettrica dei tronchi nervosi periferici sensitivi e misti (ad es. il nervo mediano o ulnare al polso) attiva le fibre afferenti a maggior diametro, potendo derivare da più stazioni: periferica (punto di Erb -poplite), spinale (N13-N22) e corticale (N20-P25 per gli arti superiori e P40-N48 per gli arti inferiori) con elettrodi posti sull'area parietale specifica controlaterale all'arto stimolato. Infatti a livello corticale il segnale viene amplificato per cui l'arrivo di un segnale molto debole legato all'attività di poche fibre, insufficienti a generare un SAP a livello periferico, può essere in grado invece di generare un potenziale corticale, che ci permette di diagnosticare la lesione del nervo come incompleta, con le conseguenze che ne possono derivare a livello del futuro approccio terapeutico.
Lo stesso (ma con minor evidenza) può essere ricercato con i PEM che permettono di studiare in modo non invasivo la conduzione lungo le vie motorie ad alta velocità di conduzione utilizzando stimoli magnetici cerebrali transcranici.

Bibliografia di riferimento

Arrigo A, Carreras M, De Grandis D, Serra G. Elementi di elettromiografia e neurofisiologia clinica. Marrapese, Roma, 1991.

Dick JP, Thomas PK, Griffin JW *et al*. Peripheral Neuropathy, 3rd ed. WB Saunders, Philadelphia, 1993.

Godaux E. Elettromiografia: semeiologia e fisiopatologia. Masson, Milano, 1991.

Kimura J. Electrodiagnosis. In: Diseases of Nerve and Muscle, Principles and Practice, 2nd ed. FA Davis, Philadelphia, 1989.

Oh SJ. Clinical Electromyography: Nerve conductions studies. Lippincott Williams & Wilkins, Baltimora, 1993.

Rossini PM. Segnali dal Cervello. Edizioni Erre, Roma, 1994.

Capitolo 2
SINDROMI DEL MEDIANO

2.1 Sindrome compressiva del nervo mediano al legamento di Struthers
Andrea Atzei, Riccardo Luchetti, Roberto Cozzolino

2.2 La sindrome del pronatore rotondo
Mario Cherubino, Ombretta Spingardi

2.3 Sindrome compressiva del nervo interosseo anteriore (sindrome di Kiloh-Nevin)
Ombretta Spingardi, Igor Mario Rossello

2.4 Sindrome del tunnel carpale: trattamento chirurgico
Roberto Cozzolino, Riccardo Luchetti

2.5 Approccio endoscopico alle sindromi canalicolari del mediano al carpo
Giorgio Pajardi, Chiara Parolo, Chiara Novelli, Erica Cavalli

2.6 Recidive della sindrome del tunnel carpale e loro trattamento
Michele Riccio, Andrea Marchesini, Nicola Zingaretti

2.7 Interventi palliativi nelle paralisi del nervo mediano
Umberto Passaretti, Alessandra Soldati, Angela Penza

2.1

SINDROME COMPRESSIVA DEL NERVO MEDIANO AL LEGAMENTO DI STRUTHERS

Andrea Atzei, Riccardo Luchetti, Roberto Cozzolino

John Struthers ha descritto per la prima volta nel 1848 la presenza di un processo sovracondiloideo mediale dell'omero e di una banda fibrotica che lo connette all'epitroclea, denominata appunto legamento di Struthers, in analogia ad altre specie animali (cane, leone e altri carnivori) che presentano una formazione anatomica simile, anche se prevalentemente ossea, attraverso la quale decorrono l'arteria brachiale e il nervo mediano. Tuttavia, nel lessico ortopedico comune è molto frequente sentire parlare della cosiddetta "arcata di Struthers". Questa struttura anatomica è stata invece descritta da Kane nel 1973 nel corso di una dissezione anatomica per una frattura d'omero con compressione inveterata del nervo ulnare e la sua denominazione nasce da un fraintendimento del lavoro di Struthers. Infatti, anche da un punto di vista clinico, le due formazioni anatomiche sono in relazione a due differenti tipi di compressioni nervose: la prima (processo sovracondiloideo mediale e legamento di Struthers) in relazione al nervo mediano, l'altra (arcata di Struthers) in relazione al nervo ulnare. Entrambe le formazioni sono rare. Anatomicamente l'arcata è localizzata al terzo distale del braccio, si origina dal bordo mediale dell'omero e si dirige posteriormente verso la fascia del tricipite connettendosi a essa. Un capo muscolare anomalo (capo mediale del muscolo tricipite) origina da questa arcata e copre il nervo ulnare, da questa sede fino alla sede prossimale della doccia epitrocleo-olecranica, alcuni centimetri prossimalmente all'arcata (Figura 1).

Il processo di Struthers invece è un poco più distale dell'arcata, origina sempre dal bordo mediale dell'omero subito più prossimale dell'epitroclea e ha orientamento distale verso l'epitroclea stessa. La forma del processo può esser piccola o allungata fino a più di 6 cm e quando di dimensioni maggiori assume una forma incurvata distalmente (Figura 1). L'apice termina liberamente o prosegue in basso fino a raggiungere e connettersi nuovamente al bordo scheletrico del margine mediale dell'epitroclea. Più comunemente il processo di Struthers si continua in una banda fibrosa, il legamento di Struthers, che, tuttavia,

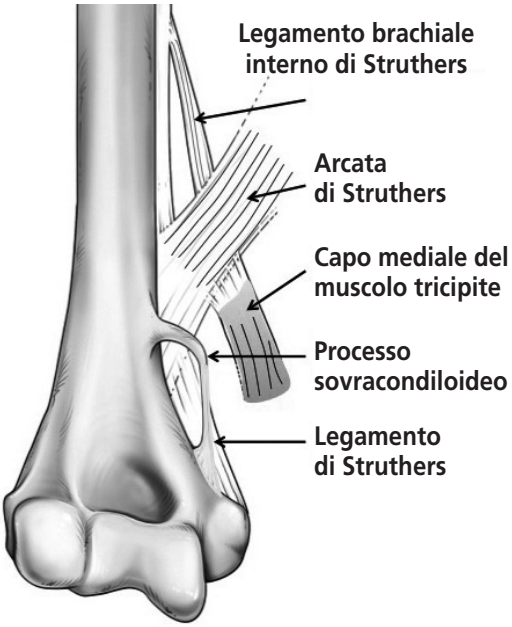

1 • L'illustrazione mostra il processo sovracondiloideo e il legamento di Struthers che possono causare intrappolamento del nervo mediano. Sono altresì riportati l'arcata di Struthers, il legamento brachiale interno di Struthers e il capo mediale del muscolo tricipite, che possono invece essere causa di compressione, anche dinamica, del n. ulnare.

non è sempre presente o può anche presentarsi isolatamente. Il processo osseo sovracondiloideo è localizzato anteriormente al fascio vascolo-nervoso e il suo rapporto con il nervo mediano è tale da provocare un'angolazione del nervo stesso al suo passaggio attorno a esso durante il suo decorso prossimo distale per portarsi nel compartimento anteriore. Il muscolo pronatore rotondo può esser attaccato al processo piuttosto che all'epitroclea.

Eziopatogenesi della compressione del nervo mediano

Il nervo mediano decorre insieme all'arteria brachiale e il nervo ulnare dietro al setto intermuscolare mediale e si porta nel compartimento anteriore ruotando attorno al processo sovracondiloideo in senso postero-anteriore e prossimo-distale. In questa sede avviene la compressione del nervo mediano con le diverse modalità fisiopatologiche evolutive descritte da Lundborg. Un evento traumatico, ma più frequentemente attività manuali ripetitive in ambiente lavorativo o sportivo sono la causa primaria della compressione del n. mediano al legamento di Struthers.

Diagnosi clinica e strumentale

La diagnosi clinica viene sospettata dall'evidenza dei sintomi clinici di tipo neuropatico irritativo/deficitario in pazienti solitamente in giovane età. I pazienti accusano sintomi parestesici in territorio dermatomerico del nervo mediano con tipica irradiazione alle prime tre dita della mano. Tipicamente le parestesie sono presenti anche al palmo e in corrispondenza della regione thenare, solitamente non interessata, nella più frequente compressione a livello del canale carpale. Raramente si riscontra un vero e proprio difetto di forza muscolare, mentre è più frequente una riduzione della resistenza muscolare e una facile affaticabilità durante esercizi di presa di forza ripetuti. Il sospetto diventa maggiore quando la palpazione lungo il decorso del nervo evoca disturbi neurologici in sede dermatomerica pertinente. Frequentemente si associa la positività del segno di Tinel (sensazione di scossa alla percussione digitale irradiata al decorso del nervo mediano) (Figura 2).

La diagnosi va sospettata quando la palpazione della parte mediale del braccio permette di apprezzare il processo sovracondiloideo, la cui presenza sarà confermata dall'esame radiografico che deve essere eseguito con tecnica circostanziata e precisa (Figura 3). L'elettromiografia (EMG) è l'esame principe per la diagnosi della sede di compressione, seppure risulti di non facile interpretazione poiché la patologia compressiva nervosa sopra al gomito è rara e quindi non sempre sospettata. Inoltre può risultare fuorviante perché l'esame dimostra talvolta segni vaghi di rallentamento in altre sedi che tuttavia pos-

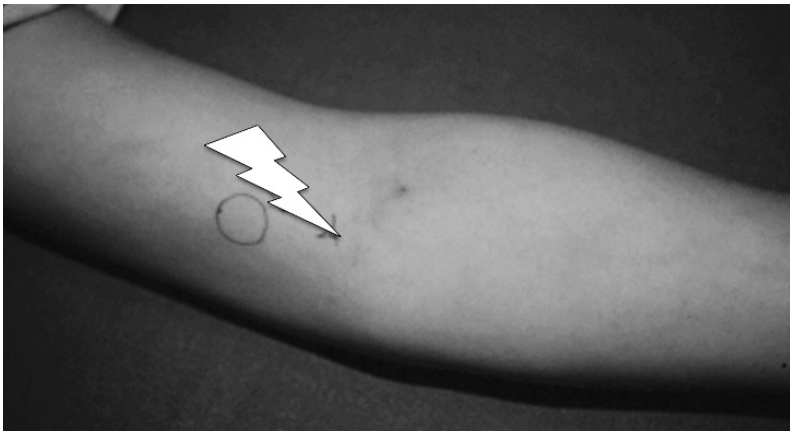

2 • Tipica localizzazione clinica del segno di Tinel sul lato mediale del braccio a circa 2 dita trasverse dalla plica cubitale in giovane paziente affetto da compressione del nervo mediano al legamento di Struthers. Alla palpazione si apprezzava una protuberanza rigida del profilo mediale dell'omero in corrispondenza del processo sovracondiloideo (cerchio).

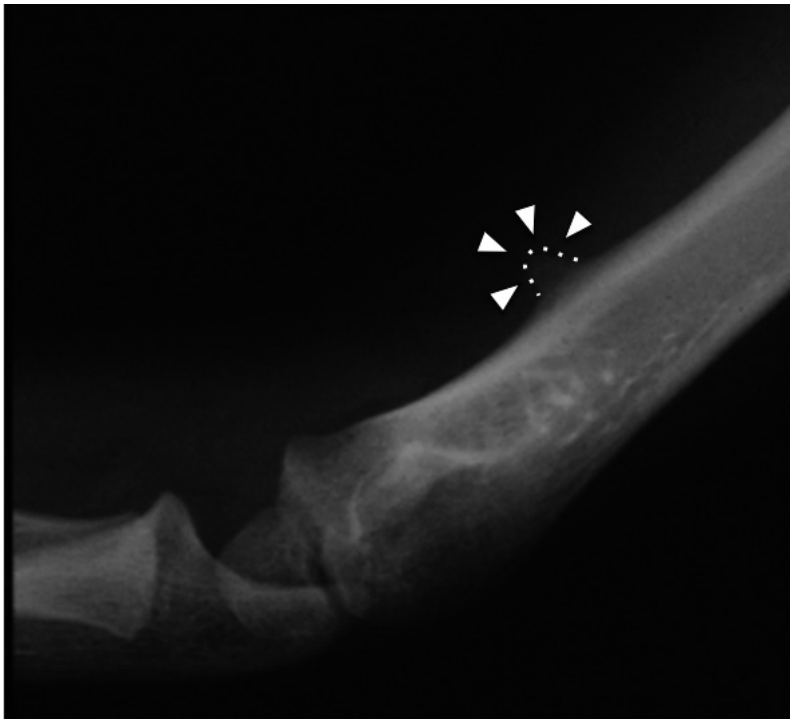

3 • Immagine radiografica che evidenzia la presenza del processo sovracondiloideo (punte di freccia e contorno punteggiato) sul profilo mediale dell'omero.

sono esser coesistenti. Ciò che bisogna aspettarsi dell'esame neurofisiologico è un rallentamento della VCS e VCM dei nervi esaminati nel tratto sospettato di compressione e la presenza di potenziali di denervazione all'esame EMG.

L'esame ecografico dovrebbe seguire una precisa richiesta relativa alla patologia sospettata. Purtroppo questo avviene raramente poiché il sospetto è raro. L'esame serve per verificare la presenza di un tessuto fibroso in continuità con il processo osseo sovracondiloideo.

TAC e RMN sono poco specifiche e possono dimostrare la presenza del processo sovracondiloideo o del cordone fibroso, non ben visualizzabile con la radiologia convenzionale o ecografia.

In ogni caso è utile sempre l'opinione dell'ortopedico per una correlazione clinico radiologica.

La EMG è l'unica che fornisce una correlazione funzionale e solo per le forme deficitarie sensitivo motorie mentre le forme irritative non possono esser evidenziate neppure da questo esame.

La diagnosi differenziale si pone con le patologie compressive nervose più alte o più distali. La clinica e l'EMG potranno in alcuni casi dirimere il dubbio.

Trattamento

Il trattamento conservativo si basa sull'uso di farmaci neurotrofici e sul trattamento antiflogistico locale o per via sistemica e può portare a un rallentamento dell'evolutività dei disturbi con miglioramenti transitori, seppure gli intervalli di benessere si presentino con durata sempre minore.

Il trattamento risolutivo dell'intrappolamento nervoso è di tipo chirurgico. Il trattamento consiste nell'escissione dell'esostosi e del legamento a esso correlato decomprimendo così il nervo mediano.

L'intervento chirurgico viene eseguito con anestesia plessica (talvolta generale per i pazienti più giovani) e arto esangue dopo applicazione di tourniquet in sede molto prossimale (sotto ascellare). Con accesso chirurgico mediale al braccio si isola il processo sovracondiloideo e dopo ade-

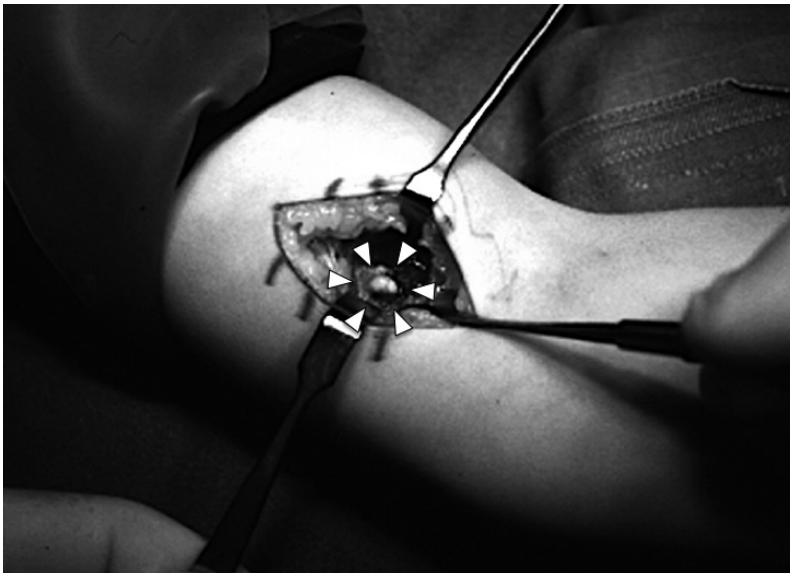

4 • Reperto intra-operatorio: il processo sovracondiloideo (punte di freccia) viene isolato e resecato a ridosso del profilo dell'omero.

guata protezione del nervo mediano si esegue la resezione del processo sovracondiloideo dalla sua base dell'omero (Figura 4) permettendo il libero passaggio del nervo mediano. Si ricerca sempre qualsiasi elemento prossimale al processo sovracondiloideo che ricordi una forma di compressione del nervo mediano e se presente va decompresso. Si ricerca infine distalmente al processo sovracondiloideo l'eventuale presenza del legamento di Struthers che, ovviamente, nel momento in cui si rimuove il processo viene anch'esso distaccato, rimuovendo così anche questa sede di compressione sul nervo mediano.

Il trattamento postoperatorio prevede un'immobilizzazione temporanea per una settimana. Si inizia poi un'adeguata riabilitazione del gomito e del polso. Le dita rimangono invece libere di muoversi. Di solito la sintomatologia clinica scompare nel postoperatorio immediato.

Bibliografia di riferimento

Amadio PC. The Mayo Clinic and carpal tunnel syndrome. Mayo Clin Proc. 1992; 67:42-8.

Barnes CG, Currey HLF. Carpal tunnel syndrome in rheumatoid arthritis: a clinical and electrodiagnostic survey. Ann Rheum Dis. 1967; 26:226-33.

Bolton CF, Driedger AA, Lindsay RM. Ischaemic neuropathy in uraemic patients caused by bovine arteriovenous shunt. J Neurol Neurosurg Psychiatry. 1979; 42:810-4.

Brain WR, Wright AD, Wilkinson M. Spontaneous compression of both median nerves in the carpal tunnel. Lancet. 1947; 1:277-82.

Braun RM, Newman J, Thacher B. Injury to the brachial plexus as a result of diagnostic arteriography. J Hand Surg. 1978; 3:90-4.

Brown RK, Peimer CA. Tecnica endoscopica con accesso unico al palmo: tecnica di Agee. In: Luchetti R (ed). Sindrome del tunnel carpale. Verduci Editore, Roma, 2002: 133-137.

Cannon BW, Love JG. Tardy median palsy; median neuritis; median thenar neuritis amenable to surgery. Surgery 1946; 20:210-6.

Ceruso M, Angeloni R, Lauri G. In: Luchetti R (ed). Sindrome del tunnel carpale. Verduci Editore, Roma, 2002: 53-58.

Cristiani G, Scagni R, Marcialis M. Tecnica a cielo aperto: incisione polso-palmo. In: Luchetti R (ed). Sindrome del tunnel carpale. Verduci Editore, Roma, 2002: 94-102.

Finelli PF. Anterior interosseous nerve syndrome following cutdown catheterization. Ann Neurol. 1977; 1:205-6.

Fullerton PM, Gilliatt RW. Median and ulnar neuropathy in the guinea-pig. J Neurol Neurosurg Psychiatry. 1967; 30:393-401.

Fullerton PM, Gilliatt RW. Pressure neuropathy in the hind foot of the guinea-pig. J Neurol Neurosurg Psychiatry. 1967; 30:18-25.

Gelberman RH, Szabo RM, Mortensen WW. Carpal tunnel pressures and wrist position in patients with colles' fractures. J Trauma. 1980; 24:747-9.

Gessini L, Jandolo B, Pietrangeli A. Entrapment neuropathies of the median nerve at and above the elbow. Surg Neurol. 1983; 19:112-6.

Giannini F, Cioni R, Mondelli M *et al*. A new clinical scale of carpal tunnel syndrome: validation of the measurement and clinical-neurophysiological assessment. Clin Neurophysiol. 2002; 113:71-7.

Giannini F, Passero S, Cioni R *et al*. Electrophysiologic evaluation of local steroid injection in carpal tunnel syndrome. Arch Phys Med Rehabil. 1991; 72:738-42.

Halpner AA, Nagel DA. Compartment syndrome of the forearm: early recognition using tissue pressure measurements. J Hand Surg. 1979; 4:258-63.

Harness D, Sekeles E. The double anastomotic innervation of the thenar muscles. J Anat. 1971; 109:461-466.

Hartz CR, Linscheid RL, Gramse RR *et al*. The pronator teres syndrome: compressive neuropathy of the median nerve. J Bone Joint Surg. 1981; 63A:885-90.

Hill NA, Howard FM, Huffer BR. The incomplete anterior interosseous nerve syndrome. J Hand Surg. 1985; 10A:4-16.

Johnson RK, Spinner M, Shrewsbury MM. Median nerve entrapment syndrome in the proximal forearm. J Hand Surg. 1979; 4:48-51.

Jones ET, Louis DS. Median nerve injuries associated with supracondylar fractures of the humerus in children. Clin Orthop. 1980; 150:181-6.

Kiloh LG, Nevin S. Isolated neuritis of the anterior interosseoud nerve. Br Med J. 1952; 1:850-1.

Knezevic M, Mastaglia FL. Neuropathy associated with Brescia-Cimino arteriovenous fistulas. Arch Neurol. 1984; 41:1184-6.

Krag C. Isolated paralysis of the flexor pollicis longus muscle. Scand J Plast Reconstr Surg. 1974; 8:250-2.

Kremer M, Gilliat RW, Golding JSR *et al*. Acroparaesthesiae in the carpal-tunnel syndrome. Lancet. 1953; 2:590-5.

Laha RK, Dujovny M, DeCastro SC. Entrapment of median nerve by supracondylar process of the humerus. J Neurosurg. 1977; 46:252-5.

Lake PA. Anterior interosseous nerve syndrome. J Neurosurg. 1974; 41:306-9.

Lipscomb PR, Burlenson RJ. Vascular and neural complications in supracondylar fractures of the humerus in children. J Bone Joint Surg. 1955; 37A:487-92.

Llusa M, Merì A, Ruano D. Manual y atlas fotografico de anatomia del aparato locomotor. Editorial Medica Panamericana, Madrid, 2003.

Luce EA, Futrel JW, Wilgis EF *et al*. Compression nueropathy following brachial arterial puncture in anticoagulated patients. J Trauma. 1976; 16:717-21.

Luchetti R, Schoenhuber R, Nathan P. Correlation of segmental carpal tunnel pressures with changes in hand and wrist position in patients with carpal tunnel syndrome and controls. J Hand Surg. 1998; 23B:598-602.

Luchetti R. Eziopatogenensi. In: Luchetti R (ed). Sindrome del tunnel carpale. Verduci Editore, Roma, 2002: 21-26.

Luchetti R. Fisiopatologia. In: Luchetti R (ed). Sindrome del tunnel carpale. Verduci Editore, Roma, 2002: 27-39.

Luchetti R. Misurazione della pressione nel canale carpale: revisione della letteratura ed implicazione cliniche. In: Luchetti R (ed). Sindrome del tunnel carpale. Verduci Editore, Roma, 2002: 40-50.

Luchetti R. Tecnica cielo aperto: incisione al palmo. In: Luchetti R (ed). Sindrome del tunnel carpale. Verduci Editore, Roma, 2002.

Lundborg G. Nerve injury and nerve repair. Churchill Livingstone, Edinburgh, 1988.

Mackinnon SE, Dellon AL. Multiple crush syndrome. In: Mackinnon SE, Dellon AL (eds). Surgery of the peripheral nerve. Thieme, New York, 1988; 347-392.

Mackinnon SE, Dellon AL. Surgery of the peripheral nerve. Thieme, New York, 1988.

MacNicol MF. Roentgenographic evidence of median-nerve entrapment in a green-stick humeral fracture. J Bone Joint Surg. 1978; 60A:998-1000.

Mannerfelt L. Median nerve entrapment after dislocation of the elbow. J Bone Joint Surg. 1968; 50B:152-5.

Marie P, Foix C. Atrophie isolée de l'éeminence thenar d'origin névritique. Rôle du ligament annulaire antérieur dans la localisation de la lésion. Rev Neurol (Paris). 1913; 26:647-9.

Marinacci AA. The value of the electromyogram in the diagnosis of pressure neuropathy from "hanging arm". Electromyography. 1967; 1:5-10.

Marx RG, Hudak PL, Bombardier C *et al*. The riability of physical examination for carpal tunnle syndrome. J Hand Surg. 1998; 23B:499-502.

Molnar W, Paul DJ. Complications of axillary arteriotomies. Radiology. 1972; 104:269-76.

Morris HH, Peters BH. Pronator syndrome: clinical and electrophysiological features in seven cases. J Neurol Neurosurg Psychiatry. 1976; 39:461-4.

Nathan P, Meadows K, Keniston R. Rehabilitation of carpal tunnel surgery patients using a short incision and an early prom of physical therapy. J Hand Surg.1993; 18A:1044-50.

Omer GE Jr, Spinner M. Management of peripheral nerve problems. WB Saunders, Philadelphia, 1980.

Personage MJ, Turner JWA. Neuralgic amyotrophy: the shoulder-girdle syndrome. Lancet. 1948; 1:973-8.

Potts F, Shahani BT, Young RR. A study on the coincidence of carpal tunnel syndrome and generalized peripheral neuropathy. Muscle Nerve. 1980; 3:440A.

Reinstein L, Reed WP, Sadler JH *et al*. Peripheral nerve compression by brachial artery-basilic vein vascular access in long-term hemodialysis. Arch Phys Med Rehabil. 1984; 65:142-4.

Rennels GD, Ochoa J. Neurlagic amyotrophy manifesting as anterior interosseous nerve palsy. Muscle Nerve. 1980; 3:160-4.

Roth G, Ludy J-P, Egloff-Baer S. Isolated proximal median neuropathy. Muscle Nerve. 1982; 5:247-9.

Rydholm U, Werner CO, Ohlin P. Intracompartimental forearm pressure during rest and exercise. Clin Orthop. 1983; 175:213-5.

Schmidt H-M. Anatomia normale e varianti del nervo mediano nel canale carpale. In: Luchetti R (ed). Sindrome del tunnel carpale. Verduci editore, Roma 2002: 12-20.

Schoenhuber R, Capone L, Pentore R. Diagnostica neurofisiologica. In: Luchetti R (ed). Sindrome del tunnel carpale. Verduci editore, Roma. 2002: 59-63.

Seyffarth H. Primary myoses in the m pronator teres as cause of lesion in the n medianus (the pronator syndrome). Acta Psichiatr Scand (Suppl). 1951; 74:251-4.

Silverstein A. Neuropathy in hemophilia JAMA. 1964; 190:534-5.

Spinner M, Schreiber SN. Anterior interosseous nerve paralysis as a complication of suprancondylar fractures of the humerus in children. J Bone Joint Surg. 1969; 51A:1584-9.

Spinner M. Injuries to the major branches of peripheral nerves and forearm. 2nd ed. WB Saunders, Philadelphia, 1978.

Spinner M. The anterior interosseous-nerve syndrome. J Bone Joint Surg. 1970; 52A:84-94.

Staal A, van Voorthuisen AE, va Dijk LM. Neurological complications following arterial catheterization by the axillary approach. Br J Radiol. 1966; 39:115-116.

Steiger RN, Larrick RB, Meyer TL. Median nerve entrapment following elbow dislocation in children. J Bone Joint Surg. 1969; 51A:381-5.

Stewart JD. Focal peripheral neuropathies. Elsevier, New York, 1987.

Streib EW. Ulnar-to-median nerve anastomosis in the forearm: electromyographic studies. Neurology. 1979; 29:1534-7.

Struthers J. On a peculiarity of the humerus and humeral artery. Monthly J Med Sci. 1848;28: 264-7.

Sunderland S. The innervation of the flexor digitorum profundus and lumbrical muscles. Anat Rec. 1945; 93:317-21.

Suranyi L. Median nerve compression by Struthers ligament. J Neurol Neurosurg Psychiatry. 1983; 46:1047-9.

Szabo RM, Gelberman RH, Williamson R *et al*. Vibration sensory testing in acute peripheral nerve compression. J Hand Surg. 1984; 9A:104.

Taleisnik J. The palmar cutaneous branch of the median nerve and the approach to the carpal tunnel: an anatomical study. J Bone Joint Surg. 1973; 55A:1212-7.

Weiss APC, Kavi S, Mark G *et al*. Conservative management of carpal tunnel syndrome. A re-examination of steroid injection and splinting. J Hand Surg. 1994; 19A:410-415.

Weiss ND, Gordon L, Bloom T *et al*. Position of the wrist associated with the lowest carpal tunnel pressure: implications for splint design. J Bone Joint Surg. 1995; 77A:1695-9.

Wertsch JJ, Sanger JR, Matloub HS. Pseudo-anterior interosseous nerve syndrome. Muscle Nerve. 1985; 8:68-70.

Yagnik PM. The median nerve lesion in the antecubital fossa with chronic renal failure. Muscle Nerve. 1983; 6:532.

2.2

LA SINDROME DEL PRONATORE ROTONDO

Mario Cherubino, Ombretta Spingardi

Eziopatogenesi

La prima descrizione di compressione nervosa del mediano al gomito risale al 1951 da parte di Seyffarth (1); comprendeva una casistica di 17 pazienti trattati incruentemente, con infiltrazioni e rieducazione. Nel 1956 Bell e Goldner (2) riportarono un caso clinico trattato chirurgicamente; Spinner (3), nel 1974, descrisse i test clinici evocativi della patologia compressiva e successivamente Johnson (4) (1979), Hartz (5) (1981) e Olehnik (6) (1994) presentarono la propria esperienza di molti casi operati con risultati soddisfacenti seppure con un recupero non completo.

La sindrome del pronatore rotondo è stata inizialmente definita come la compressione del nervo mediano in corrispondenza dei due capi del muscolo pronatore rotondo o al livello dell'arcata dei muscolo flessore profondo delle dita (7). Questa definizione è stata successivamente espansa fino a includere i punti critici in corrispondenza del gomito e al terzo prossimale di avambraccio, che possono essere causa di compressione rara:

- legamento di Struthers: è un processo fibroso anomalo la cui presenza può essere indirettamente suggerita dalla rilevazione radiografica di un "becco" osseo sull'omero in sede sovracondilare mediale;
- lacertus fibrosus;
- arcata del pronatore rotondo;
- arcata del flessore superficiale delle dita: può essere di consistenza fibrosa ed è tesa tra il capo radiale o interosseo e quello omerale;
- arcate vascolari: tese tra l'arteria ricorrente ulnare e l'arteria interossea comune;
- anomalie anatomiche: capi muscolari soprannumerari (muscolo di Gantzer), muscoli aberranti (fasci del pronatore rotondo situato più superficialmente risetto al nervo mediano).

Diagnosi clinica e strumentale

Tipicamente la sintomatologia è rappresentata da una spiccata componente sensitiva con algie e vivaci parestesie che dalla faccia volare dell'avambraccio si irradiano alla regione tenare e alle dita innervate dal nervo mediano che la pongono in diagnosi differenziale con la sindrome del tunnel carpale; la sindrome del pronatore rotondo è però molto meno frequente, interessa, come detto, la cute dell'eminenza tenare e la faccia volare dell'avambraccio e ha una maggiore prevalenza nei soggetti che compiono attività ripetitive manuali: la ripetitività dei gesti conferisce una dinamicità e un'intermittenza del tutto peculiari al quadro clinico. Nelle serie pubblicate, i soggetti più frequentemente colpiti sono di sesso femminile e nella IV decade di età (8).

Un deficit muscolare parziale può accompagnare i disturbi sensitivi.

Nella diagnosi differenziale con la sindrome del tunnel carpale occorre considerare comunque alcune differenze cliniche importanti, che possono essere d'aiuto fin dalle prime fasi dell'iter diagnostico-terapeutico: la sintomatologia dolorosa intermittente e spesso concomitante allo sforzo fisico, quindi più accentuata alla sera dopo una giornata lavorativa o in seguito all'attività sportiva, per di più localizzata alla superficie volare dell'avambraccio e associata alla sensazione di gonfiore e alle parestesie alle dita radiali della mano omolaterale, differisce sensibilmente dal-

le parestesie a carattere tipicamente notturno evocabili al Tinel test e al Phalen test e sovente associate alle disestesie nel territorio di innervazione della branca sensitiva palmare del mediano, che sono tipiche di una compressione al canale carpale. La coesistenza delle due sindromi canalicolari, eccezionale ma possibile, viene comunemente identificata come *"double crush syndrome"* (9).

L'elettromiografia nella sindrome del pronatore nei casi meno conclamati spesso è negativa e quindi non dirimente (10). Può rivestire un certo interesse diagnostico l'esecuzione di un esame elettromiografico dinamico, più sensibile. Nelle forme inveterate i segni neurofisiologici sono quelli della denervazione, associati a un rallentamento della velocità di conduzione motoria e/o sensitiva a partire dal terzo prossimale di avambraccio.

La compressione del nervo interosseo anteriore non crea di solito problemi di diagnosi differenziale in quanto è tipicamente caratterizzata da un deficit pressoché puramente motorio e inoltre è raramente accompagnata da una sintomatologia dolorosa.

Trattamento

Come per altre sindromi canalicolari il trattamento conservativo è la prima scelta in quei casi in cui la sintomatologia è sfumata, soprattutto se correlata ad attività ripetitive, e l'esame elettromiografico risulta negativo; consiste nel riposo, associato all'utilizzo di splint ed eventualmente all'infiltrazione di corticosteroidi locali (11). I tassi di successo di trattamento conservativo arrivano al 50%-70% (12, 13).

Nei casi resistenti alla terapia medica, nei quali si osservi una progressione dei sintomi con comparsa di deficit motorio, l'esplorazione chirurgica rimane l'unica soluzione. È effettuata tramite un accesso anteriore al gomito, a "S" italica, che poi si prolunga distalmente al terzo prossimale di avambraccio e che viene descritta nel capitolo del trattamento della sindrome compressiva del nervo interosseo anteriore. Durante l'ampia neurolisi è possibile individuare più siti di compressione contemporaneamente. I risultati riportati in letteratura sono favorevoli; talora persistono deficit di forza modesti o parestesie sporadiche.

Conclusioni

La sindrome del pronatore rotondo è rara e la diagnosi è fondamentalmente di esclusione rispetto alle altri sindromi di compressione del nervo mediano. Non esistono dei mezzi efficaci per effettuare la diagnosi e la sindrome viene spesso mis-diagnosticata o iper-diagnosticata dal chirurgo della mano in base alla propria esperienza, al proprio "credo" (8). Questo perché ancora oggi mancano studi randomizzati. Gli studi riportati in letteratura sono unici e non controllati e considerano il sollievo dalla sintomatologia come prova di accurata diagnosi. Questo non è sufficiente, poiché il semplice effetto placebo dopo il trattamento chirurgico, così come la storia naturale della malattia, potrebbero portare a uguali risultati di remissione della sintomatologia. In futuro nuovi studi randomizzati e controllati sono auspicabili, per poter arrivare a capire la corretta epidemiologia e stabilire quando la terapia chirurgica si riveli essere il miglior trattamento.

Bibliografia

1. Seyffarth H. Primary myoses in the M. pronator teres as cause of lesion of the N. medianus (the pronator syndrome). Acta Psychiatr Neurol Scand Suppl. 1951; 74:251-4.
2. Bell GE, Goldner JL. Compression neuropathy of median nerve. South Med J. 1956 Sep; 49(9):966-72.
3. Spinner M, Spencer PS. Nerve compression lesion of the upper extremity. A clinical and experimental reviwe. Clin Orthop Relat Res. 1974 Oct; (104): 46-67.
4. Johnson RK, Spinner M, Shrewsbury MM. Median nerve entrapment syndrome in the proximal forearm. J Hand Surg Am. 1979; 4(1):48-51.
5. Hartz CR, Linscheid RL, Gramse RR, Daube JR. The pronator teres syndrome: compressive neuropathy of the median nerve. J Bone Joint Surg. 1981; 63A:885-90.
6. Olehnik WK, Manske PR, Szerzinski J. Median nerve compression in the proximal forearm. J Hand Surg. 1994; 19A:121-6.
7. Haussmann P, Patel MR. Intraepineurial constriction of nerve fascicles in pronator syndrome and anterior interosseous nerve syndrome. Orthop Clin North Am. 1996; 27:339 -44.

8. Presciutti S, Rodner CM. Pronator syndrome. J Hand Surg Am. 2011 May; 36(5): 907-9.
9. Rehak DC. Pronator syndrome. Clin Sports Med. 2001; 20:531-40.
10. Tetro AM, Pichora DR. High median nerve entrapments. An obscure cause of upper-extremity pain. Hand Clin. 1996; 12:691-703.
11. Morris H, Peters BH. Pronator syndrome: clinical and electrophysiological features in seven cases. J Neurol Neurosurg Psychiatry. 1976; 39:461-4.
12. Johnson RK, Spinner M, Shrewsbury MM. Median nerve entrapment syndrome in the proximal forearm. J Hand Surg. 1979; 4:48-51.
13. Tsai TM, Syed SA. A transverse skin incision approach for decompression of pronator teres syndrome. J Hand Surg. 1994; 19B:40-2.

2.3

SINDROME COMPRESSIVA DEL NERVO INTEROSSEO ANTERIORE (SINDROME DI KILOH-NEVIN)

Ombretta Spingardi, Igor Mario Rossello

Il nervo interosseo anteriore è un nervo motore che origina dal nervo mediano circa 5-8 cm distalmente all'epicondilo (1-4). Il nervo decorre al di sotto del pronatore rotondo, o talvolta nel suo spessore, e si dirige verso il polso giacendo a contatto con la superficie anteriore della membrana interossea. Innerva il pronatore quadrato, il flessore profondo del II e talvolta del III dito e il flessore lungo del pollice; distalmente invia fibre propriocettive alle articolazioni radiocarpica, radioulnare distale, mediocarpica e carpometacarpali.

La compressione nervosa del nervo interosseo anteriore, una delle più rare tra tutte le sindromi compressive dell'arto superiore in quanto la sua incidenza è stimata attorno all'1% (5), fu descritta già da Duchenne de Boulogne nel 1872 (6), ma fu solo nel 1952 che Kiloh e Nevin ne dettagliarono le manifestazioni cliniche (7). Il quadro clinico è paretico o paralitico e si configura classicamente nella comparsa della "pinza a becco d'anatra", dove la pinza tra pollice e indice del lato affetto viene eseguita solo a interfalangea del pollice e falange distale dell'indice estese (Figura 1). Perdendo la capacità di una pinza a interfalangea del pollice e a interfalangea distale dell'indice flesse, il paziente affetto dal quadro classico della sindrome compressiva è inabile a eseguire il tipico gesto che significa "OK". In associazione il dolore e, raramente, disturbi sensitivi, possono accompagnare o precedere l'insorgenza del deficit motorio.

Le cause di compressione possono essere molteplici:

- strutture anatomiche predisponenti, che naturalmente entrano in contatto con il nervo ma che all'occorrenza, per la presenza di bande fibrose particolarmente spesse, possono con il tempo crearne una compressione:
  - l'arcata del pronatore rotondo, con un capo profondo a origine tendinea;
  - l'arcata del flessore superficiale delle dita: in particolare il capo per il III dito può esso stesso avere un'origine tendinea anziché muscolare;
- anomalie anatomiche (8): muscoli aberranti (capo accessorio del flessore lungo del pollice, anche conosciuto come "muscolo di Gantzer" (9), muscoli accessori al flessore superficiale comune (10), origine tendinea del flessore radiale del carpo), la presenza di reti vascolari anomale, l'ipertrofia della borsa bicipitale (5), le anomalie di innervazione: l'esistenza di un'anastomosi di Martin-Gruber (connessione anomala tra nervi mediano e ulnare all'avambraccio, presente in circa il 15% della popolazione) (11), oppure un'innervazione da parte dell'ulnare del flessore profondo

1 • Classica manifestazione del "segno della pinza" caratterizzato dalla scomparsa della capacità di flettere l'interfalangea del pollice e l'interfalangea distale del secondo dito nel quadro di paralisi del nervo interosseo anteriore.

dell'indice (12), e in tale caso si verifica una paralisi isolata del flessore lungo del pollice;
- forme traumatiche: comprendono le lesioni iatrogene (chirurgia a cielo aperto, complicanza di artroscopia di gomito o di spalla, quest'ultima secondaria a manovre di trazione dell'avambraccio o a malposizionamento del paziente, posizionamento di ago-cannula in corrispondenza della piega del gomito, bendaggi troppo stretti) (13-16), i traumi diretti (soprattutto le ferite da punta e da taglio (17)), oppure possono costituire complicanza di fratture (soprattutto le sovracondiloidee nel bambino) (18) e di fratture-lussazioni (Monteggia, Galeazzi) (19, 20);
- forme "infiammatorie": a eziogenesi sconosciuta, possono essere neuriti correlate con sindromi influenzali precedenti l'insorgenza del deficit motore e sovente accompagnate da sintomatologia dolorosa importante (sindrome di Parsonage-Turner) (21). Sono le forme nelle quali seppur lentamente (fino a 1 anno dall'insorgenza) si può verificare una regressione spontanea dei sintomi. Tra le forme a patogenesi incerta vanno annoverati quei casi descritti sporadicamente in letteratura di paralisi dovute a "*twisting*" spontaneo del nervo lungo il suo decorso (22). In questi casi però la diagnosi è possibile solo intraoperatoriamente.

Diagnosi clinica e strumentale

Il quadro clinico può essere molto eterogeneo in quanto dipende dalla localizzazione e dal grado del danno assonale. L'esordio può essere improvviso, secondario a uno sforzo fisico non abituale oppure a una compressione esterna prolungata, ma anche assolutamente subdolo, con un'anamnesi del paziente apparentemente non significativa. Di solito non sono presenti disturbi sensitivi con perdita della sensibilità locale.

La paralisi nella forma più classica si manifesta con una diminuzione del *grasping*, della forza nella presa fine e nel *pinching* e un disturbo nella scrittura; tipica è la perdita di flessione della articolazione interfalangea del pollice e interfalangea distale dell'indice durante l'esecuzione della pinza pollici-digitale. Accanto a tali manifestazioni si possono però osservare quadri in cui la sintomatologia coinvolge solo una parte dei muscoli normalmente innervati dal nervo interosseo anteriore; una delle forme di più frequente osservazione è la paralisi isolata del flessore lungo del pollice, che peraltro pone il serio problema di una diagnosi differenziale con la rottura spontanea del tendine stesso, soprattutto se in anamnesi è contemplato un trauma precedente. Più rare sono le forme in cui si apprezza un deficit isolato del flessore profondo del II dito, un'insufficienza degli intrinseci e un deficit generalizzato dei flessori superficiali. La paralisi selettiva del pronatore quadrato in genere si diagnostica esclusivamente con l'aiuto dell'EMG.

La diagnosi differenziale si pone principalmente con altre forme di lesione nervosa di tipo radicolare, plessico o tronculare: in questo caso però oltre a un deficit anche di tipo sensitivo si obiettiva un coinvolgimento del cingolo scapolare, un'atrofia dei muscoli tenari esterni e del flessore superficiale delle dita. La sindrome del pronatore (23) ha invece un quadro clinico completamente differente, a prevalenza sensitiva, ed è una sindrome canalicolare che coinvolge il nervo mediano all'avambraccio.

L'esame elettromiografico è l'esame di eccellenza per la diagnosi della patologia ai fini chirurgici, anche per l'individuazione di un eventuale sito di compressione e per consentire una diagnosi differenziale con la rottura tendinea spontanea, soprattutto nei pazienti affetti da patologia reumatoide.

L'ecografia può essere poco significativa in quanto presenta il noto limite di essere dipendente dall'operatore e anche la RMN può non essere molto utile, nemmeno in caso di una necessità di diagnosi differenziale con una rottura tendinea, se eseguita con un apparecchio a scarso potere di definizione; un incremento del segnale nelle sequenze T2-pesate o in quelle a soppressione del grasso può comunque essere suggestivo per una sindrome compressiva del nervo interosseo anteriore (24, 25).

Trattamento

I principi terapeutici sono e rimangono da anni controversi. Viste le non poche osservazioni di

regressione spontanea della paralisi dai 3 ai 12 mesi dal suo esordio (25, 26, 27), la tendenza più accreditata e seguita è quella di iniziare un trattamento di tipo conservativo/attendista, nel quale la semplice osservazione dell'evoluzione spontanea della patologia, con contemporaneo riposo e sospensione di eventuali attività pesanti, può eventualmente essere supportata da un trattamento ortopedico (massaggi, stretching, mobilizzazione profonda del nervo) (28, 29).
Se dopo alcuni mesi non vi sono segni di ripresa, né clinica né elettromiografica, l'esplorazione chirurgica diventa il trattamento di scelta. Qualche autore preconizza la liberazione precoce del nervo, entro i primi 2-6 mesi (30-32), perché ciò consentirebbe un migliore recupero della reinnervazione muscolare.

Trattamento chirurgico

La liberazione chirurgica primaria richiede l'apertura di tutti i possibili siti di compressione e quindi anche l'apertura di tutte le arcate fibrose. Le sequele estetiche sono piuttosto importanti in quanto prevedono una lunga cicatrice. L'incisione cutanea a "S" inizia in corrispondenza della fossa cubitale e si continua distalmente lungo il margine ulnare del brachio-radiale (33). Una volta incisa l'aponevrosi del bicipite si individua il nervo mediano al suo passaggio tra capo omerale e capo ulnare del pronatore rotondo; sezionato il capo omerale si segue il piano tra margine radiale del flessore radiale del carpo, che deve essere divaricato ulnarmente, e margine ulnare del brachio-radiale, scostato radialmente. Si osserva così il mediano passare al di sotto dell'arcata del flessore superficiale; il nervo interosseo anteriore origina dal nervo mediano giusto al di sotto del capo omerale del pronatore rotondo (Figure 2-4): esso decorre lungo la membrana interossea tra flessore profondo delle dita e flessore lungo del pollice accompagnandosi all'arteria omonima.
Individuato il sito di compressione, si impone la neurolisi esterna seguita da un'accurata emostasi per prevenire un altrimenti copioso sanguinamento post-operatorio. Un drenaggio in aspirazione è mantenuto in sede per 24 ore quando, al momento del rinnovamento della medicazione, una graduale mobilizzazione autoassistita del gomito è incoraggiata.
Nelle forme di paralisi inveterata senza recupero

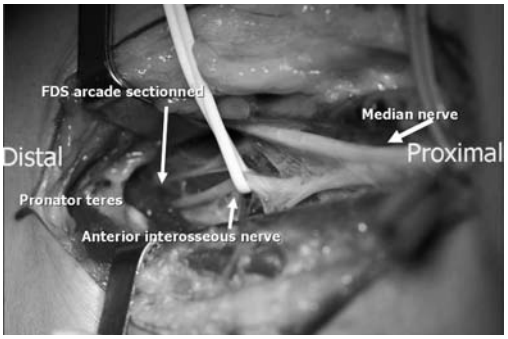

2 • Immagine intra-operatoria: l'approccio anteriore a un gomito destro consente di individuare l'emergenza del nervo interosseo anteriore dal nervo mediano dopo aver sezionato prima l'arcata del flessore superficiale, e successivamente del pronatore rotondo.

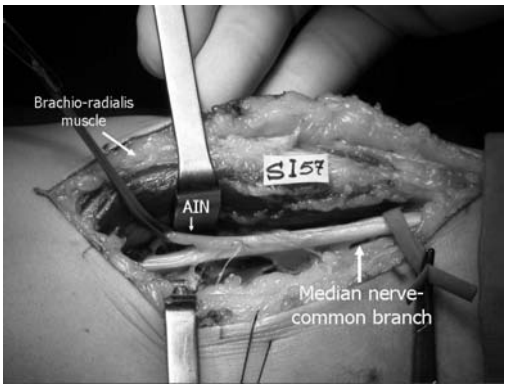

3 • Altra immagine intra-operatoria di una neurolisi del nervo interosseo anteriore (gomito destro).

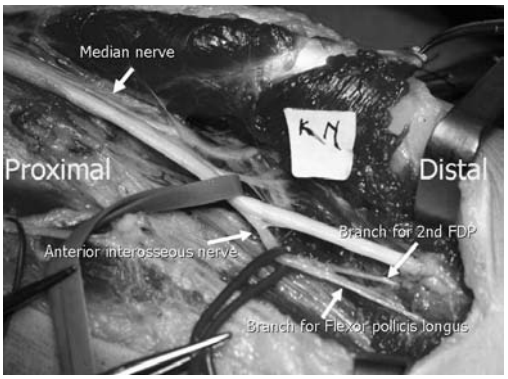

4 • Gomito sinistro: neurolisi allargata con ampia esposizione del tronco comune del nervo mediano fino alla emergenza del nervo interosseo anteriore e allo sfioccamento nei suoi rami terminali per il flessore lungo del pollice e il flessore profondo del II dito.

entro i termini suddetti è contemplato il ricorso alla chirurgia palliativa mediante i trasferimenti tendinei.
Ovviamente nel caso di forme traumatiche dirette (ferite, contusioni, fratture) l'esplorazione chirurgica istantanea è imperativa.

Bibliografia

1. Sunderland S. The innervation of the flexor digitorum profundus and lumbrical muscles. Anatom Record. 1945; 93:317-21.
2. Sunderland S. The intraneural topography of the radial, median and ulnar nerves. Brain. 1945; 68:243-99.
3. Mangini U. Flexor pollicis longus muscle: its morphology and clinical significance. J Bone Joint Surg. 1960; 42A:467-70.
4. Spinner M. Injuries to the major branches of peripheral nerves of the forearm. WB Saunders, Philadelphia,1978.
5. Ulrich D, Piatkowski A, Pallua N. Anterior interosseous nerve syndrome: retrospective analysis of 14 patients. Arch Orthop Trauma Surg. 2011 Nov; 131(11): 1561-5.
6. Duchenne de Boulogne GBA. De l'électrisation localisée. vol 1. 3me ed. J-B. Baillière, Paris, 1872.
7. Kiloh LG, Nevin S. Isolated neuritis of the anterior interosseous nerve. Br Med J. 1952; 1:850-1.
8. Spinner M. Injuries to the major branches of peripheral nerves of the forearm. WB Saunders, Philadelphia, 1978.
9. Degreef I, De Smet L. Anterior interosseous nerve paralysis due to Gantzer's muscle. Acta Orthop Belg. 2004 Oct; 70(5):482-4.
10. Pai MM, Nayak SR, Krishnamurthy A *et al*. The accessory heads of flexor pollicis longus and flexor digitorum profundus: incidence and morphology. Clin Anat. 2008 Apr; 21(3):252-8.
11. Rodriguez-Niedenfuhr M, Vazquez T, Parkin I *et al*. Martin-Gruber anastomosis revisited. Clin Anat. 2002 Mar; 15(2):129-34.
12. Bhadra N, Keith MW, Peckham PH. Variations in innervation of the flexor digitorum profundus muscle. J Hand Surg Am. 1999 Jul; 24(4):700-3.
13. Katolik LI, Cohen MS. Anterior interosseous nerve palsy after open capsular release for elbow stiffness: report of 2 cases. J Hand Surg Am. 2009 Feb; 34(2):288-91.
14. Keogh P, Khan H, Cooke E, McCoy G. Loss of flexor pollicis longus function after plating of the radius: report of six cases. J Hand Surg Br. 1997; 22:375-6.
15. Casey PJ, Moed BR. Fractures of the forearm complicated by palsy of the anterior interosseus nerve caused by a constrictive dressing. J Bone Joint Surg Am. 1997; 79:122-4.
16. Puhaindran ME, Wong HP. A case of anterior interosseous nerve syndrome after peripherally inserted central catheter (PICC) line insertion. Singap Med J. 2003; 44:653-5.
17. Pini R, Lucchina S, Garavaglia G, Fusetti C. False aneurysm of the interosseous artery and anterior interosseous syndrome- an unusual complication of penetrating injury of the forearm: a case report. J Orthop Surg Res. 2009; 4:44.
18. Bashyal RK, Chu JY, Schoenecker PL *et al*. Complications after pinning of supracondylar distal humerus fractures. J Pediatr Orthop. 2009 Oct-Nov; 29(7):704-8.
19. Arenas AJ, Artàzcoz FJ, Tejero A, Arias C. Anterior interosseous nerve injury associated with a Monteggia fracture-dislocation. Acta Orthop Belg. 2001 Feb; 67(1):77-80.
20. Stahl S, Freiman S, Volpin G. Anterior interosseous nerve palsy associated with Galeazzi fracture. J Pediatr Orthop B. 2000 Jan; 9(1):45-6.
21. Parsonage M, Turner J. Neuralgic amyotrophy: the shoulder-girdle syndrome. Lancet. 1948; 1:973-8.
22. Yasunaga H, Shiroishi T, Ohta K *et al*. Fascicular torsion in the median nerve within the distal third of the upper arm: three cases of nontraumatic anterior interossous nerve palsy. J Hand Surg Am. 2003 Mar; 28(2):206-11.
23. Mackinnon SE, Novak CB. Compression neuropathies. In Green's Operative Hand Surgery, 6th Edition, Vol. 1, Chapter 30, Churchill Livingstone, Edinburgh, 2011.
24. Dunn AJ, Salonen DC, Anastakis DJ. MR imaging findings of anterior interosseous nerve lesions. Skelet Radiol. 2007; 36:1155-62.
25. Grainger AJ, Campbell RS, Stothard J. Anterior interosseous nerve syndrome: appearance at MR imaging in three cases. Radiology. 1998; 208:381-4.
26. Lubahn J, Cermak M. Uncommon nerve compression syndromes of the upper extremity. J Am Acad Orthop Surg. 1998; 6:378-86.
27. Seki M, Nakamura H, Kono H. Neurolysis is not required for young patients with a spontaneous

palsy of the anterior interosseous nerve: retrospective analysis of cases managed nonoperatively. J Bone Joint Surg Br. 2006 Dec; 88(12):1606-9.
28. Nakano KK, Lundergran C, Okihiro MM. Anterior interosseous nerve syndromes: diagnostic methods and alternative treatments. Arch Neurol. 1977;34:477-480.
29. Miller-Breslow A, Terrono A, Millender LH. Nonoperative treatment of anterior interosseous nerve paralysis. J Hand Surg. 1990; 15A:493-6.
30. Spinner M. The anterior interosseous nerve syndrome: with special attention to its variations. J Bone Joint Surg Am. 1970; 52A:84-94.
31. Hill NA, Howard FM, Huffer BR. The incomplete anterior interosseous nerve syndrome. J Hand Surg Am. 1985; 10:4-16.
32. Nigst H, Dick W. Syndromes of compression of the median nerve in the proximal forearm (pronator teres syndrome; anterior interosseous nerve syndrome). Arch Orthop Trauma Surg. 1979; 93:307-12.
33. Tubiana R, McCullough CJ, Masquelet C.Atlante delle vie chirurgiche di accesso dell'arto superiore. Antonio Delfino Editore, Roma, 2000: 179-81.

2.4

SINDROME DEL TUNNEL CARPALE: TRATTAMENTO CHIRURGICO

Roberto Cozzolino, Riccardo Luchetti

Il trattamento chirurgico della sindrome del tunnel carpale (STC) comprende un approccio tradizionalmente chirurgico "*open*" e uno più recente di tipo endoscopico. Esiste anche un trattamento "a cielo chiuso" a cui riserveremo solo un mimino accenno. Lo scopo del capitolo è quello di approfondire il trattamento chirurgico.

Trattamento chirurgico aperto (*open*)

In letteratura esiste un'ampia descrizione sull'approccio chirurgico per la sezione del legamento trasverso del carpo (1-19). Le tecniche chirurgiche prevedono tre tipi di accessi o incisioni cutanee:

1. incisione polso-palmo;
2. incisione al palmo che raggiunge la piega del polso;
3. mini-incisione localizzata al palmo.

Per comodità inizieremo dalla descrizione della tecnica di incisione al palmo, che corrisponde a quella preferita dagli autori.

Incisione al palmo

La tecnica di anestesia è a discrezione del chirurgo e dell'anestesista in accordo con il paziente. Normalmente consiste in un'anestesia locale con soluzione di anestetico e di bicarbonato nella proporzione di 4:1 (Figure 1 e 2). L'intervento viene sempre eseguito dopo avere provocato l'ischemia dell'arto mediante applicazione di un tourniquet immediatamente prima dell'incisione cutanea. Non si usano mai pomate o creme anestetiche da spalmare sulla cute del braccio per la tolleranza del tourniquet per l'intervento chirurgico, poiché la sua durata è di circa 5-10 minuti. L'intervento può esser eseguito da un unico chirurgo con l'aiuto di uno/a strumentista.

I ferri chirurgici necessari per l'intervento sono: un bisturi (lama n°15), due uncini, due pinze (una anatomica e una chirurgica) un paio di forbici a punta curva smussa, un palpatore o scollatore di piccole dimensioni, e una matita dermografica per disegnare l'incisione. È utile una cosiddetta "mano di piombo" (Figura 3) per bloccare le dita

1 • Tecnica di anestesia locale al polso.

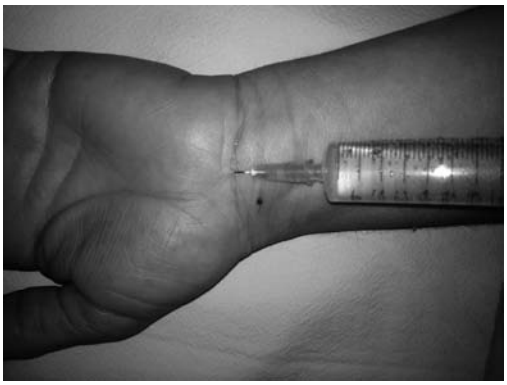

2 • Tecnica di anestesia locale al palmo.

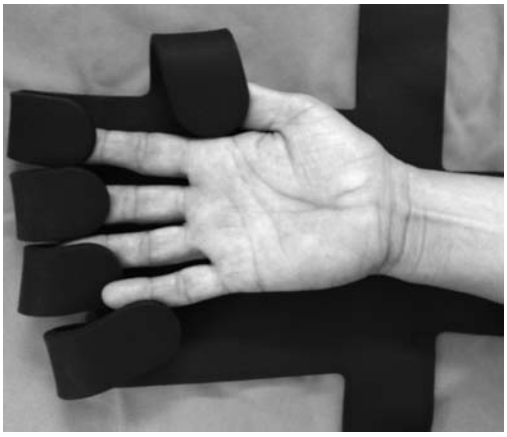

3 • Apparato di posizionamento della mano.

4 • Incisione al palmo fino al polso.

e posizionare la mano, e l'utilizzo del coagulatore bipolare per eseguire l'emostasi.
L'incisione inizia in sede medio-palmare sulla proiezione del 4° raggio, subito al di sotto della piega flessoria del palmo della mano e prosegue prossimalmente fino alla piega flessoria distale del polso. L'incisione è completamente rettilinea, talvolta curvilinea a concavità ulnare (Figura 4). Taleisnik (1) inizia l'incisione alla piega intertenare, nel mezzo del palmo, e continua prossimalmente fino al punto dove il margine ulnare del 4° raggio interseca la piega distale del polso. Il legamento trasverso del carpo (LTC) è isolato e diviso longitudinalmente vicino al punto dove si incontra il tessuto adiposo che avvolge l'arcata vascolare palmare superficiale, che viene isolata. Se è necessaria una maggiore esposizione prossimale al polso si esegue un'estensione prossimale dell'incisione in senso ulnare. Gelberman (2), similmente a Connolly (3), consiglia un approccio puramente palmare.
Per esporre meglio le formazioni sottostanti vengono utilizzati due uncini da cute. Sono consigliati gli ingrandimenti oculari per prestare attenzione a eventuali branche terminali sensitive del nervo cutaneo palmare del nervo mediano (Figura 5) o provenienti dal nervo ulnare (4), e quindi proteggerle da eventuali insulti (Figura 6). Uno studio eseguito da Luchetti (5) ha dimostrato per questa procedura un riscontro secondario di lesioni nervose iatrogene superiore al 60%. Nel tratto centrale, centro-prossimale, d'incisione si incontra il tessuto adiposo pre-legamentoso, che viene dissezionato con protezione delle struttu-

5 • Isolamento e preservazione di branca sensitiva cutanea che attraversa la sede dell'incisione cutanea.

6 • Reperto occasionale di anastomosi fra nervo ulnare e nervo mediano.

re nervose sensitive. L'emostasi viene eseguita accuratamente per strati, soprattutto in questo tessuto adiposo. A questo punto si cambia l'uncino ulnare, utilizzandone uno spatolare, per una maggior protezione e apertura dell'accesso chirurgico. Procedendo sempre in senso disto-prossimale, si seziona la fascia palmare e si perviene allo strato più profondo rappresentato dal LTC. Distalmente al legamento si isola la fascia che ricopre il ramo palmare dell'arcata proveniente dall'arteria ulnare. Anche questa fascia viene incisa e si espone l'arteria ulnare prima dell'arcata superficiale. Tale formazione vascolare viene ritirata ulnarmente e protetta. Si esegue, quindi, l'incisione del LTC che, a questo punto e a tale livello, ha forma lievemente conoidale con apertura distale. L'incisione del legamento viene eseguita dal lato ulnare, verso l'uncino dell'uncinato, e le prime formazioni a "debordare" sono i tendini flessori del V dito. Durante la sezione di questa parte del LTC, è importante prestare attenzione alla non infrequente comparsa dei rami terminali del nervo mediano e dell'eventuale anastomosi con il nervo ulnare. L'incisione procede in senso prossimale e si apprezza cambiare la consistenza del legamento: in questa sede, infatti, esso è più spesso. Raggiunto il termine prossimale del LTC, corrispondente alla piega del polso, il procedimento può considerarsi quasi concluso. Infatti, è consigliabile proseguire per via sottocutanea con la sezione della fascia antibrachiale per alcuni centimetri. Per eseguire questa procedura si applicano due uncini ai margini prossimali dell'incisione, che spostano la cute e il tessuto adiposo sottocutaneo e permettono la visualizzazione della fascia. Si utilizza un piccolo scollatore smusso per saggiare le eventuali formazioni anatomiche fissate a tale livello, e lentamente esse vengono scollate. La fascia viene sezionata con forbici a punta curva e smussa (Figura 7). Per chi ha già una buona manualità, questa operazione può esser eseguita ancora per un certo tratto mediante un bisturi con lama n° 15. I due uncini sollevano la cute ed espongono la fascia: uno scollatore viene inserito al di sotto del legamento per lo scollamento delle strutture aderenti e per creare uno spazio per l'introduzione della lama del bisturi. La lama viene introdotta a piatto con la parte tagliente rivolta verso il lato ulnare e la si spinge delicatamente in senso prossimale. La trazione in superficie esercitata dai due uncini apre il canale e favorisce l'entrata della lama senza difficoltà. Appena entrata tutta la lama si esegue una rotazione di 90° ponendo la sua parte tagliente volarmente e si esegue una pressione verso l'alto provocando un tipico effetto di sezionamento tissutale. Al termine, si saggia l'avvenuta sezione con un palpatore. Durante questa manovra, che avviene mediante indietreggiamento prossimo-distale del palpatore, non devono apprezzarsi spostamenti a scatto. In caso di scatto è bene ricontrollare la struttura legamentosa e fasciale e completare la sezione.

7 • Fascia antibrachiale (freccia rossa) ancora integra all'avambraccio.

Il nervo mediano si reperta frequentemente aderente al LTC, e talvolta in misura tale da provocare la formazione di uno pseudocanale per l'allocamento nervoso. Il nervo viene distaccato con delicatezza dal LTC mediante l'utilizzazione di forbici a punta smussa facendo attenzione a eventuali formazioni nervose che si dipartono dal nervo mediano stesso. Tali formazioni nervose possono corrispondere a rami sensitivi anomali che formano il nervo cutaneo palmare e che sorgono da qualsiasi parte del nervo mediano, anche dal lato ulnare e anche appunto dalla porzione più distale; oppure a rami motori accessori anomali o a rami comunicanti per il nervo ulnare. Questi possono perforare il legamento (Figura 8) e rappresentano un punto di fissità per il nervo mediano, condizione favorente per la patologia compressiva. Esiste un'altra formazione nervosa

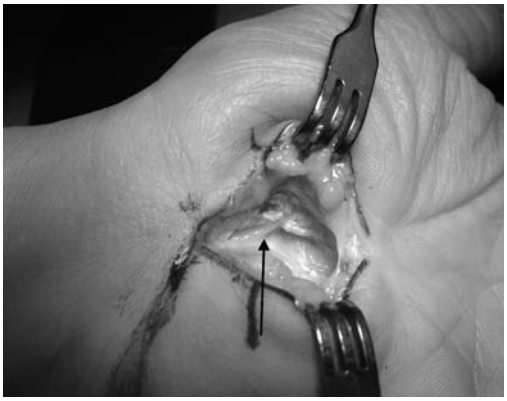

8 • Isolamento del ramo motore (freccia blu) perforante il legamento trasverso.

9 • Applicazione di piccoli drenaggi di guanto per evitare la formazione dell'eventuale ematoma.

che deve essere controllata, il ramo anastomotico per il nervo mediano che proviene dal nervo ulnare (4) appena fuori dalla parte distale del canale.
Il controllo del nervo mediano avviene contemporaneamente a queste manovre oppure in un tempo successivo. Se le strutture fascicolari del nervo non sono riconoscibili, poiché esso manifesta un ispessimento del suo rivestimento più esterno, è indicata l'epineurotomia. Questa procedura tecnica viene eseguita dal lato ulnare del nervo, per evitare eventuali fissità nel corso della cicatrizzazione. Infatti, se le sedi di sezione del legamento e dell'epineurotomia del nervo mediano cadono una sull'altra, è possibile che si crei un legame cicatriziale tale da fissare nuovamente il nervo. Se le strutture fascicolari del nervo sono riconoscibili, questa procedura tecnica non è necessaria. Personalmente, non eseguiamo mai l'epineurectomia, né la neurolisi interna senza particolare motivo. Essa può provocare fenomeni di devascolarizzazione del nervo e quindi danni iatrogeni. Se queste devono esser eseguite, utilizziamo ingrandimenti ottici come occhiali o microscopio.
Le branche nervose anomale vengono seguite e liberate dal loro passaggio nel legamento mediante sezione dello stesso. Questo serve a evitare punti di fissità del nervo mediano, causa di eventuale recidiva di STC. Il ramo motore è sistematicamente ricercato per verificarne la posizione. Se il suo passaggio è extra-legamentoso, è sufficiente il solo controllo; se è intra-legamentoso, è bene eseguire la decompressione per sezione del legamento. Questo può esser fatto anche per le branche anomale. Se presenta un ingrossamento pre-stenotico, eseguiamo una epineurotomia.
Il nervo viene poi controllato nel suo scorrimento in senso longitudinale (2-6). A questo scopo, con un uncino da cute si solleva il lembo radiale di LTC e si espone il nervo. Con una pinza, si traziona in senso distale il tessuto perinervoso e si espone la parte di nervo mediano che rimane nascosta in sede prossimale e, se necessario, si esegue anche in questa sede l'epineurotomia. Se esistono dubbi circa la sua integrità, come eventuali neuromi laterali da stenosi costrittiva, consigliamo di ampliare l'incisione cutanea ed esporre il nervo direttamente per poter trattare tale condizione.
A procedure terminate si rimuove il tourniquet, si esegue accurata emostasi e si sutura la cute con filo di sutura in Nylon o Dermalon 4/0 o 5/0. Vengono applicati dei sottili drenaggi (Figura 9) di plastica che vengono rimossi alla prima medicazione in 1° o 2° giornata. Il bendaggio elastico, leggermente costrittivo, lascia libere le dita per favorirne la motilità. Non si utilizza alcun tutore di immobilizzazione ma si consiglia il paziente di non flettere il polso e di eseguire da subito esercizi di mobilizzazione libera delle dita e del polso nella sola estensione (Figura 10).

Trattamento post-operatorio

La mano viene mantenuta in posizione antidecline, cioè a un livello superiore a quello del cuore,

10 • Fasciatura post-operatoria morbida, con metacarpo-falangee libere per permettere il maggiore movimento possibile delle dita.

sia che il paziente sia in posizione ortostatica che clinostatica. Il paziente viene invitato a muovere le dita, il gomito e la spalla più volte al giorno, iniziando dal momento in cui cessa l'effetto dell'anestesia di plesso. Il polso può muoversi delicatamente contemporaneamente alle dita. Non possono esser eseguite attività di forza, tuttavia può usare la mano per attività di vita di relazione.

Alla prima medicazione, il giorno successivo all'intervento, vengono rimossi i drenaggi. Il paziente esegue medicazioni due volte al giorno che consistono in bagni della mano in una soluzione di acqua e amuchina (1 cucchiaio per 1 litro di acqua). I bagni hanno la durata di 8-10 minuti e il paziente deve esercitarsi durante i bagni a muovere le dita (esercizi di presa) e il polso (solo estensione). Eseguito il bagno di pulizia è sufficiente una copertura della ferita con garza sterile e la fasciatura elastica di protezione che non deve esser stretta altrimenti può causare edema delle dita. Non vengono usate altre soluzioni medicamentose, né pomate antibiotiche.

Dopo 3 settimane è concesso un lavoro contro progressiva resistenza. Il ritorno al lavoro coincide con la 6ª settimana, quando è permesso uno sforzo contro resistenza.

In caso di edema della mano o d'iniziale algodistrofia, il paziente viene assegnato al riabilitatore e si inizieranno i bendaggi decompressivi delle dita e della mano con Coban, oltre alla prescrizione di terapia medica di supporto specifica.

Incisione polso-palmo

È un'estensione della tecnica precedente. Classicamente l'intervento veniva eseguito in anestesia di plesso e con laccio emostatico alla radice dell'arto. Negli ultimi anni si è visto che si può eseguire anche questo approccio chirurgico in anestesia locale e sempre con l'uso del tourniquet alla radice dell'arto superiore. Si inizia con un'incisione cutanea sul tratto intertenare per 3-4 cm in senso disto-prossimale, che a livello della plica del polso devia per circa 1 cm in direzione ulnare per poi proseguire linearmente in senso prossimale per 2-4 cm (Figura 11). L'incisione al palmo è di solito rettilinea, ma talvolta segue la plica divisoria fra le due eminenze tenari e quindi diventa curvilinea. Nel tratto centrale, centroprossimale della sede di incisione, si incontra il tessuto adiposo pre-legamento che viene dissezionato, proteggendo le eventuali sopradette strutture nervose sensitive. L'emostasi viene eseguita accuratamente per strati, soprattutto in questo tessuto adiposo (Figura 12).

11 • Tipo di incisione polso-palmo.

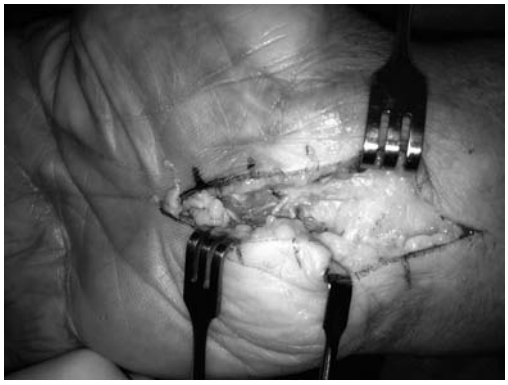

12 • Presenza di tessuto adiposo sottocutaneo.

Isolato il LTC si esegue la sua sezione longitudinale lungo il versante ulnare e si decomprime quindi il nervo mediano, seguendolo per via smussa sia prossimalmente che distalmente (Figura 13). Con forbici a punta smussa si seziona parte dell'aponeurosi palmare, distalmente, e l'eventuale residuo di legamento trasverso che quando presente prolunga il canale in tale sede, e poi si seziona la fascia antibrachiale prossimalmente per più di 4-6 cm. Si controlla quindi il nervo mediano e lo si distacca dalla parte inferiore del LTC, quando aderente. In sede distale si segue con attenzione il ramo motore: se questo è compresso viene delicatamente decompresso nel suo passaggio fasciale verso i muscoli tenari esterni. Si rimuove quindi il tourniquet e si esegue un'accurata emostasi. Si effettua la sutura cutanea, si applica il drenaggio passante e infine, dopo la medicazione, si confeziona un bendaggio elastico.
L'ampia incisione chirurgica per il tunnel carpale è indicata in tutti quei casi in cui per età, condizioni o attività del paziente non sia considerato predominante l'aspetto cosmetico o il recupero accelerato dell'attività; nei casi in cui, da indagini pre-operatorie, si possa sospettare la presenza di una variazione anatomica o grave patologia compressiva a carico del nervo mediano; nei casi in cui alla sindrome canalicolare si accompagni una malattia sistemica, come l'artrite reumatoide, il diabete ecc. e infezioni; nei casi in cui si possa prevedere un'alterata coagulabilità del sangue, e perciò sia richiesta una accurata emostasi; nei casi di recidive o quando la gravità della malattia faccia prevedere la necessità di un contemporaneo trasferimento tendineo pro-opponente.
Quando per età o attività del paziente le esigenze di una ripresa funzionale rapida e di un risultato estetico ottimale prevalgono, è utile l'utilizzo delle moderne tecniche mininvasive o endoscopiche.

Mini-incisione al palmo

Le incisioni chirurgiche con localizzazione polso-palmo hanno lasciato il posto alla sola incisione al palmo, seguite in breve tempo (ma subito dopo l'introduzione delle tecniche endoscopiche) da una incisione mirata al solo palmo, definita mini-incisione (Figura 14). Anche questo tipo di incisione non esclude la possibilità di un'estensione al polso, in caso di necessità. La scelta di un approccio chirurgico più corto e la scelta della sede di incisione dipendono da vari fattori:

- miglioramento nella conoscenza della fisiopatologia della compressione del nervo mediano al canale carpale (corrispondenza anatomica fra sede di compressione del nervo e proiezione cutanea palmo-polso);
- incremento degli interventi chirurgici per STC a favore delle forme lievi e medie;
- aumento di richieste estetico-funzionali da parte dei malati.

La mini-incisione è longitudinale sulla piega intertenare. Talvolta, quando la piega intertenare è troppo radiale, l'incisione si esegue in sede più ulnare lungo l'asse del 4° raggio. Incisa la cute si espone la fascia palmare che in tale sede è subito al di sotto. Prossimalmente si riscontra il tessuto

13 • Incisione ulnare del legamento trasverso del carpo.



14 • Mini-incisione al palmo.

adiposo intertenare che include le possibili branche sensitive del nervo cutaneo palmare. I rami sensitivi non si isolano e si sollevano con le spatole degli uncini insieme al tessuto adiposo e si mantiene sotto controllo l'estensione prossimale del LTC.
Si inizia quindi a sezionare il LTC per tutto il decorso in senso disto-prossimale facendo attenzione al contenuto sottostante. La posizione del chirurgo a questo punto cambia. Dalla posizione laterale si muove frontalmente alla mano (dal lato della dita) ottenendo così una visione diretta del fondo della sede chirurgica. Le due spatole continuano a sollevare il tessuto adiposo e la cute prossimale e il polso può esser leggermente flesso. In questa posizione si espone completamente la fascia antibrachiale subito prossimale al LTC e con le forbici la si seziona. Si usa sempre un bisturi con la lama n° 15.
A questo punto si eleva il margine esterno del LTC, cioè verso i muscoli tenari, e si distacca il nervo mediano dal LTC stesso controllandone la sede di compressione e lo spessore dell'epinevrio. Ulteriori manovre sul nervo sono appunto in rapporto alle condizioni dell'epinevrio del nervo stesso. Infine, dopo la sutura cutanea, si esegue un semplice bendaggio elastico che viene mantenuto per 7-10 gg, e rimosso giornalmente per le medicazioni.

Trattamento chirurgico "a cielo chiuso"

Questa tecnica consiste nel decomprimere il nervo mediano mediante una sola piccola incisione al polso, prossimale al legamento trasverso del carpo, per poi tramite questa decomprimere in senso prossimo-distale tutto il nervo mediano al palmo. Esistono in merito diverse tecniche chirurgiche:

- mediante forbici (7);
- mediante retinacolotomo di Paine (8);
- mediante GRS, un sistema monouso formato da una guida scalanata anatomica e da una sonda dotata di due estremità, una smussa che funge da dilatatore per i tessuti molli del canale del carpo e l'altra a cucchiaio, che funge da sollevatore per l'estremità della guida scalanata;
- mediante il metodo Chiena (9).

Naturalmente questo tipo di intervento è indicato quando è necessaria la sola decompressione del nervo mediano e presenta una serie di incognite, in quanto la sezione del LTC viene fatta completamente, come dice il nome della tecnica, a cielo chiuso.
La sezione della parte distale del LTC rimane la parte più pericolosa in quanto ci possono esser anomalie di insorgenza del ramo motore del nervo mediano che non vengono viste e quindi si può incorrere nella sua lesione. Da non dimenticare poi le lesioni complete o parziali del nervo mediano stesso che avvengono se questo è fissato da aderenze al legamento stesso. Con questa tecnica non si possono fare assolutamente le manovre chirurgiche aggiuntive (vedi sotto).

Complicanze dei trattamenti chirurgici a cielo aperto e a cielo chiuso

La classificazione più seguita è quella di Mackinnon (10), rivisitata recentemente da Bedeschi (11). Entrambi dividono le complicanze in tre gruppi principali:

1. persistenza dei sintomi, legata a una incompleta o assente decompressione del nervo mediano per incompleta sezione del LTC nella parte distale, incompleta sezione distale della fascia antibrachiale, mancata sezione del LTC;
2. recidiva dei sintomi, legata a una proliferazione fibrosa cicatriziale perinervosa, o a una tenosinovite ipertrofica dei tendini flessori, o a ricostituzione del LTC per chiusura da cicatrice;
3. comparsa di nuovi sintomi: patologie della cicatrice cutanea; sintomatologia dolorosa di origine nervosa correlata alla cicatrice cutanea; neuroma da sezione del ramo cutaneo palmare del nervo mediano o di rami sensitivi del nervo radiale; aderenze del nervo mediano alla cicatrice cutanea; dolore tenare e ipotenare (*pillar pain*); compressioni non preesistenti del nervo ulnare al canale di Guyon; complicanze tendinee (aderenze fra tendini flessori; sublussazione anteriore dei tendini flessori con effetto corda, dita a scatto non preesistenti).

Trattamento chirurgico "endoscopico"

Il trattamento endoscopico del tunnel carpale rappresenta una valida alternativa alle tecniche a cielo aperto. Lo scopo di questa tecnica è di evitare l'incisione palmare e le sue complicanze. L'indicazione per la decompressione del canale carpale in endoscopia non si discosta molto da quella a cielo aperto, ma nella nostra personale esperienza preferiamo utilizzarla nelle forme lievi e medie secondo la classificazione di Lundborg (12). La tecnica endoscopica, poiché permette di eseguire la sola sezione del LTC, è indicata laddove non ci siano da eseguire manovre accessorie, come un'eventuale epineurectomia od una tenovaginalectomia. Le controindicazioni sono rappresentate dai casi in cui il contenuto del canale, il canale, o il nervo mediano, debbano essere esplorati ed essere sottoposti a un trattamento associato. Altra controindicazione relativa è rappresentata dai casi di forme acute di STC, secondarie a una frattura dell'epifisi distale del radio, controindicazione comunque non condivisa da alcuni autori (13), o a una sindrome compartimentale della mano o dell'avambraccio. Sono considerate controindicanti anche le recidive di STC, in particolare quelle con una cicatrice ipertrofica che limiti la visibilità. Si rimanda al capitolo successivo per approfondita trattazione.

Complicanze del trattamento chirurgico endoscopico

L'introduzione della tecnica endoscopica ha spostato i confini della tecnica a cielo chiuso e ha permesso di arrivare a vedere il legamento trasverso in via diretta, presentando, quindi, una incidenza di lesioni iatrogene nettamente inferiore alle cosiddette tecniche a cielo chiuso, non assistite endoscopicamente. Ritornando alla classificazione precedente, l'incompleta o nulla decompressione del nervo mediano è assai frequente in questa tecnica. L'incompleta sezione del LTC è quindi la complicanza più comune, dovuta alla difficoltà di visualizzare il margine distale del legamento da parte dell'operatore inesperto. Il timore di creare lesioni vascolari o nervose proprio dove esiste un pannicolo adiposo abitualmente ben visibile distalmente al legamento rende lo stesso talvolta non evidente e questo comporta una mancata completa sezione dello stesso. Il dolore tenare e ipotenare (*pillar pain*) non sono sempre risultati più rari rispetto alla tecnica a cielo aperto. In tutti i casi, come per la tecnica aperta, tende a ridursi entro il secondo mese per poi sparire al sesto mese. Al pari del *pillar pain*, la compressione del nervo ulnare al Guyon è un'evenienza possibile quando si esegue la tecnica endoscopica. Per questo fenomeno è ipotizzabile un meccanismo compressivo da edema intracanalare o da strumento endoscopico, velocemente reversibile.

Procedure aggiuntive alla semplice decompressione del nervo mediano al polso

- Decompressione del canale di Guyon. Uno studio morfologico recente ha mostrato come la dimensione e la forma del canale di Guyon si modifichino dopo la decompressione del canale carpale. Mediante esame di risonanza magnetica si è dimostrato che il canale del nervo ulnare aumenta di diametro e da triangolare diventa ovoidale, a sostegno delle osservazioni fatte da Silver (14). Le fibre del LTC si estendono ulnarmente verso l'uncino dell'uncinato e vanno a formare il tetto del canale di Guyon. La sezione delle fibre del LTC, dal suo lato ulnare, mette in detensione le fibre del canale di Guyon. Si raccomanda quindi questa procedura aggiuntiva solo per quelle condizioni di accertata compressione del nervo ulnare al canale di Guyon.
- Tenovaginalectomia.
- La sinoviectomia dei tendini flessori non è indicata se non nelle condizioni di evidenti fenomeni proliferativi, che sono presenti nell'artrite reumatoide e nelle forme croniche essudative.

Puntualizzazioni e consigli

- Eseguiamo sempre l'intervento chirurgico in anestesia di plesso o locale. L'anestesia di plesso viene, di solito, utilizzata prevalentemente per le revisioni di precedenti interventi per STC. Nel caso di anestesia locale, la presenza di liquido anestetico nella sede di trattamento può ritardare leggermente le manovre chirurgiche.

- Il tourniquet per ischemizzare l'arto superiore è ben tollerato fino a 15 minuti, tempo più che sufficiente per l'intero intervento.
- L'incisione chirurgica è condizionata dalla presenza di due formazioni nervose: il nervo cutaneo palmare e il ramo motore del nervo mediano (15). Le branche sensitive anomale del nervo ulnare (16) possono attraversare la sede di incisione come quelle del nervo cutaneo palmare (6) ed esser causa di dolore in sede di cicatrice. Per questo, durante la dissezione e dopo l'incisione cutanea, è necessario prestare estrema attenzione a individuarle e risparmiarle.
- La sezione del legamento trasverso del carpo può iniziare prossimalmente o distalmente, purché esso sia sezionato totalmente. La sezione della fascia antibrachiale per 2-3 cm è facoltativa, ma consigliata. La sezione del legamento deve avvenire più ulnarmente possibile. Esso mantiene una funzione di protezione e di puleggia anche dopo la sua sezione, sebbene il canale cambi dimensioni. La forza di presa, ridotta dopo l'intervento, recupera totalmente a 6 mesi (17).
- La decompressione del tunnel carpale è sufficiente di per sé a curare la sindrome compressiva del nervo mediano al canale carpale. Gelberman (18) ha mostrato come la semplice decompressione porti a guarigione i pazienti affetti da STC senza necessità di eseguire manovre direttamente sul nervo stesso come la neurolisi interna. Non trovò infatti alcuna differenza statisticamente significativa nei risultati di pazienti affetti da STC gravi trattati con decompressione semplice rispetto a quelli trattati con neurolisi interna del nervo mediano. Gli stessi risultati sono stati confermati da lavori di Mackinnon (10) e Dellon (19). Tuttavia, è bene ricordare che qualora si riscontri un epinevrio ispessito è utile eseguire una epineurotomia per decomprimere i fascicoli. Myers (20) ha dimostrato che la pressione endoneurale può elevarsi se sottoposta a compressione esterna e si mantiene alta anche dopo riduzione di quella esterna come avviene dopo decompressione (21, 22). La sede della epineurotomia deve esser quella dal lato ulnare del nervo (23).
- La tenovaginalectomia è riservata solo a quei casi in cui risulta ipertrofico-iperplastica, come nella malattia reumatoide o poche altre condizioni aspecifiche. Attraverso questa incisione il nervo mediano viene completamente controllato: con la semplice trazione longitudinale flettendo il polso e/o le dita si può esporre il nervo sia prossimalmente che distalmente al canale. Questa manovra è pericolosa e deve essere eseguita con estrema attenzione e delicatezza; rende possibile eseguire un'ulteriore epineurotomia prossimale e/o distale del nervo esposto.
- Il ramo motore va sempre controllato poiché può essere compresso isolatamente o in associazione al nervo mediano (2). Un mancato trattamento a questo livello manterrà il difetto muscolare tenare.

Bibliografia

1. Taleisnik J. Fracture of the carpal bones. In: Chapman MW (ed). Operative orthopaedics. JB Lippincott, Philadelphia, 1988.
2. Gelberman RH, North ER. Carpal tunnel release. Open release of transverse carpal ligament. In: Gelberman RH (ed). Operative nerve repair and reconstruction. JB Lippincott, Philadelphia, 1991.
3. Connolly WB. Treatment for carpal tunnel syndrome. Wolfe, London, 1984.
4. Nigst H. The carpal tunnel syndrome. Operative technique for surgical decompression. Orthop and Traumat. 1992; 1:122-9.
5. Luchetti R, Riccio M, Papini Zorli I, Fairplay T. Protective coverage of the median nerve using fascial, fasciocutaneous or island flaps. Handchir Mikrochir Plast Chir. 2006; 38:317-30.
6. Taleisnik J. The palmar cutaneous branch of the median nerve and the approach to the carpal tunnel. An anatomical study. J Bone Joint Surg. 1973; 55A:1212-7.
7. Panciera C, Pasquon P, Rochetto F. Neurolisi esterna del nervo mediano attraverso miniincisione nella sindrome del tunnel carpale. Presentazione di 550 casi. Atti "Second Word of professional updating in Surgery". Università di Milano, 15-21 luglio 1990; Monduzzi editore, Bologna, 1990.
8. Paganelli DM, Barrer SJ. Carpal tunnel syndro-

me: surgical treatment using the Paine reinaculatome. J Neurosurg. 1991; 75-77.
9. De Tullio VP. The Carpal Tunnel Syndrome: a review of 277 surgeries through Chiena technique. Abstract Book 7th Congress of the International Federation of Societies for Surgery of the Hand-Vancouver-Canada. P-M0-82, 1998.
10. Mackinnon SE, O'Brien JP, Dellon AL *et al*. An assessment of the effects of internal neurolysis on a chronically compressed rat sciatic nerve. Plast Reconstr Surg. 1998; 81:251-8.
11. Bedeschi P. Complicanze del trattamento chirurgico a cielo aperto o a cielo chiuso senza ausilio endoscopico. In: Luchetti R (ed). Sindrome del tunnel carpale. Verduci Editore, Roma, 2002.
12. Lundborg G. Nerve injury and repair. Churchill Livingstone, New York, 1988.
13. Badia A. Median Nerve Compression Secondary to Fractures of the Distal Radius. In: Luchetti R, Amadio P (eds). Carpal Tunnel Syndrome. Springer-Verlag, Berlino, 2006.
14. Silver MA, Gelberman RH, Gellman H, Rhoades CE. Carpal tunnel syndrome: associated abnormalities in ulnar nerve function and the effect of carpal tunnel release on these abnormalities. J Hand Surg. 1985; 10A:710.
15. Kuhlmann NR, Tubiana R, Lisfranc R. Apport de l'anatomie dans la comprehension des syndromes du canal carpien et des sequelles des interventions decompressives. Rev Chir Orthop. 1978; (64):59.
16. Enberg WD, Gmeiner JG. Palmar cutaneous branch of the ulnar nerve. J Hand Surg. 1980; (5):26-9.
17. Gellman H, Kan D, Gee V *et al*. Analysis of pinch and grip strength after carpal tunnel release. J Hand Surg. 1989; 14A:863-4.
18. Gelberman RH, Pfeffer GB, Galbraith RT *et al*. Results of treatment of severe carpal-tunnel syndrome without internal neurolysis of the median nerve. J Bone Joint Surg. 1987; 69A:896-903.
19. Dellon AL, Mackinnon SE. Surgery of peripheral nerves. Thieme, New York, 1988.
20. Myers RR, Heckman HM, Powell HC. Endoneurial fluid is hypertonic. result of microanalysis and its significance in neuropathy. J Neuropathol and Exper Neurol. 1983; 42:217-24.
21. Lundborg G, Myers P, Powell H. Nerve compression injury and increased endoneurial fluid pressure: a 'miniature compartment syndrome'. J Neurol Neurosurg Psych. 1983; 46:1119-24.
22. Lundborg G. Nerve injury and repair. Churchill Livingstone, New York,1988.
23. Carroll RE, Green DP. The significance of the palmar cutaneous nerve at the wrist. Clin Orthop. 1972; 83:24-7.

2.5

APPROCCIO ENDOSCOPICO ALLE SINDROMI CANALICOLARI DEL NERVO MEDIANO AL CARPO

Giorgio Pajardi, Chiara Parolo, Chiara Novelli, Erica Cavalli

La sindrome del tunnel carpale è la sindrome canalicolare di riscontro più frequente, con un tasso d'incidenza stimato nel 2001 di 1,8/1000 (1).
L'unica procedura in grado di risolvere in modo duraturo e definitivo la compressione nervosa e la relativa sintomatologia è l'intervento chirurgico (2).
L'approccio tradizionale con un'incisione palmare estesa al polso è stato progressivamente affiancato da una tecnica meno invasiva realizzata attraverso una piccola incisione al palmo della mano.
L'intervento tradizionale, specialmente se eseguito mediante mini-incisione, mostra alcune non trascurabili complicanze: la sezione incompleta del legamento anulare del carpo, dolori residui al palmo della mano, ipertrofia della cicatrice, perdita della forza di presa o sviluppo di un neuroma della branca cutanea del nervo mediano a seguito di lesione iatrogena. Allo scopo di ridurre ulteriormente il tasso di complicanze Okutsu nel 1987 (3) ha proposto il trattamento per via endoscopica della sindrome del canale carpale. La chiara osservazione di tutte le strutture attraverso lo strumentario endoscopico riduceva le complicanze connesse alla scarsa visibilità durante l'esecuzione della procedura con mini-accesso. Il lavoro è stato poi ripreso da Chow nel 1989 (4) che per primo ha identificato una tecnica basata su due incisioni (una palmare e una antibrachiale). Successivamente Agee ha proposto una tecnica endoscopica a un solo accesso cutaneo a livello della plica volare del polso (5).
I numerosi vantaggi di questa procedura, riportati in letteratura, sono sottolineati e confermati dallo studio da noi effettuato sulla più ampia casistica mai riportata sino a oggi (6-8). La caratteristica mini-invasiva di tale approccio permette inoltre, quando indicato, di eseguire un trattamento bilaterale in un'unica seduta: a fronte di un impaccio maggiore nei primi giorni post-operatori, pur mantenendo una certa autonomia nella cura della persona e nello svolgimento delle piccole attività quotidiane, si limita la fase di inabilità lavorativa, concentrando il periodo dedicato al trattamento riabilitativo post-chirurgico senza ritardare ulteriormente l'intervento alla seconda mano nei casi gravi.

La tecnica endoscopica secondo Agee

In anestesia locale al polso (5 ml di lidocaina al 2% senza adrenalina eventualmente associati a una blanda sedazione), in pneumoischemia mediante tourniquet posto alla base del braccio, si esegue la liberazione del tunnel carpale per via endoscopica mediante un unico portale, utilizzando il sistema MicroAire, Stati Uniti (5). Si pratica una singola incisione trasversale di circa 1 cm a livello della piega cutanea distale sul lato volare del polso, 1 cm prossimale al pisiforme e 1 cm lateralmente al lato ulnare del polso. Dopo l'apertura della fascia antibrachiale si accede al canale carpale prossimalmente. Con un dissettore si esegue lo scollamento delle strutture intracanalicolari (tendini flessori e nervo mediano) dal tetto del canale. Le fibre trasversali del legamento, apprezzabili con il dissettore, sono indice della corretta introduzione dello strumento nel canale carpale. Si inserisce quindi il dilatatore al fine di creare lo spazio necessario all'introduzione del manipolo, costituito dal complesso "ottica-luce" e dalla lama estraibile. Si visualizza così chiaramente il tetto del canale carpale, ossia il legamento trasverso del carpo (Figura 1). In caso di

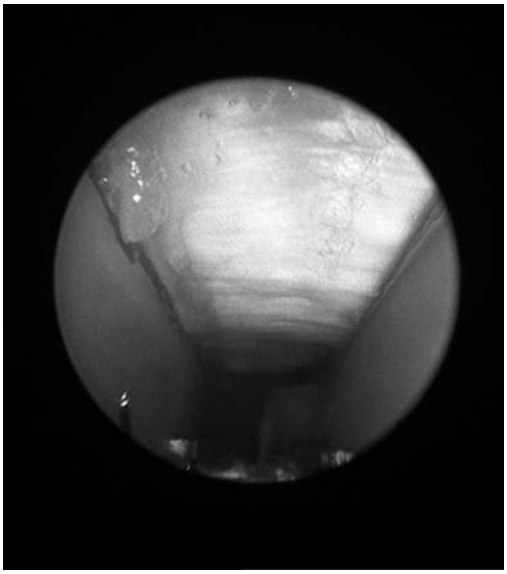

1 • Immagine intra-operatoria: legamento trasverso del carpo con le sue fibre trasversali.

visione non nitida delle fibre trasversali, causata dalla presenza di tenovaginalite o dall'errata via di accesso (ingresso nel canale di Guyon anziché nel canale carpale) si consiglia la reintroduzione del dissettore per eseguire una migliore pulizia e un maggiore scollamento delle strutture nobili. Introdotta l'ottica sino al termine del canale estraendo la lama dal manipolo situata all'estremità si seziona il legamento in senso retrogrado, da distale a prossimale. La completa sezione è assicurata dall'immagine a "U" che si crea distalmente a carico del tetto del canale carpale; al contrario un'immagine a "V" è indicativa di una incompleta sezione del legamento (Figura 2). Tra l'aponeurosi palmare superficiale e il legamento trasverso del carpo, nella sua porzione più distale, è presente una fascia intermedia caratterizzata da fibre che trasversalmente connettono la muscolatura tenare a quella ipotenare. Si consiglia, come suggerito da Foucher, di conservare tali fibre (Figura 3) (9). Attraverso questo accorgimento che riduce la distanza tra i due bordi del legamento sezionato si ottiene una minore perdita della forza di presa, un recupero più veloce della funzione globale della mano (6) e una migliore guarigione della cicatrice con riduzione della dolorabilità locale. La ferita è chiusa con Stéri-strips o con colla di fibrina. Si applica un cerotto medicato che sarà rimosso circa 10 giorni dopo l'intervento. Il tempo medio chirurgico è di quattro minuti (da 2 a 12 minuti). Il paziente viene dimesso dopo una permanenza in ospedale globalmente inferiore alle due ore. Nel trattamento post chirurgico non è previsto utiliz-

2 • Immagine intra-operatoria: apertura del legamento trasverso del carpo. L'immagine a V al termine del canale è indicativa di una incompleta sezione del legamento.

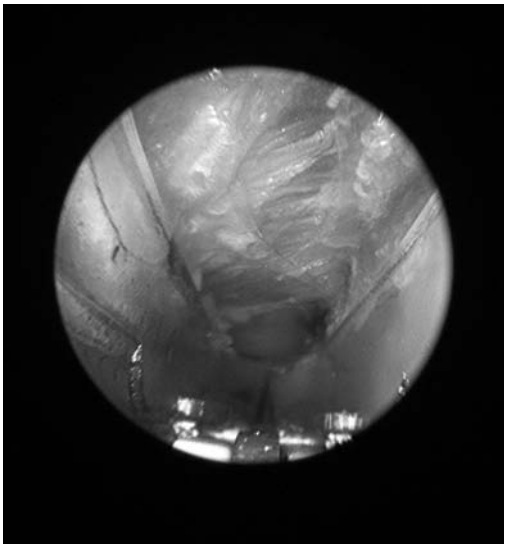

3 • Immagine intra-operatoria: fibre trasversali superficiali. Il risparmio di tali fibre garantisce una maggiore conservazione della forza.

zo di alcun tutore di protezione salvo diverse indicazioni da parte del chirurgo.

La tecnica secondo Chow

Portale di entrata: segnato il bordo prossimale del pisiforme si traccia una linea di circa 2 cm in senso radiale partendo da polo prossimale del pisiforme. Un'altra linea è segnata a circa 0,5 cm prossimalmente alla prima. Una piccola linea tratteggiata di 1 cm è poi disegnata partendo dalla fine della seconda linea per indicare il portale di entrata. Se si identifica il palmare lungo, il centro del portale deve trovarsi sul bordo ulnare del suo tendine.

Portale di uscita: si disegna una linea che parte dal margine ulnare del pollice, in massima abduzione, perpendicolare all'asse maggiore dell'avambraccio. Si disegna poi una seconda linea sul terzo spazio intermetacarpale, parallelo all'asse maggiore dell'avambraccio. Queste due linee devono essere perpendicolari l'una all'altra e si intersecano al palmo. Il punto di intersezione corrisponde al portale distale: questo deve trovarsi sulla parte molle centrale del palmo in linea con l'anulare.

Il polso deve esser posizionato in estensione per orientare in senso rettilineo il canale del carpo. Si introduce un trocar dal portale prossimale che deve passare nel canale e uscirvi dal portale distale. Viene introdotto quindi l'endoscopio nella cannula dalla porta prossimale e lo strumentario (palpatore e lama) da quella distale. Si reperta il bordo distale del legamento con il palpatore. Si introduce quindi il bisturi triangolare con l'intenzione di fare una piccola incisione nel bordo distale del legamento. L'endoscopio viene fatto poi scivolare in senso prossimale per 1 cm e con il bisturi triangolare si produce un'apertura nella parte centrale del legamento. Si introduce la lama a taglio retrogrado e partendo dal secondo taglio la si spinge distalmente fino a congiungere i due tagli precedentemente eseguiti. In questo modo la metà distale del legamento è completamente incisa. L'endoscopio viene rimosso dalla sede prossimale e viene fatto entrare nella parte distale della cannula. Da questa sede si identifica l'incisione distale eseguita muovendo l'endoscopio avanti e indietro. Poi si introduce il bisturi a lama retrograda nella sede prossimale, e una volta repertato il bordo prossimale del legamento si termina l'incisione del LTC procedendo in senso disto-prossimale. Se l'incisione è stata completa, i bordi del legamento tenderanno a retrarsi lateralmente e non si vedranno più. La perdita di sangue è di solito minima ed è necessario un solo punto per chiudere le incisioni oppure semplici cerotti medicati. Anche in questo caso viene fatto un lavaggio con soluzione fisiologica prima della chiusura. Subito dopo l'intervento va programmata una mobilizzazione attiva, evitando sforzi.

Trattamento riabilitativo post-chirurgico

Il protocollo fisioterapico prevede in genere due sedute di fisioterapia: una nell'immediato post-operatorio e la seconda alla rimozione della medicazione.

- *0-3 giorni:*
  - ghiaccio a cicli di 15-20 minuti;
  - mobilizzazione di dita lunghe e pollice pro scorrimento tendineo selettivo e globale da eseguirsi ogni 2/3 ore in autonomia;
  - controllo e trattamento dell'edema post-operatorio;
  - il paziente è incentivato a utilizzare la mano per tutte le attività leggere della giornata e viene invitato ad astenersi da attività lavorative pesanti per circa dieci giorni per evitare il peggioramento della preesistente situazione infiammatoria e favorire la risoluzione della stessa.
- *10-12 giorni (rimozione della medicazione)*; è la fase dedicata al trattamento delle cicatrici:
  - massaggio energico con una crema elasticizzante per almeno 10 minuti almeno 4 volte al giorno;
  - eventuale desensitizzazione per cicatrice iperestesica al polso;
  - eventuale compressione con foglietti di silicone per cicatrice ipertrofica al polso;
  - esercizi di rinforzo della muscolatura tenare da eseguirsi 2 volte al giorno. Ciascun esercizio viene proposto in serie da 10 ripetizioni;
  - esercizi di *gliding* del nervo da eseguirsi in autonomia 3 volte al giorno.

In particolare, riportiamo la nostra esperienza basata sullo studio di un'ampia casistica: si tratta di un gruppo di 12.702 pazienti operati dall'aprile del 1990 al dicembre del 2005, allo scopo di rivedere le indicazioni, il protocollo post-operatorio e valutare i risultati (6). Tutti i pazienti sono stati clinicamente visitati e sottoposti a un'elettromiografia. Oggi non riteniamo che il valore elettromiografico superiore a 6,5 sia da considerarsi una controindicazione all'uso dell'endoscopica poiché in venti anni di esperienza non abbiamo individuato una correlazione diretta tra la gravità della compressione e l'entità del quadro infiammatorio intracanalicolare (6), che nei casi gravi può rendere difficoltosa la visione chiara delle strutture. 9675 pazienti (pari al 76,16% del totale) sono stati valutati clinicamente dopo 40 giorni e a sei mesi dall'intervento attraverso il test di Phalen, la positività del segno di Tinel e la valutazione della forza mediante dinamometro di Jamar; 3027 pazienti (23,8%) sono stati persi al follow-up. È stato monitorato anche il dolore legato alla cicatrice attraverso un test di autovalutazione basato su parametri fisici oggettivi e soggettivi e mediante l'uso della Visual Analogue Scale (VAS) per il dolore. Per la valutazione della cicatrice è stata utilizzata la scala di Vancouver (10).

I risultati sono i seguenti: l'88% dei nostri pazienti ha riportato una completa remissione dei sintomi entro 6 giorni (da 2 a 10) dall'intervento. Tutti i pazienti hanno mostrato un completo recupero entro i due mesi. Il ripristino della forza è stato dell'86% in 8845 pazienti (91%) a 40 giorni dopo l'intervento e del 93% in 8600 pazienti (88,8%) a sei mesi. Un certo grado di dolorabilità al palmo era presente nella maggior parte dei pazienti immediatamente dopo la procedura, nel 60% dei pazienti dopo un mese e nel 20% dei pazienti a 2 mesi. Il 10% dei pazienti non ha riportato alcun dolore. Nessuno dei nostri pazienti ha riferito persistenza del dolore palmare per un periodo superiore a 3 mesi. In 7 casi si sono verificate complicanze maggiori (0,04%), riassunte nella Tabella 1: la formazione di un neuroma doloroso del ramo cutaneo palmare del nervo mediano associato a sezione parziale del muscolo opponente in un caso, una lesione completa del ramo comune digitale per il terzo spazio interdigitale in tre casi, un neuroma doloroso del ramo palmare del nervo mediano in due pazienti e una lesione del ramo superficiale in un caso di mediano bifido. Si sono verificati 12 casi (0,1%) di recidiva. È stato necessario convertire la tecnica ricorrendo all'incisione tradizionale in 60 casi (0,46%): in 31 pazienti a causa di una grave tenovaginalite, in 21 casi per l'interposizione di fibre muscolari anomale, in 4 casi per la presenza di un lipoma che impediva una corretta visione del legamento trasverso del carpo e delle strutture anatomiche. In 3 casi si sono riscontrate difficoltà durante l'inserimento della lama e in un caso si è osservata la presenza di un ramo superficiale del nervo mediano intra-legamentoso.

Globalmente, da un'analisi dettagliata della letteratura e dei risultati ottenuti dal nostro studio sui pazienti trattati con tecnica endoscopica, emergono dati suggestivi per un miglior esito cicatriziale, un più rapido recupero funzionale e conseguente veloce ritorno alle attività di vita quotidiana e lavorativa (7-9).

La procedura endoscopica mostra innanzitutto una minore invasività. La cicatrice di accesso, di dimensioni minori e situata in una sede differente rispetto alla cicatrice profonda e non in un punto di appoggio, migliora il recupero e il de-

Tabella 1 • Complicanze maggiori durante trattamento endoscopico della sindrome del tunnel carpale.

Complicanze maggiori	6
Neuroma doloroso della branca palmare sensitiva del mediano + sezione parziale della branca motoria per la muscolatura opponente	1
Lesione completa della branca digitale comune per il terzo spazio	3
Neuromi dolorosi dei rami cutanei del mediano	2

corso post-operatorio. In particolare, il rispetto dell'integrità delle strutture aponeurotiche del palmo della mano durante la sezione del legamento trasverso del carpo assicurerebbe un recupero della forza più rapido e di maggiore entità (9), riducendo quindi anche il rischio di complicanza del dolore intertenare che può persistere anche per alcuni mesi dopo l'intervento.
Il rischio di lesioni permanenti del nervo mediano non differisce tra la tecnica aperta ed endoscopica essendo solo relative all'abilità e all'esperienza del chirurgo (11).
I pazienti devono comunque sempre essere informati della possibilità di conversione della tecnica nei casi in cui non si possa in sicurezza portare a termine la procedura per via endoscopica (12). In base alla nostra esperienza la tecnica endoscopica, se usata da mani esperte, riduce le complicanze iatrogene mostrando un'efficacia del 96% e risultati soddisfacenti nel 92% dei casi.

Bibliografia

1. Schellevis FG, van den Bosch WJ, van der Zee J. Carpal tunnel syndrome in general practice (1987 and 2001): incidence and the role of occupational and non-occupational factors. Br J Gen Pract. 2007; 57(536):245.
2. Paget J. The first description of carpal tunnel syndrome. First published: Lectures in Surgical Pathology delivered at the Royal College of Surgeons of England, Vol. 1. Longman, Brown, Green & Longmans, London, 1853. Republished in J Hand Surg. 2007; 32E(2):195-7.
3. Okutsu I, Ninomiya S, Takatori Y, Ugawa Y. Endoscopic management of carpal tunnel syndrome. Arthroscopy. 1989; 5(1):11-8.
4. Chow JC. Endoscopic release of the carpal ligament: a new technique for carpal tunnel syndrome. Arthroscopy. 1989; 5(1):19-24.
5. Agee JM, McCarroll HR, North ER. Endoscopic carpal tunnel release using the single proximal incision technique. Hand Clinics. 1994; 10:647-59.
6. Pajardi G, Pegoli L, Pivato G, Zerbinati P. Endoscopic carpal tunnel release: our experience with 12.702 cases. Hand Surg. 2008; 13(1):21-6.
7. Erhard L, Ozalp T, Citron N, Foucher G. Carpal tunnel release by Agee endoscopic technique Results at 4 year follow-up. J Hand Surg (Br). 1999; 24(5):583-5.
8. Agee JM, McCarroll HR, Tortosa RD *et al*. Endoscopic release of the carpal tunnel: a randomized prospective multicenter study. J Hand Surg (Am). 1992; 17(6):987-95.
9. Foucher, G. Pajardi G, Van Overstraten L, Braga da Silva J. Comparison of Grip Strength Evolution after Carpal Tunnel release by three different techniques. In: Luchetti R, Amadio P. Carpal tunnel syndrome. Springer-Verlag, Berlin-Heidelberg, 2007: 24.
10. Baryza MJ, Baryza GA. The Vancouver Scar Scale: an administration tool and its interrater reliability. J Burn Care Rehab. 1995; 16(5):535–8.
11. Palmer AK, Toivonen DA, Complications of endoscopic and open carpal tunnel release. J Hand Surg (Am). 1999; 24A(3):561-5.
12. Pajardi G, Pivato G, Pegoli L, Pisani D. Complication following endoscopic treatment. In: Luchetti R, Amadio P. Carpal tunnel syndrome. Springer-Verlag, Berlin-Heidelberg, 2007: 290.

2.6

RECIDIVE DELLA SINDROME DEL TUNNEL CARPALE E LORO TRATTAMENTO

M Riccio, Andrea Marchesini, Nicola Zingaretti

La sindrome del tunnel carpale (STC), caratterizzata da una neuropatia compressiva del nervo mediano a livello del carpo, è forse la patologia più comune della mano (1). Il trattamento chirurgico, che consiste essenzialmente nella sezione del legamento volare trasverso del carpo, appare concettualmente semplice e più recentemente viene attuato nei centri di chirurgia della mano soprattutto mediante due tecniche operatorie: l'accesso mini open al palmo, di più frequente applicazione (2) e la decompressione endoscopica. Comunemente questo trattamento chirurgico è considerato un intervento semplice, rapido e di facile esecuzione, tuttavia il numero ragguardevole delle complicanze riportato in letteratura e l'incremento di tale incidenza negli ultimi anni suggerisce l'importanza di una tecnica chirurgica condotta con precisione.

Le complicanze post-operatorie di questa chirurgia sono caratterizzate, a parte le eventuali lesioni iatrogene, da due differenti quadri clinici: la STC persistente e la STC recidiva (3). La STC persistente è caratterizzata dal persistere della sintomatologia propria di tale neuropatia compressiva nell'immediato post-operatorio, in assenza di periodi di benessere e privi di sintomatologia specifica, anche se talvolta la sintomatologia si manifesta con una minore intensità. La STC persistente consegue solitamente ad una incompleta sezione del legamento trasverso del carpo o a misconosciute cause di compressione del nervo mediano. Scaturisce quindi o da una diagnosi errata o altresì da un inadeguato trattamento chirurgico.

Le vere recidive di STC sono quelle in cui, dopo un prolungato periodo di benessere, pari a 1-1,5 anni dal primo intervento chirurgico, il paziente manifesta la medesima sintomatologia iniziale (4). Tali eventi sono riportati in letteratura con un'incidenza che oscilla dallo 0,3% al 20% dei casi trattati chirurgicamente (3, 5-9).

Le cause più frequenti che predispongono o determinano le recidive sono frutto di una tecnica chirurgica inadeguata durante il primo intervento. L'incompleta sezione del legamento trasverso del carpo a livello palmare (1) o il tentativo di ricostruire il legamento trasverso del carpo (10), ma anche incisioni cutanee errate (10), possono determinare l'intrappolamento del nervo mediano tra i capi sezionati del legamento trasverso del carpo o la sua aderenza alla superficie dorsale del legamento stesso. Spesso queste recidive vengono sottoposte a trattamenti chirurgici aggressivi di neurolisi anche multiple che favoriscono l'ulteriore sviluppo di aderenze cicatriziali all'interno del canale del carpo.

Il reperto anatomopatologico, ben visibile intraoperatoriamente, evidenza la fibrosi cicatriziale epinevriale con aderenze al legamento trasverso del carpo. Queste briglie cicatriziali, con meccanismo *ab estrinseco* di compressione del tronco nervoso, sono responsabili di due meccanismi fisiopatologici che conducono alla sofferenza della struttura nervosa. L'invasione da parte dei fibroblasti degli spazi perifascicolari ne determina l'obliterazione meccanica, edema da stasi ed ischemia endoneurale cronica, fino a giungere ad una vera e propria amputazione delle fibre sensitive clinicamente dominata dal sintomo dolore. Il manicotto cicatriziale, inoltre, scompagina e sostituisce la guaina di tessuto connettivo areolare lasso, definita "avventizia" o "parane-

vrio" (11). Questa struttura apparentemente semplice, che avvolge i principali tronchi nervosi, assolve alla funzione di apparato di scorrimento del nervo e conduce al tronco nervoso le strutture vascolari. Proprio grazie all'esistenza di questo apparato di scorrimento ed alla capacità, quando libero e non aderente, di adattarsi passivamente ai movimenti del polso all'interno del canale carpale, il nervo mediano possiede una capacità di escursione passiva al polso di 3 cm (12).

Le aderenze del nervo mediano alla superficie dorsale dei monconi del legamento trasverso del carpo ed il tessuto fibroso cicatriziale, generato da multiple neurolisi, scompaginano quindi la microstruttura del nervo e del suo apparato di scorrimento, limitandone la possibilità di adattamento ai movimenti di flesso-estensione.

Il risultato di questi mutamenti della normale fisiologia bio-meccanica del nervo si traduce all'evidenza clinica in un dolore inizialmente neuritico, da compressione meccanica delle fibre sensitive, quindi acuto, talvolta urente, spontaneo o evocabile con manovre di percussione ad irradiazione metamerica.

Così il quadro clinico della recidiva della STC, inizialmente caratterizzato dall'insorgenza della sintomatologia tipica, tende a arricchirsi di una severa progressione del dolore, riferito dal paziente come un dolore che tende ad divenire cronico, urente, intenso, resistente ai farmaci, esacerbato in forma di fitte dai movimenti di flesso-estensione del polso. La sintomatologia dolorosa è accompagnata da turbe sensitive quali ipoestesia pulpare delle dita lunghe e parestesie e successivamente da deficit stenici con lo sviluppo graduale dell'ipotrofia muscolare nei territori metamerici serviti dal nervo mediano.

Si può assistere a fenomeni di cronicizzazione del dolore tali da porre seri problemi di controllo farmacologico dello stesso. Si possono innestare turbe vasomotorie trofiche e neurovegetative, tipiche della distrofia simpatica riflessa.

Trattamento chirurgico

Nel trattamento della STC recidiva, individuiamo, sulla base della letteratura e della nostra esperienza, tre situazioni fondamentali:

1. aderenza puntiforme o per un breve tratto del nervo mediano ad un moncone del legamento trasverso del carpo;
2. ampia aderenza del nervo mediano ad un moncone del legamento trasverso del carpo con tenace avvolgimento del tronco nervoso da parte di un manicotto di tessuto fibroso cicatriziale;
3. ampia aderenza del nervo mediano che appare circonferenzialmente avvolto da uno spesso manicotto di tessuto cicatriziale, il quale penetra nel tronco nervoso scompaginandone i fascicoli.

Il grado di lesione anatomopatologica riscontrabile è direttamente proporzionabile alla aggressività dell'intervento chirurgico di neurolisi ed al numero di interventi chirurgici eseguiti per recidive multiple.

Il tipo di trattamento chirurgico da applicare va quindi modulato nel momento in cui, durante il reintervento, si procede all'isolamento del nervo mediano nel canale carpale, e quindi in base alle lesioni anatomopatologiche riscontrate si opta per una diversa tecnica chirurgica (Tabella 1). Si procederà quindi al semplice intervento di neurolisi esterna, dopo ampia esposizione del nervo ed eventuale utilizzo di presidi anti aderenziali, quando si riscontrerà una semplice aderenza fra nervo e legamento trasverso del carpo (LTC). Altresì quando viene riscontrato un avvolgimento circonferenziale del nervo mediano da parte del

Tabella 1 • Modulazione del trattamento chirurgico.

Lesioni anatomopatologiche	Tecnica chirurgica
1. Aderenza puntiforme o per breve ampiezza	1. Neurolisi esterna
2. Ampia aderenza con avvolgimento del tronco nervoso	2. Neurolisi esterna e lembi di interposizione
3. Infiltrazione cicatriziale del tronco nervoso	3. Neurolisi interna/neurolisi esterna più lembo di interposizione

tessuto cicatriziale tale da obliterare il canale carpale, si opterà per una neurolisi esterna seguita dall'utilizzo di lembi di interposizione che possano proteggere il nervo dalla recidiva di processi aderenziali. Infine aggiungeremo alla neurolisi esterna ed all'impiego dei lembi di interposizione una neurolisi interna microchirurgica, in quei casi in cui si realizzi la penetrazione del tronco nervoso da parte del tessuto fibroso cicatriziale che attraverso le brecce epinevriali penetra profondamente scompaginando l'architettura endoneurale del nervo.

Neurolisi esterna

La tecnica di neurolisi esterna viene applicata per separare l'epinevrio del nervo mediano dai punti di aderenza cicatriziale stabilitisi con le pareti del canale carpale, prevalentemente con i monconi del LTC. Dopo applicazione del tourniquet in scarico venoso, si esegue l'incisione cutanea che, come in tutti i casi di recidiva, deve essere più ampia, anche se nella nostra esperienza non è quasi mai necessario prolungare l'incisione oltre la piega volare distale del polso. Ci si limita a dallungare di alcuni centimetri l'incisione originaria del primo intervento, si tenta di mantenere la direzione di questa incisione lungo il versante ulnare dell'asse longitudinale del IV dito in quanto la linea di incisione così confezionata ha il pregio di cadere esattamente sul confine che divide il territorio di innervazione cutanea del nervo mediano dal territorio di innervazione del nervo ulnare, così evitando o limitando fortemente lo sviluppo di fastidiosi e microscopici neuromi cutanei, spesso alla base delle cicatrici dolenti.

Attraverso questa breccia cutanea è possibile repertare il nervo mediano ed il suo tratto coinvolto da aderenze cicatriziali che solitamente si sviluppano con la parte più distale dei monconi del LTC. Se questo accesso ha consentito di mettere in evidenza ampiamente il tratto aderenziale del nervo, non si amplia ulteriormente l'incisione, altrimenti, nel sospetto di aderenze più estese prossimalmente, o di altre cause di compressione, prolungando l'incisione si può raggiungere la piega distale del polso sempre lungo l'asse del quarto raggio digitale. Tale accesso inoltre ci consente di evitare di cadere direttamente sul tronco nervoso rispettandone l'integrità, e soprattutto cercando di prevenire ulteriori recidive aderenziali fra cicatrice cutanea e tronco nervoso. Individuato il decorso del nervo mediano ed il segmento coinvolto dalle aderenze, con l'ausilio di mezzi ottici di ingrandimento e mediante una dissezione per via smussa si scolla delicatamente l'epinevrio dai suoi punti di aderenza. Completata la neurolisi esterna è possibile ricorrere all'ausilio di presidi antiaderenziali, fra i quali lo Hyaloglide®, la cui efficacia in clinica è stata dimostrata da uno studio pluricentrico della SICM (13). Altri autori hanno proposto a completamento della neurolisi esterna l'avvolgimento del tratto di nervo coinvolto mediante un segmento di vena safena avvolto a spirale attorno al nervo mediante il suo versante intimale (14). Noi non utilizziamo quasi mai questa metodica in quanto dubitiamo sulla sua capacità di protezione anti aderenziale (15).

Rimosso il tourniquet si procede ad emostasi accurata e posizionamento di drenaggio aspirativo tipo mini emodren.

Fondamentale ai fini di evitare un'ulteriore recidiva di tipo aderenziale della STC, è l'avvio in seconda giornata post-operatoria di un programma fisioterapico il quale, insegnato al paziente ed attuato per trenta giorni mediante specifici esercizi attivi che variano e si arricchiscono con cadenza settimanale, impedisce il riprodursi di tenaci aderenze fra il nervo mediano e le pareti del canale, lasciandolo quindi libero di scorrere passivamente durante i movimenti di flesso-estensione del carpo.

Neurolisi interna

Riserviamo la tecnica di neurolisi interna solo e soltanto a casi ben selezionati e di estrema gravità i quali costituiscono certamente una piccola percentuale di pazienti affetti da recidiva della STC e che giungono alla nostra osservazione. La nostra cautela nell'utilizzo della tecnica di neurolisi interna scaturisce dall'importanza del ruolo che svolge l'epinevrio quale barriera emato-nervosa, ovvero di una barriera che mantiene all'interno del nervo quelle peculiarità della fisiologia del nervo stesso fondamentali al suo corretto funzionamento. Quindi nella gran parte dei casi di recidiva della STC, accanto alla neurolisi ester-

1 • Nervo mediano avvolto da un manicotto di fibrosi cicatriziale che ne scompagina la struttura.

na, che consideriamo tecnica standard, aggiungiamo, oltre ad eventuali presidi antiaderenziali, l'utilizzo di lembi di interposizione e protezione del nervo, ovviamente quando l'estensione del processo aderenziale cicatriziale è ampia e circonferenziale. Riserviamo invece la tecnica della neurolisi interna ai casi in cui non solo il tessuto cicatriziale avvolge tenacemente il moncone del nervo per un'ampia porzione del canale, ma penetra all'interno del tronco nervoso mediante ampie interruzioni della barriera epinevriale, come evidenzia l'osservazione mediante mezzi ottici di ingrandimento. Si assiste ad un vero e proprio scompaginamento della struttura endonevriale ed allo strangolamento ed amputazione dei fascicoli coinvolti (Figura 1). In questi casi, di solito caratterizzati da inteso dolore urente spontaneo e gravissima esacerbazione del dolore durante i movimenti di flesso-estensione, caratterizzati da un quadro clinico compatibile con la così detta "sindrome minicompartimentale del nervo", descritta da Lundborg (16), eseguiamo anche la neurolisi interna. La eseguiamo quindi nei casi in cui la barriera epinevriale è già ampiamente interrotta e quando risulta importante sbrigliare i fascicoli nervosi strangolati dal tessuto fibroso cicatriziale. La neurolisi interna va eseguita a nostro parere mediante microscopio operatorio. Si repertano i fascicoli apparentemente normali che vengono protetti. Si individuano i fascicoli lesi e si cerca di sbrigliarli nel modo meno traumatico possibile nel tentativo di recuperarne la funzione e ridurre la correlata sintomatologia dolorosa. In tutti i casi, si procederà poi alla protezione del nervo mediante uno o più lembi di interposizione.

Lembi di interposizione

Negli anni sono state proposte numerose metodiche chirurgiche basate sul principio della copertura e protezione del nervo al fine di prevenire le complicanze descritte. Il principio seguito è la copertura del tronco nervoso con tessuto ben vascolarizzato proteggendo l'epinevrio dalla invasione del tessuto cicatriziale. In letteratura sono descritti sia lembi liberi microchirurgici che lembi locali (Tabella 2). L'impiego nella recidiva della STC di lembi liberi, fra i quali ricordiamo il lembo di grande omento, il lembo tensore di fascia lata, il lembo scapolare ed il lembo di fascia temporale superficiale, dimostrano quale impatto possa avere sulla vita di relazione di alcuni pazienti la sintomatologia dolorosa correlata a queste recidive. Solo infatti un quadro clinico particolarmente grave può giustificare il ricorso ad una metodica chirurgica così aggressiva. Il primo lembo libero proposto per casi particolarmente gravi secondari a plurirecidive della STC è il "lembo sub scapolare di tessuto di scorrimento", proposto e descritto da Wintsch (17, 18) il quale per primo introdusse il concetto di un lembo specializzato, ovvero costituito da tessuto di scorrimento il quale non si limitasse solo ad interporsi fra cicatrice e nervo ma si proponesse il più ambizioso obiettivo di ricostituire l'apparato di scorrimento. È un lembo costituito da abbondante tessuto connettivo areolare, scolpito nello spazio intermuscolare che separa il muscolo latissimo del dorso dal muscolo serrato anterio-

Tabella 2 • Lembi locoregionali di copertura del nervo mediano (19-21).

- Pronatore quadrato
- Abduttore breve V dito
- Lombricale
- Piccolo palmare (o palmare breve)
- Lembo adiposo ipotenare
- Lembo sinoviale
- Lembo di Becker-Gilbert
- Lembo a "vela quadra"
- Lembo radiale fasciale
- Lembo radiale fasciale perforante

re, peduncolato sui rami collaterali dell'arteria toraco-dorsale. Tuttavia, nonostante l'ipotizzata caratteristica di "elevato coefficiente di scorrimento intertessutale" considerato da Wintsch come prima indicazione a questo tipo di trattamento, in letteratura predominano i lembi locali, di più agevole dissezione e con minor sacrificio della zona donatrice.

A nostro avviso le tre caratteristiche fondamentali che devono contraddistinguere i lembi di interposizione e protezione del nervo mediano sono:

1. capacità del lembo selezionato di separare completamente il nervo mediano per tutta l'estensione del suo segmento cruento dai tessuti circostanti;
2. lembi ricchi di connettivo areolare o di strutture fasciali idonee a favorire lo scorrimento passivo dell'epinevrio;
3. lembi ben vascolarizzati in grado di aumentare l'apporto nutritizio a livello dei tratti cruenti del nervo mediano.

Tutti i lembi locali proposti in letteratura sono a nostro avviso idonei per conseguire i tre suddetti obiettivi, per cui nella scelta dei lembi di interposizione applichiamo un "criterio topografico".

Nella nostra casistica i lembi loco regionali di interposizione e protezione del nervo mediano che risultano più utilizzati sono:

- il lembo adiposo ipotenare,
- il lembo sinoviale,
- il lembo di muscolo pronatore quadrato.

Sulla base del criterio topografico enunciato utilizziamo il lembo di muscolo pronatore quadrato in tutti quei casi in cui dobbiamo coprire la parte più prossimale del nervo mediano sia a livello del canale carpale che nel terzo distale dell'avambraccio. Aggiungiamo al pronatore quadrato anche il lembo di piccolo palmare quando dobbiamo ulteriormente ampliare la zona di copertura.

Impieghiamo altresì con grande frequenza il lembo adiposo ipotenare per coprire il nervo mediano in tutta la sua estensione lungo la porzione centrale e distale del canale carpale, riuscendo spesso non solo ad interporre il lembo fra la superficie palmare del nervo e la cute palmare ma anche ad avvolgerlo quasi circonferenzialmente.

Solo nei casi ove il segmento di nervo che necessita di copertura sia meno ampio, ricorriamo al lembo sinoviale di Wulle.

Sporadicamente abbiamo utilizzato anche il lembo di Becker-Gilbert ed il lembo radiale fasciale o il lembo radiale fasciale perforante in quei casi estremamente gravi ove siamo costretti ad eseguire la neurolisi interna e di conseguenza dobbiamo avvolgere circonferenzialmente il nervo mediante un lembo di ampie proporzioni per tutta l'estensione del canale, allo scopo non solo di prevenire ulteriori recidive, ma anche nel tentativo di ricostituire un apparato di scorrimento ormai depauperato.

Lembo di pronatore quadrato

L'accesso avviene per via longitudinale volare con incisione localizzata al terzo distale di avambraccio ed estesa per 12 centimetri circa in senso prossimo-distale fino alla plica flessoria distale del polso. La via d'accesso al muscolo avviene attraverso i tendini del flessore radiale del carpo lateralmente ed il palmare gracile medialmente. Si reperta quindi l'intervallo tra il flessore lungo del primo dito ed il flessore profondo delle dita. La dissezione deve essere condotta con cautela, avendo cura di iniziare dal margine distale legando ogni ramo delle arteria interossea anteriore. Compiuto questo passo il muscolo è sollevato con semplicità dalla superficie palmare dell'epifisi distale del radio, mediante l'impiego di uno scollaperiostio. Il peduncolo può essere facilmente mobilizzato in modo da permettere uno scivolamento del muscolo in senso distale anche fino a 2 cm.

Il lembo di pronatore quadrato ha tre importanti vantaggi:

1. la sua dissezione è molto semplice;
2. il peduncolo vascolare è ben reperibile e mobilizzabile consentendo ampie rotazioni del lembo ed ampia copertura quasi circonferenziale del nervo mediano al terzo distale ed all'ingresso del tunnel carpale;
3. il suo prelievo non determina alcun deficit di pronazione dell'avambraccio.

Lembo di Wulle

È un lembo vascolarizzato di membrana sinoviale, peduncolato a base radiale, prelevato dai tendini flessori. Descritto per la prima volta da Christhild

Wulle nel 1980, ha come controindicazione tutti quei casi in cui la membrana sinoviale presenta alterazioni patologiche come nel caso di processi artritici cronici. Il lembo è prelevato dai tendini flessori, il più ampio possibile per garantire una buona copertura del nervo mediano. Il lembo è fissato provvisoriamente con punti di Nylon 6-0 monofilamento palmarmente e radialmente al nervo usando come "sede di ancoraggio" della sutura il margine radiale del canale del carpo. Dopo aver controllato il buon scorrimento tendineo e la mobilità delle dita si provvede al fissaggio completo del lembo. Il controllo del buon scorrimento tendineo deve essere eseguito dopo rilascio del tourniquet.

Lembo adiposo ipotenare

Il lembo adiposo ipotenare è stato introdotto per la prima volta da Cramer nel 1985 quale ausilio per ricreare una buona superficie di scorrimento del nervo mediano. Si amplia l'incisione cutanea originaria in senso longitudinale fino alla piega di flessione del polso. Estendendo l'incisione cutanea in senso ulnare al polso ed al palmo dall'asse del IV raggio verso l'asse del V raggio digitale, viene a crearsi un lembo cutaneo triangolare a base ulnare e con l'apice rivolto radialmente. Il sollevamento di questo lembo consente ampio accesso al nervo mediano per l'esecuzione della neurolisi. Quindi si procede alla dissezione del lembo ipotenare procedendo attraverso il tessuto adiposo sottocutaneo in senso ulnare fino alla fascia dell'abduttore del V dito. La dissezione continua in senso radiale includendo il palmare breve fino al canale di Guyon facendo attenzione a non lesionare le strutture nervose in esso incluse. Il lembo misura circa 4x3 cm. Una branca dell'arteria ulnare che serve il versante radiale del lembo può fungere da perno su cui farlo ruotare, come pagina di libro, per coprire la regione del nervo coinvolta da tessuto fibroso cicatriziale. Il lato radiale del lembo è fissato alla parete

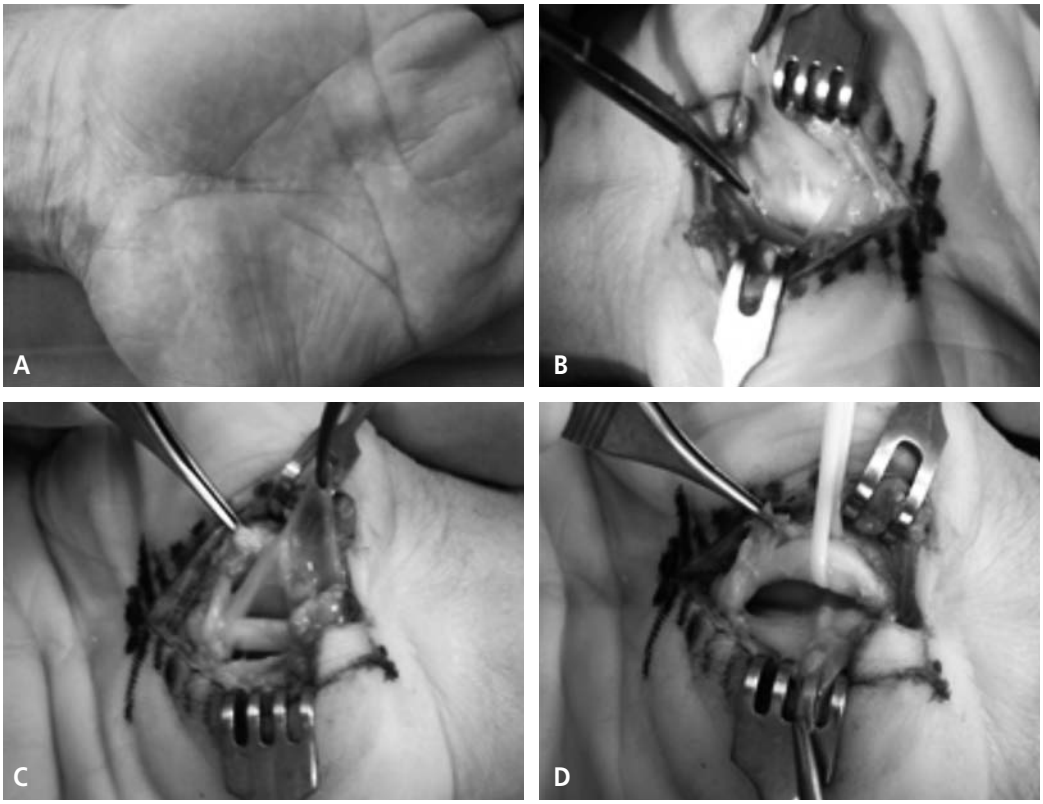

2 • Reintervento per recidiva di STC. Il nervo mediano avvolto da fibrosi cicatriziale. Neurolisi esterna.

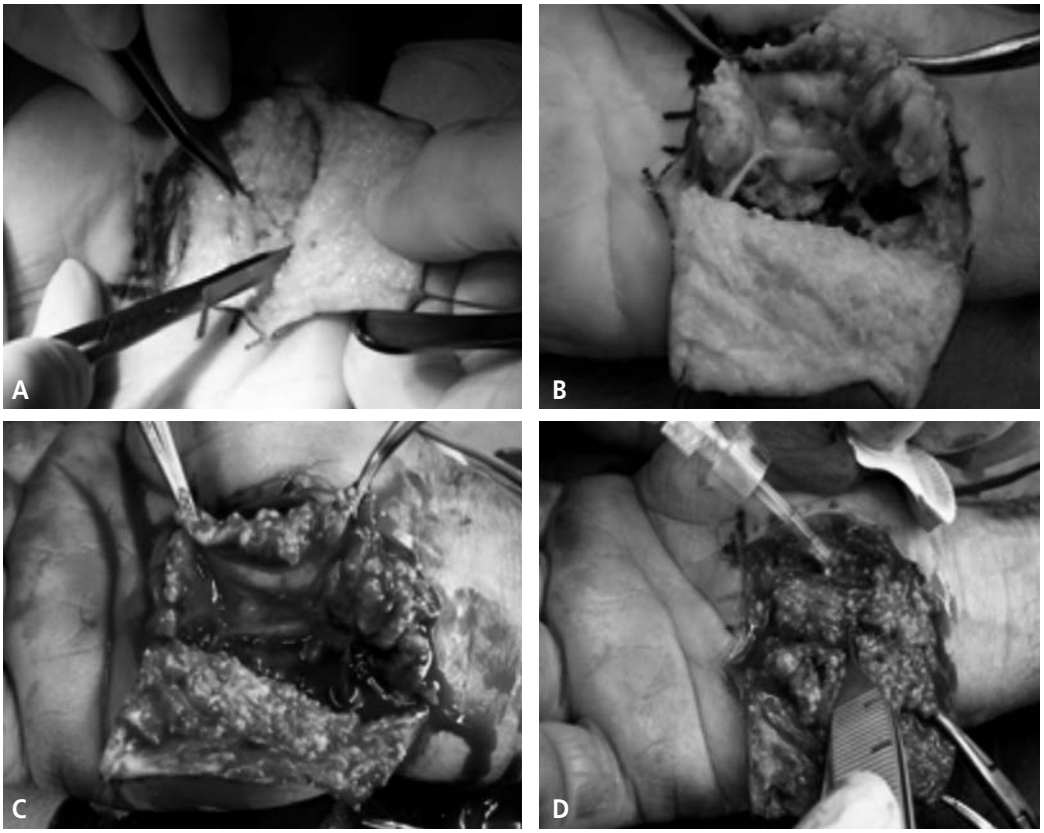

3 • Si scolpisce il lembo adiposo ipotenare, peduncolato sui rami dell'arteria ulnare, ribaltato a coprire il nervo mediano. Rilasciato il tourniquet: buona perfusione ematica. Si cosparge il nervo con gel antiaderenziale.

radiale del canale carpale. Il nervo così si trova ben protetto non potendosi spostare in senso volare, tenuto in posizione dal cuscinetto adiposo, ma tuttavia in grado di scorrere passivamente in senso prossimo-distale (Figure 2-4).

Questa metodica ha come vantaggio quello di riprodurre un buon tessuto di scorrimento, ben vascolarizzato, con minimo difetto tissutale nel sito donatore. Nella nostra esperienza clinica il lembo adiposo ipotenare rappresenta certamente la prima scelta.

Bibliografia

1. Mackinnon SE, McCabe S, Murray JS *et al*. Internal neurolysis fails to improve the results of primary carpal tunnel decompression. J Hand Surg. 1991; 16(2):211-8.
2. Mirza Ma, King ET. Newer techniques of carpal tunnel release. Orthop Clin North Am. 1996; 27(2):355-71.
3. Mackinnon SE. Secondary Carpal Tunnel Surgery. Neurosurg Clin North Am. 1991; 2(1):76.
4. Langloh ND, Linscheid RL. Recurrent unrelieved carpal tunnel syndrome. Clin Orthop. 1972; 83:41-7.
5. Phalen GS. Reflections on 21 years experience with the carpal tunnel syndrome. JAMA. 1970; 212:1365-7.
6. Hybbinette CH, Mannerfelt L. The carpal tunnel syndrome: a retrospective study of 400 operated patients. Acta Orthop Scand. 1975; 46:610-20.
7. McDonald RI, Lichtman DM, Hanlon JJ *et al*. Complications of surgical relase for carpal tunnel syndrome. J Hand Surg. 1978; 3:70-6.
8. Kulic MI, Gordillo G, Javidi T *et al*. Long term analysis of patients having surgical treatment of carpal tunnel syndrome. J Hand Surg. 1976; 11A:59-66.
9. Wadstroem J, Nigst H. Reoperation for carpal tunnel syndrome: a retrospective analysis of 40 cases. Ann chir Main. 1976; 5:54-8.

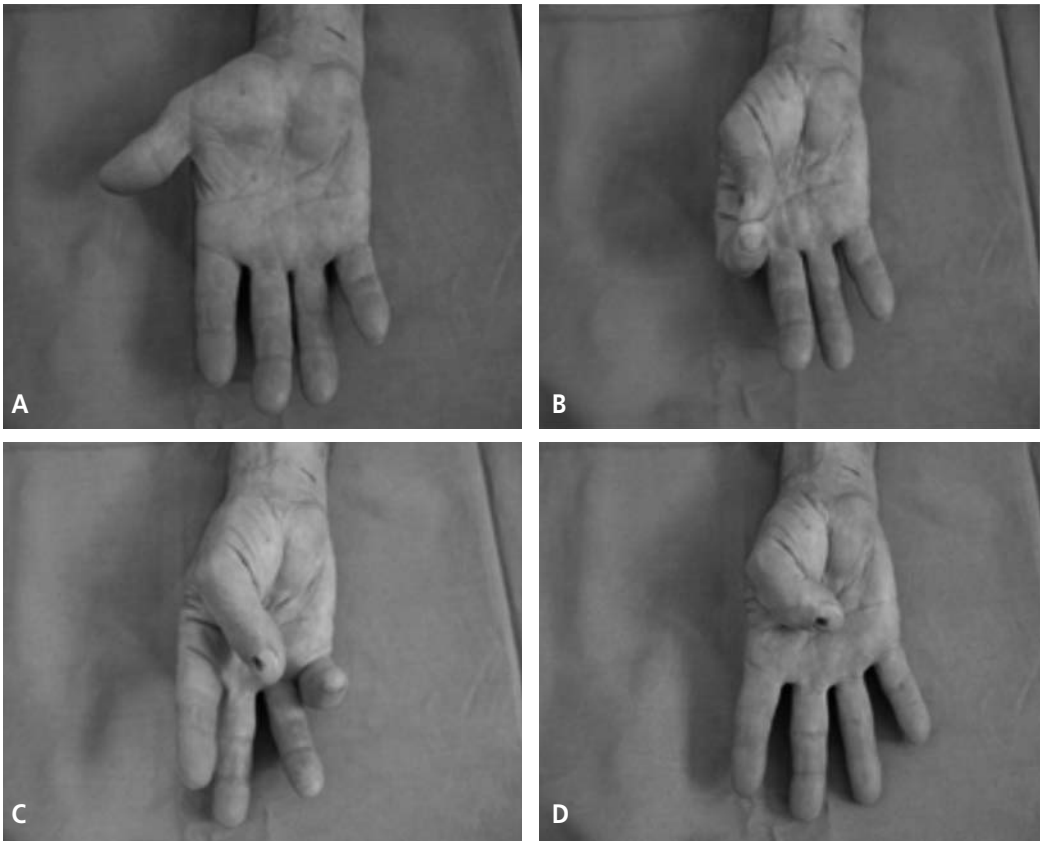

4 • Risultato funzionale a distanza e cicatrice palmare di buona qualità.

10. Kessler FB. Complications of the managment of carpal tunnel syndrome. Hand Clin, 1976; 2:401-6.
11. Krstic R. Die gewebe des menschen und der saugetiere. Springer-Verlag, Berlin, 1978.
12. Millesi H, Zoch G, Rath T. The gliding apparatus of perpheral nerve and its clinical significance. Ann Hand Surg. 1990; 9(2):87-97.
13. Riccio M, Battiston B, Pajardi G *et al*. Efficiency of Hyaloglide in the prevention of the recurrence of adhesion after tenolysis of flexor tendons in zone II: a randomized, controller, multicentre clinical trial. The journal of Hand Surgery. 2010; 35E(2):130-8.
14. Maeser VR, Tulloss JR, St Mary *et al*. Venous wrapping of nerves to prevent scarring. In: Proceedings of the American Society of Surgeons of the Hand, 44th annual meeting, Seattle, 1989.
15. Gould JS.Treatment of the painful injured nerve incontinuity. In: Gelberman RH (ed). Operative Nerve Repair and Reconstruction. JB Lippincott, Philadelphia, 1991.
16. Lundborg G. The intrinsic vascularization of human peripheral nerves: structural and functional aspects. J Hand Surg. 1979; 4(1):34-41.
17. Wintsch K. The gliding tissue flap. Comunicazione presentata al 7th Symposium of the international Society of Reconstrucitve Microsurgery, New York, 1983.
18. Wintsch K, Helaly P. Free flap of gliding tissue. J Reconstructive Microsurgery. 1986; 2:143-50.
19. Becker C, Gilbert A. The ulnar flap. In Tubiana R, The Hand. Vol 3. Saunders, Philadelphia, 1999.
20. Pagliei A, Taccardo G, Tulli A *et al*. "Vela quadra" flap: a new fascioadipose flap in hand surgery. J Hand Surg. 1997; 22-B(Suppl):34.
21. Christhild Wulle. Die Synovialis appenplastik zur Behandlung eines Karpaltunnelsyndrom-Rezidivs. Comunicazione, 16° Convegno di Chirurgia della Mano, Basilea, 28 giugno 1991. Dr. med. Abt.f.Handchirurgie und Plastische Chirurgie – Kliniken Dr Erler GmbH –Nurnberg Handchir Mikroch Past Chir. 1993; 25:236-40.

2.7

INTERVENTI PALLIATIVI NELLE PARALISI DEL NERVO MEDIANO

Umberto Passaretti, Alessandra Soldati, Angela Penza

Le sindromi compressive del mediano possono essere alte o basse, a seconda se si realizzino sopra o sotto l'emergenza del nervo interosseo anteriore (NIA) al terzo superiore dell'avambraccio. La sintomatologia sensitiva è identica in entrambe le situazioni; le paralisi motorie interessano, nelle paralisi basse, solo i m. intrinseci, mentre nelle paralisi alte sono coinvolti anche i m. estrinseci: pronatore rotondo, pronatore quadrato, flessore lungo del pollice, flessore superficiale e profondo del II e III dito.

Le sindromi compressive paretiche alte sono molto rare in quanto la sintomatologia è prevalentemente parestetico-dolorosa. Fa eccezione la sindrome di Kiloh-Nevin (compressione del NIA al di sotto dell'arcata fibrosa del muscolo flessore profondo delle dita) che non causa dolore o parestesie, ma paresi del flessore profondo del II, del III dito, del flessore lungo del pollice e pronatore quadrato. La paralisi del pronatore quadrato è totalmente compensata dal pronatore rotondo mentre è evidente la paralisi del flessore profondo del pollice e del II dito, con difficoltà a impugnare oggetti tra queste due dita; è caratteristica nella paralisi del NIA l'impossibilità a fare una "O" tra pollice e indice come nel segno di "OK".

La neurolisi precoce nella sindrome di Kiloh-Nevin dà generalmente risultati soddisfacenti, ma nei casi inveterati c'è obbligo di ricorrere a interventi palliativi mediante transfer tendinei:

- il brachioradiale, disinserito distalmente e repertato al terzo prossimale dell'avambraccio, viene trasferito e suturato sul flessore lungo del pollice;
- l'estensore radiale del carpo, attraverso le stesse vie di accesso è disinserito dal secondo metacarpo e suturato al flessore profondo del II dito (Figura 1).

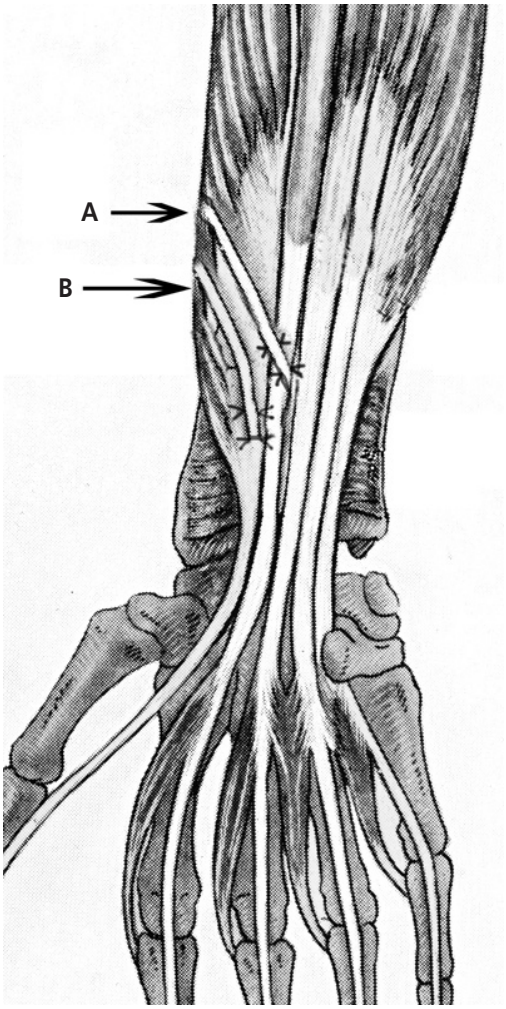

1 • Paralisi di Kiloh-Nevin: transfer dell'ERBC sul flessore profondo dell'indice (A) e del brachio radiale sul FPL (B).

La sindrome compressiva bassa del nervo mediano più frequente si realizza al polso, durante il passaggio del nervo nel canale carpale, nota come sindrome del tunnel carpale.
Molteplici cause anatomiche, meccaniche, dismetaboliche o, talora, iatrogene possono rendere necessario un intervento palliativo di transfer tendineo in casi di sindrome del tunnel carpale operati con scarso successo.
In qualche situazione estrema (ad es. sindrome del tunnel carpale inveterato con totale atrofia tenare) effettuiamo un transfer statico già in sede di neurolisi, a guisa di *internal splint*.
Il quadro clinico è dominato dalla paralisi dei muscoli tenari (abduttore breve, opponente, capo superficiale del flessore breve del pollice, capo obliquo dell'adduttore) innervati dal ramo ricorrente del mediano, che presiedono all'opposizione e alla prensione più fine (*pinch pulp*).
L'opposizione è un movimento assai complesso:

- una *grande corsa* (abduzione, anteposizione e pronazione) pilotata dai muscoli tenari innervati dal mediano e, successivamente;
- una *piccola corsa* nella quale, entrando in azione il capo retto dell'adduttore e il capo profondo del flessore breve del pollice (innervati dall'ulnare), il primo raggio si unisce al palmo della mano.

Un unico transfer tendineo non potrà mai ripristinare un'azione così composita, ma con opportuni accorgimenti di tecnica potremo ricreare un movimento che assai si avvicina.
Gli interventi palliativi proposti per le paralisi del mediano sono innumerevoli ma tale varietà trova giustificazione per lo più nelle paralisi alte traumatiche, neurologiche o lepromatose.
A titolo solo di esempio ricordiamo gli interventi di Kaplan e Cook (transfer dell'indicatore di Riolano o dell'estensore proprio del V dito, con puleggia all'ulna), di Phalen (transfer dell'estensore radiale breve del carpo, prolungato con innesto, con puleggia sull'ulna) e quello di Zancolli (transfer diretto dell'indicatore di Riolano portato volarmente attraverso un occhiello nella membrana interossea).
Nelle paralisi basse non traumatiche nella pratica clinica ricorriamo solo a due interventi: la tecnica di Camitz (intervento statico: tenodesi) e quella di Bunnel (intervento dinamico).

Intervento di Camitz

Trova indicazione nelle paralisi basse come *internal splint* (Figura 2), contestualmente, cioè, alla neurolisi nei casi di marcata atrofia dell'eminenza tenare o nei pazienti già sottoposti a neurolisi che, in qualche maniera, non assicurino una buona compliance rieducativa.
Il palmare gracile (prolungato nell'espansione dell'aponevrosi palmare) è trasferito direttamente per via sottocutanea alla MF del pollice e ancorato sia all'adduttore breve del pollice sia, se la lunghezza lo consente, dorsalmente all'estensore lungo del pollice (per conseguire parzialmente la posizione in pronazione del primo raggio).
Vantaggi: è un transfer semplice e affidabile perché agisce secondo una traiettoria retta, senza pulegge di riflessione; non lascia nessun esito secondario in quanto utilizza un tendine-banca.
Svantaggi: è una tenodesi che si limita a ripristinare staticamente l'anteposizione del pollice e (in parte) la pronazione.

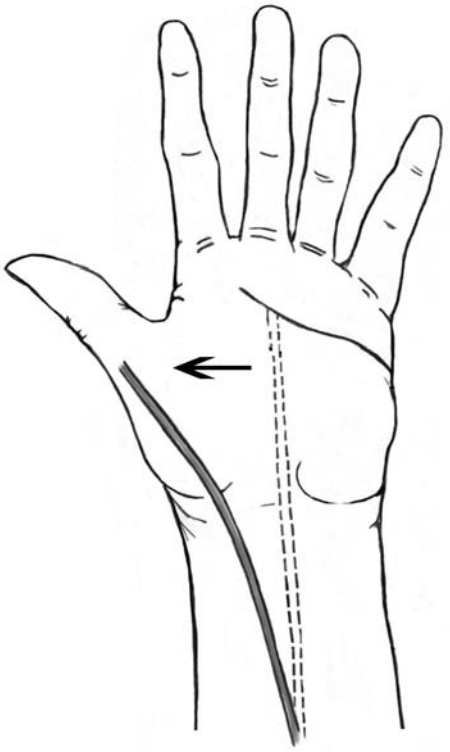

2 • Intervento di Camitz (schem.).

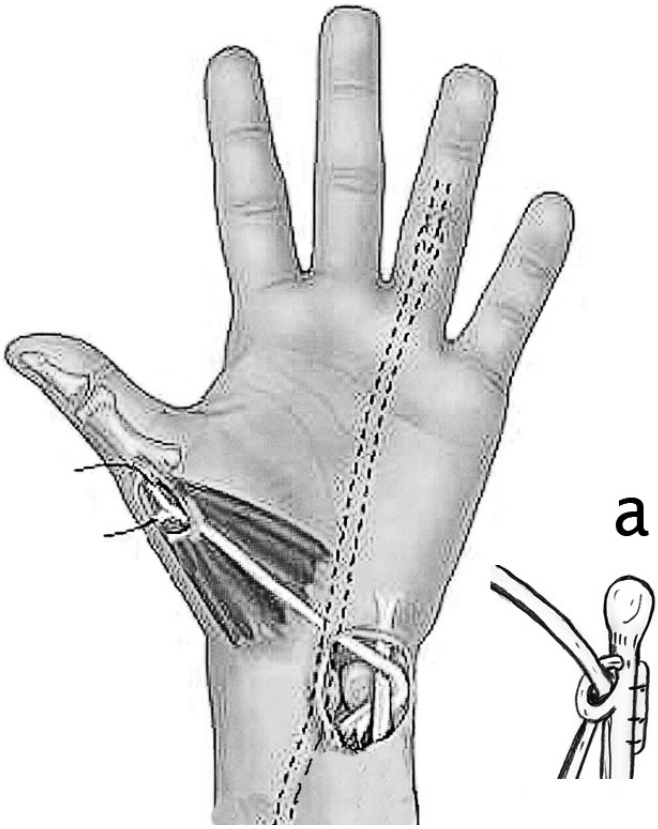

3 • Intervento di Bunnell (schem.). Modifica di Littler (A).

Intervento di Bunnell

Consiste nel trasferimento del flessore superficiale del IV dito (del III, secondo altri autori) all'adduttore breve del pollice, previa puleggia al flessore ulnare del carpo a livello del pisiforme (Figura 3).

È l'intervento più eseguito e che meglio di altri restituisce una valida opposizione a patto che vengano rispettate alcune condizioni:

- la disinserzione del flessore superficiale alla metacarpo falangea deve avvenire *prossimalmente* al chiasma per scongiurare una deformazione secondaria *a collo di cigno* del dito donatore;
- tenere in conto che la puleggia di riflessione, il flessore ulnare del carpo, è un tendine e, pertanto, col tempo può cedere parzialmente indebolendo di conseguenza l'azione del motore, il flessore superficiale del IV. Molti autori hanno proposto, perciò, varie tecniche di ancoraggio del tendine al flessore ulnare del carpo e/o al pisiforme (ad es. la tecnica di ancoraggio con lembo scolpito sul flessore ulnare del carpo secondo Littler (Figura 3A) ma l'alto rischio di aderenze che potrebbero impedire lo scorrimento ci fanno preferire la tecnica originale di Bunnel passando semplicemente al di sotto del flessore ulnare del carpo, con l'unica accortezza di situare la puleggia proprio all'inserzione distale di questo tendine, al pisiforme, e di applicare quel tanto di tensione che determini una leggera ipercorrezione, come sarebbe buona norma in tutti i transfer tendinei.

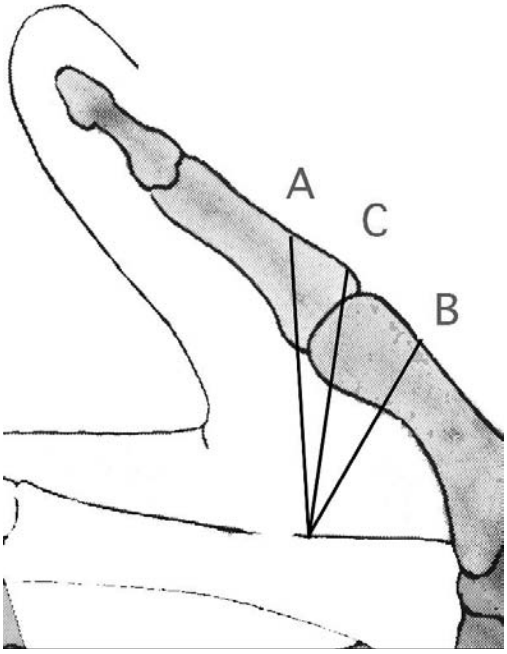

4 • (A) Pollice addotto. (B) Pollice *"a zeta"*. (C) Traiettoria corretta.

- particolare cura deve essere posta nell'ancoraggio distale del tendine motore in quanto condiziona l'effetto abduzione-anteposizione, nonché la pronazione del pollice.

Il vettore del tendine motore deve situarsi a cavaliere dell'articolazione MF del pollice. Un'inserzione più distale provocherebbe un atteggiamento di adduzione della prima falange del pollice mentre un'inserzione sul solo metacarpo determinerebbe un pollice *"a zeta"* (Figura 4).

La tecnica originale di Bunnell (1938) prevedeva l'inserzione del flessore superficiale in un tunnel transosseo netta testa del primo metacarpo; Royle e Thompson proposero due tunnel transossei (testa del metacarpo e base di P1) nei quali inserire il tendine terminale diviso in due bandellette.

La nostra tecnica preferita è quella di Riodan: la porzione terminale del flessore è divisa in due bandellette delle quali una è embricata nell'adduttore breve del pollice e suturata ad esso, l'altra, invece, è suturata al cappuccio degli estensori alla MF e stirata al massimo verso il bordo ulnare della falange per aumentare l'effetto pronatorio (Figure 4-8).

Vantaggi: ROM ottimale (opposizione, pronazione e flessione) e risultato sufficientemente persistente; il tendine motore ha una buona escursione, è forte e di lunghezza adeguata.

Svantaggi: oltre al rischio iatrogeno del collo di cigno, a cui abbiamo accennato, depaupera un dito sano di un importante motore con possibile perdita di parte della forza di prensione.

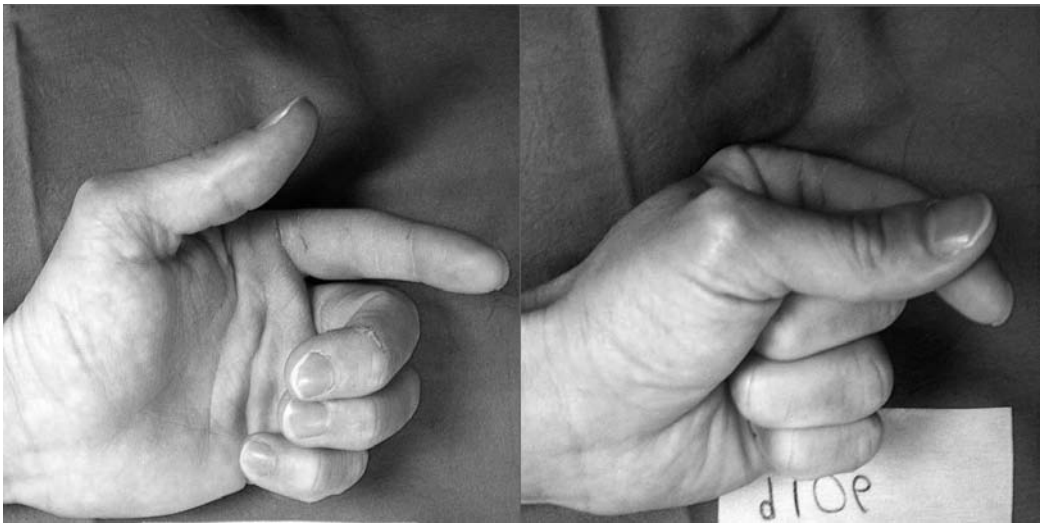

5 • Paralisi del nervo mediano in paziente già sottoposto un anno prima a neurolisi al canale del carpo. Evidente l'atrofia tenare e la supinazione del primo raggio che rendono difficoltosa la pinza di precisione (*pinch pulp*).

6 • Il flessore superiore del IV dito, previa puleggia al pisiforme, per via sottocutanea è trasferito alla MF del pollice. Qui viene "embricato" all'aponeurosi dell'AbPB e suturato all'estensore appena distalmente alla MF.

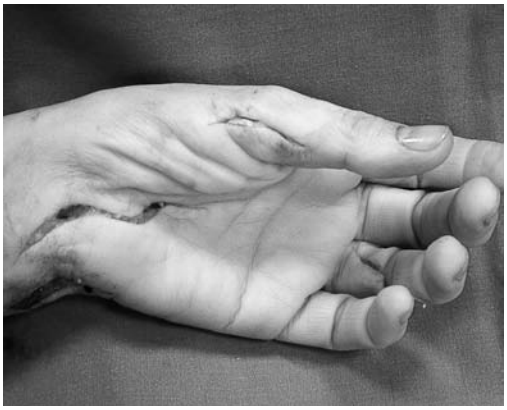

7 • Aspetto post-operatorio.

8 • Follow-up a otto settimane (4 dopo la rimozione dell'immobilizzazione).

Bibliografia

Alnot JY, Le Bellec Y. Trasferimenti tendinei per le paralisi del nervo mediano ed ulnare (escluso il pollice). EMC 01-04-310, tomo 3. Elsevier Italia.

Brand PW. Tendon transfers for median and ulnar nerve paralysis. Orthp Clin North Am. 1970; 1:447-54.

Beasley RW. Principles of tendon transfer. Orthop Clin North Am. 1970; 1:433-9.

Burkhalter WE. Median nerve palsy. In: Green DP. Operative hand surgery, 2nd ed. JB Lippincott, Philadelphia, 1988: 1499-532.

Fonzone Caccese L, Campagnuolo G. La trasposizione del cubitale posteriore o dell'indicatore di Riolano con sutura all'estensore breve del pollice nel ripristino dell'opposizione negli esiti di paralisi del nervo mediano. Rivista Ch Mano. 1985; 22(2).

Phalen GS, Miller RD. Transfer of wrist extensor musles to restore or renforce flexion power of the fingers and opposition of the thumb. J Bone Joint Surg. 1947; 29:993-7.

Rinaldi F, Salvi V. Trapianto del flessore superficiale dell'anulare per il ripristino della opposizione attiva del pollice. Rivista Ch Mano. 1965; 3.

Tubiana R. Traité de chirurgie de la main. Masson, Paris, 1991.

Tubiana R. The hand. Vol. 4. WB Saunders, Philadelphia, 1993.

Zancolli EA. Correction de la garra digital for paralysis intrinseca. La operation del Laza. Acta Orthop Latina Am. 1974; 1.

Zancolli EA. Structural and dynamic bases of hand surgery. JB Lippincott, Philadelphia, 1979.

Capitolo 3
SINDROMI DELL'ULNARE

3.1 Sindrome da compressione del nervo ulnare alla doccia epitrocleo-olecranica
Michele D'Arienzo, Nicola Felici, Caterina Cannatà, Nicolò Galvano

3.2 Approccio endoscopico alle sindromi canalicolari del nervo ulnare al gomito
Loris Pegoli, Paola Bortot, Giorgio Pajardi

3.3 "Recidive" della sindrome del tunnel cubitale e loro trattamento
Adolfo Vigasio, Ignazio Marcoccio

3.4 La compressione del nervo ulnare al canale di Guyon
Marco Rosati, Sandra Pfanner, Andrea Poggetti, Pietro Battistini

3.5 Interventi palliativi nelle paralisi del nervo ulnare
Umberto Passaretti

3.1

SINDROME DA COMPRESSIONE DEL NERVO ULNARE ALLA DOCCIA EPITROCLEO-OLECRANICA

Michele D'Arienzo, Nicola Felici, Caterina Cannatà, Nicolò Galvano

La sindrome della doccia cubitale o del tunnel cubitale o del tunnel ulnare (STU) è una neuropatia da compressione del nervo ulnare a livello della doccia epitrocleo-olecranica. È stata la prima patologia cronica di un nervo periferico descritta in letteratura scientifica: nel 1878 Panas ne descrisse tre casi di origine post-traumatica.

Il tunnel cubitale è il sito più comune di compressione del nervo ulnare e la STU è la neuropatia da compressione più frequente dopo la sindrome del tunnel carpale. La STU ha un'incidenza di 25 casi ogni 100.000 persone all'anno. Contrariamente a quanto accade per quest'ultima, il sesso più colpito è quello maschile: da 3 a 8 volte rispetto a quello femminile. Questo può essere spiegato in parte anche dai reperti anatomici evidenziati dagli studi di Contreas (1998) che hanno evidenziato come la superficie mediale del gomito nelle donne presenta uno spessore del pannicolo adiposo sottocutaneo 19 volte più rappresentato rispetto al sesso maschile, ipotizzando che questo costituisca un fattore protettivo; lo stesso Contreas ha evidenziato nel sesso maschile un fattore predisponente, costituito dalla larghezza del processo coronide, 1,5 volte superiore rispetto al sesso femminile.

Il nervo ulnare origina dalle radici C7, C8, T1 e quindi dal tronco secondario antero-interno del plesso brachiale che si divide in due rami, il nervo ulnare e il ramo mediale della forchetta del nervo mediano. Il nervo ulnare prosegue quindi distalmente al cavo ascellare e lo si può repertare sulla superficie mediale del braccio posteriormente ai vasi omerali nello spazio tra i muscoli bicipite e tricipite.

A livello del terzo medio del braccio il nervo ulnare perfora il setto intermuscolare mediale (questo costituisce un sito di possibile compressione) per entrare nel compartimento posteriore del braccio. Il setto intermuscolare mediale si estende dal muscolo coracobrachiale prossimalmente all'epicondilo omerale mediale, dove assume una consistenza maggiore. Il nervo decorre quindi sul margine anteriore del capo mediale del tricipite assieme all'arteria collaterale ulnare superiore.

Il successivo sito di possibile compressione è l'arcata di Struthers. Questa struttura fibrosa, la cui presenza viene descritta in letteratura dal 13% al 70% dei pazienti, si trova nell'adulto a circa 8 cm prossimalmente all'epicondilo mediale e si estende dal setto intermuscolare mediale al capo mediale del tricipite.

L'arcata di Struthers, che ha un orientamento obliquo e si trova superficialmente rispetto al nervo ulnare, è formata dalle inserzioni del legamento brachiale interno, un'estensione aponeurotica del tendine del coracobrachiale. L'arcata di Struthers non va confusa con il legamento di Struthers, una struttura presente solo nell'1% della popolazione, costituita da una banda fibrosa tesa tra l'epicondilo mediale e uno sperone osteo-cartilagineo situato sulla superficie antero-mediale dell'omero circa 5 cm prossimamente all'epicondilo mediale. Solitamente questo è un sito di compressione del nervo mediano o dell'arteria omerale, ma a questo livello può verificarsi anche una sindrome compressiva del nervo ulnare.

In corrispondenza del gomito, il nervo ulnare si porta posteriormente all'epicondilo omerale mediale nel canale epitrocleo-olecranico, accompagnato dall'arteria ricorrente cubitale posteriore e

da una borsa sierosa; successivamente nell'avambraccio si impegna sotto l'arcata fibrosa posta tra l'epicondilo mediale e l'apice dell'olecrano e denominata legamento arcuato di Osborne. Si tratta di una lamina fibrosa arciforme le cui fibre hanno un orientamento perpendicolare a quello del decorso del nervo ulnare; il legamento di Osborne forma il tetto del tunnel cubitale. Il pavimento del tunnel è determinato dalla capsula articolare e dal legamento collaterale mediale o ulnare, l'epicondilo mediale e l'olecrano ne formano le pareti.

A livello del tunnel cubitale il nervo ulnare fornisce un ramo sensitivo articolare. Subito distalmente a questo il nervo passa tra i capi omerale e ulnare del muscolo flessore ulnare del carpo (FUC).

Il nervo continua quindi il suo decorso distalmente verso il polso tra i muscoli FUC e flessore profondo delle dita e circa 5 cm distalmente all'epicondilo mediale perfora l'aponeurosi del flessore-pronatore, che costituisce l'origine dei muscoli flessori e pronatore rotondo. L'aponeurosi può costituire un punto di compressione del nervo ulnare in particolare negli sportivi come i giocatori di baseball e i tennisti.

Tra il flessore superficiale del V dito e il capo omerale del FUC può trovarsi il legamento accessorio di Spinner; si tratta di un'aponeurosi non costante che si inserisce direttamente all'epicondilo mediale e al processo coronoide dell'ulna sulla sua faccia mediale.

Lungo il suo decorso nell'avambraccio il nervo ulnare fornisce fino a 4 rami motori per il FUC e rami motori per i flessori profondi del IV e V dito.

Un altro sito di possibile compressione – presente dal 3% al 28% negli studi anatomici su cadavere – è il residuo persistente di muscolo epitrocleo-anconeo che origina dal condilo omerale mediale e si va a inserire sull'olecrano attraversando a ponte il nervo ulnare.

Nella descrizione dell'anatomia chirurgica del nervo ulnare va inoltre evidenziata la presenza di rami sensitivi del nervo cutaneo mediale del braccio che partono da questo a livello del gomito e si dirigono posteriormente incrociando superficialmente il decorso del nervo ulnare per un tratto compreso tra 6 cm prossimalmente e 4 cm distalmente l'epicondilo mediale. La sezione di questi rami nervosi nell'approccio chirurgico alla decompressione del tunnel cubitale può determinare disestesia e neuromi dolorosi sulla superficie di appoggio del gomito.

La vascolarizzazione del nervo ulnare è garantita da un apporto estrinseco segmentale (arterie collaterali ulnari superiore e inferiore e arteria ulnare ricorrente posteriore) e da un network di vasi intrinseci. Va tenuto presente che a livello dell'epicondilo mediale l'unico apporto vascolare estrinseco al nervo è costituito dall'arteria collaterale ulnare inferiore.

Eziopatogenesi

La sindrome della doccia cubitale può essere determinata da cause diverse: principalmente da compressione da parte di bande fibrose come il legamento di Osborne, ma anche dalla persistenza di un muscolo epitrocleo-anconeo, dalla sublussazione del nervo sull'epicondilo mediale, il gomito valgo congenito o acquisito, esiti di traumi, presenza di esostosi, tenosinoviti ipertrofiche, gangli, tumori.

Anche le attività lavorative che determinano microtraumi ripetuti o decubiti prolungati sulla zona del canale epitrocleo-olecranico possono determinare una STU.

Attività sportive come il tennis e il baseball possono determinare un'instabilità in valgo del gomito e una neurite secondaria del nervo ulnare dovuta all'infiammazione cronica del legamento collaterale ulnare; fino al 60% dei lanciatori e dei tennisti con epicondilite presenta sintomi concomitanti del nervo ulnare.

Durante la flessione del gomito il nervo ulnare subisce un aumento di tensione e una compressione. Il primo è dovuto al fatto che la distanza tra l'epicondilo mediale e l'olecrano aumenta di 5 mm ogni 45° di flessione, quindi di circa 1,5 cm quando il gomito è flesso a 130°; questa distanza viene compensata solo in parte dallo *sliding* del nervo, che subisce comunque un allungamento che va dai 5 agli 8 mm.

L'aumento di pressione sul nervo ulnare durante la flessione di gomito è causato dallo stiramento del legamento collaterale ulnare da cui consegue un cambiamento di forma della sezione del tunnel cubitale che da rotonda diventa ovale con un

restringimento di circa 2,5 mm. Questo restringimento può essere quantificato nella riduzione di circa il 55% dello spazio a disposizione del nervo ulnare all'interno della doccia cubitale con un conseguente aumento di pressione da 7 a 14 mmHg. Un'ulteriore frizione sul nervo può essere causata da una sublussazione o dislocazione del nervo ulnare, presente fino al 16% della popolazione. Se il gomito viene flesso con il polso esteso, abducendo simultaneamente la spalla (movimento del lanciatore), la pressione intraneurale del nervo ulnare può aumentare fino a 6 volte. Di conseguenza, gli effetti cumulativi di prolungate e ripetute elevazioni della pressione producono fibrosi del nervo e ischemia.
La descrizione di Sunderland (1987) della topografia del nervo ulnare a livello della doccia cubitale permette di comprendere come l'insorgenza della sintomatologia della STU sia principalmente parestetica e a carico della muscolatura intrinseca. Infatti le fibre sensitive e quelle per la muscolatura intrinseca sono distribuite superficialmente rispetto alle fibre motrici per il FUC e il FPD IV e V che sono disposte al centro del nervo e quindi maggiormente protette da sindromi compressive.

Diagnosi clinica e strumentale

I pazienti affetti da STU riferiscono solitamente parestesie e ipoestesia al V dito e alla metà ulnare del IV dito associate a diminuzione della forza della mano. Questa sintomatologia può essere associata a dolore riferito a livello del tunnel cubitale, che può irradiarsi prossimalmente e distalmente a questa. Solitamente questa sintomatologia è gradualmente ingravescente ed è accentuata da posture con prolungata flessione del gomito. A differenza della sindrome del tunnel carpale, non si verifica un peggioramento della sintomatologia nelle ore notturne.
La valutazione anamnestica deve tenere presente il tipo di attività lavorativa e sportiva svolta dal paziente, eventuali pregressi traumi al gomito e la eventuale concomitanza di patologie dismetaboliche (diabete, alcolismo, ecc).
L'esame clinico deve valutare il ROM del gomito, la tendenza alla sublussazione del nervo ulnare e la dolorabilità alla compressione sul legamento di Osborne, sull'arcata di Struthers e sugli altri punti di possibile compressione.
La positività del segno di Tinel a livello della doccia epitrocleo-olecranica è indicativa di una compressione a questo livello, ma va tenuto presente che questo segno è positivo anche nel 24% della popolazione che non presenta sindromi compressive.
Se alla manovra di flessione del gomito (oltre i 90° con il polso supinato ed esteso) si evoca la comparsa di parestesie alle ultime due dita della mano in meno di 60 secondi il test va considerato positivo (*cubital tunnel compression test*). Questo test è un ottimo indicatore diagnostico, specifico per la STU e ha una sensibilità del 93% se risulta positivo entro i 30 secondi; la sensibilità del test arriva al 100% se è positivo entro i 10 secondi.
Durante l'esame obiettivo va inoltre valutata l'eventuale presenza di masse o cisti a livello del tunnel cubitale e la funzionalità della muscolatura intrinseca della mano e l'eventuale positività dei segni di Froment (incapacità di eseguire una pinza bidigitale efficace senza flettere la IFD del II dito e la IF del pollice), di Wartenberg (abduzione del V dito durante la sua estensione), di Jeanne (iperestensione della prima MF durante una presa pulpo-digitale tra I e II dito) e di Masse (riduzione dell'arco di apertura metacarpale a dita estese per deficit del muscolo opponente del V dito).
Va infine valutata la sensibilità del territorio del nervo ulnare, ricercando un'eventuale ipoidralgia della superficie pulpare del V dito e comparandola con quella delle prime tre dita, e utilizzando il test di discriminazione dei due punti.

Diagnosi differenziale

La diagnosi differenziale della STU va fatta innanzitutto con la compressione del nervo ulnare a livelli differenti, prossimali o distali. Tra i primi va esclusa sempre la sindrome dello stretto toracico superiore.
La valutazione della sensibilità della superficie dorso-ulnare del quinto raggio metacarpale è utile per escludere una compressione a livello del canale di Guyon: il ramo sensitivo destinato a questa area è prossimale al polso e un deficit

della sensibilità indicherebbe quindi una compressione prossimale al Guyon.
Vanno inoltre escluse ernie discali e patologie sistemiche (diabete, amiloidosi, mieloma multiplo, alcolismo, ecc.).
Nei casi in cui, dopo un'accurata raccolta anamnestica e un approfondito esame clinico, persistano dubbi diagnostici si può ricorrere alla diagnostica strumentale. L'esame RX è specificatamente indicato nei soggetti con pregressi traumi; la RM, la neuro RM e l'ecografia ad alta definizione possono essere utili in particolare nei pazienti già sottoposti senza successo a interventi di trasposizione del nervo.
L'esame elettromiografico andrebbe prescritto solo nei casi in cui la diagnosi non è certa e l'esame obiettivo non è stato dirimente, dal momento che l'esame può fornire risultati falsi positivi fino al 15% dei casi.

Classificazione

Mc Gowan ha stadiato la STU in tre gradi in base all'entità del deficit sensitivo e motorio della mano:

- Grado I: compressione lieve. Parestesie sul territorio del nervo ulnare. Nessun deficit della muscolatura interossea.
- Grado II: compressione moderata. Si associa deficit e ipotrofia degli interossei.
- Grado III: compressione severa. Paralisi degli interossei con marcata perdita di forza della mano.

Va tenuto in considerazione che nel 17% della popolazione esistono le anastomosi di Martin-Gruber che assicurano un'innervazione motoria alla muscolatura intrinseca anche in presenza di gravi lesioni del nervo ulnare; in questi casi una STU di grave entità potrebbe non essere accompagnata da un deficit degli intrinseci.

Trattamento

Il trattamento della STU può essere incruento o chirurgico.

Trattamento incruento

Nei pazienti in cui la sintomatologia è solo parestetica e transitoria e la compressione del nervo ulnare è causata da una non corretta postura del gomito o da traumi ripetuti esiste l'indicazione a un trattamento conservativo. È paradigmatico il caso del rappresentante commerciale che abitualmente guida per molte ore al giorno appoggiando il gomito sul reggibraccio o al finestrino dell'autovettura. In casi come questo può essere sufficiente rieducare il paziente correggendone la postura che assume durante la guida, applicando eventualmente uno splint. Si può associare una terapia farmacologia con anti-infiammatori per 2 settimane e integratori a base di acido alfa-lipoico per 60 giorni, ma se la sintomatologia parestetica persiste o se compaiono deficit motori il paziente deve essere sottoposto a trattamento chirurgico.

Trattamento chirurgico

Gli interventi che vengono eseguiti nella STU si possono dividere in due gruppi: la decompressione semplice *in situ* e l'anteposizione o trasposizione anteriore.
Nella letteratura scientifica non esiste un consenso unanime su quale sia la tecnica chirurgica di prima scelta per il trattamento della STU. Nel 2007 Zlowodzki ha eseguito una meta-analisi su circa 60 studi randomizzati e controllati su un totale di oltre 3000 pazienti per confrontare i risultati ottenuti con la trasposizione anteriore e quelli ottenuti con la decompressione semplice del nervo ulnare nella STU. Tutti i pazienti presentavano una STU di grado medio o severo e non erano stati precedentemente sottoposti a interventi chirurgici di decompressione, e avevano un'anamnesi negativa per traumi. I risultati non hanno evidenziato differenze significative nei risultati ottenuti con i due tipi di intervento né in termini di velocità di conduzione, né in termini di risultati funzionali basati sulla valutazione clinica post-operatoria.

Decompressione *in situ*

L'intervento di decompressione del nervo ulnare alla doccia epitrocleo-olecranica, proposto da Osborne nel 1957, può essere eseguito in anestesia locale o di plesso. Il paziente viene posizionato sul tavolo operatorio con la spalla abdotta ed extrarotata e il gomito flesso a 90°. In ischemia di arto, si esegue un'incisione curvilinea (o a S italica) di circa 6-8 cm sulla proiezione cutanea del

1 • Linea continua: incisione cutanea; linea tratteggiata: decorso del nervo; croce: apice dell'epicondilo mediale (gomito sinistro).

2 • Identificazione del nervo ulnare prossimalmente al legamento di Osborne.

decorso del nervo, utilizzando come repere l'apice dell'olecrano e l'epicondilo mediale e tenendosi equidistanti da essi (Figura 1). Nella dissezione del sottocute vanno identificati e rispettati i rami sensitivi che provengono dal nervo cutaneo mediale del braccio. Si identifica quindi il nervo ulnare prossimalmente al canale cubitale (Figura 2) e si seziona il setto intermuscolare mediale. Si prosegue in senso prossimo-distale sezionando longitudinalmente il legamento di Osborne (Figura 3) e continuando per un breve tratto anche l'aponeurosi del FUC. A questo punto il nervo ulnare è stato esposto lungo tutto il suo decorso nel canale cubitale, fino al suo passaggio tra i due capi del FUC: a questo livello è possibile incontrare un ramo motore per il FUC che va ovviamente

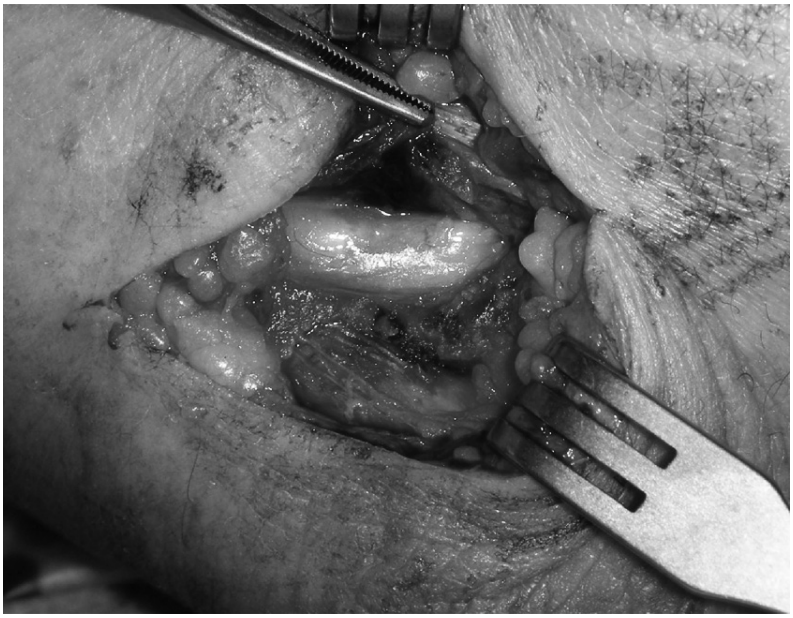

3 • Sezione longitudinale del legamento di Osborne: si noti come il nervo ulnare appare più ischemico nel tratto precedentemente compresso.

rispettato. Non è necessario eseguire alcun tipo di neurolisi: non servirebbe a decomprimere ulteriormente il nervo e ne potrebbe danneggiare la vascolarizzazione. Durante la dissezione il nervo non deve essere sollevato dal fondo del canale cubitale per evitare di lesionare i rami nutritizi dell'arteria collaterale ulnare inferiore.
Alla fine della dissezione si esegue il test di flessione del gomito (Figura 4) per valutare l'eventuale tendenza alla sublussazione del nervo: se questa si verificasse, bisogna prendere in considerazione la necessità di eseguire un'epicondilectomia mediale, una trasposizione anteriore o l'intervento proposto da D'Arienzo nel 2008. Si rilascia quindi la fascia ischemica, si esegue l'emostasi e la sutura per piani. Si confeziona un bendaggio anche se è sufficiente una medicazione semplice. Il paziente viene lasciato libero di muovere attivamente il gomito.
Questo intervento trova la sua indicazione in casi di compressione del nervo ulnare senza traumi pregressi o lesioni scheletriche associate, in presenza di un buon scorrimento del nervo senza sublussazione e senza alterazioni del letto della doccia epitrocleo-olecranica.

Decompressione semplice + epicondilectomia

Come già detto in precedenza, nei casi in cui al termine dell'intervento di semplice decompres-

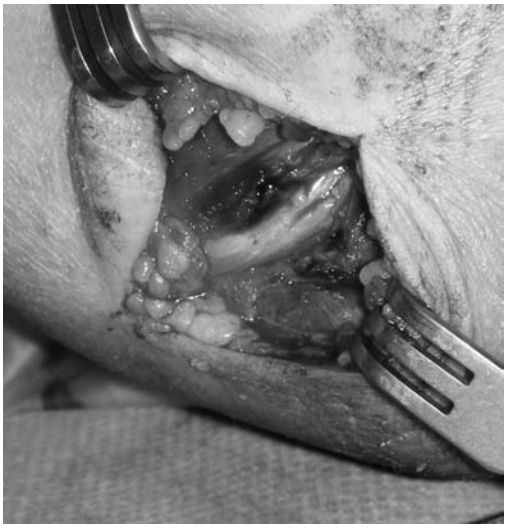

4 • Test di flessione passiva del gomito dopo la decompressione del nervo ulnare: in questo caso il nervo non tende a sublussarsi anteriormente e rimane nella doccia epitrocleo-olecranica.

sione si dovesse notare una tendenza alla sublussazione o lussazione del nervo, si può associare una epicondilectomia, proposta da King e Morgan nel 1950, da eseguire in anestesia di plesso.
Tale tecnica è indicata inoltre in pazienti con pseudo-artrosi o presenza di osteofiti dell'epitroclea e in pazienti affetti da STU associata a epitrocleite.
La tecnica originale prevedeva un'epicondilectomia totale, ma in questo modo si metteva a rischio il legamento collaterale mediale, per cui attualmente, una volta scollata l'inserzione dei muscoli epitrocleari, si esegue con un osteotomo la resezione parziale dell'epicondilo a circa 5-6 mm dal suo apice, proteggendo il nervo ulnare con un pen-rose; in questo modo si reseca meno del 40% dell'epicondilo. Con una raspa si lima la superficie osteotomizzata e si reinseriscono i muscoli epitrocleari. Dopo aver suturato sottocute e cute, si applica una stecca gessata o un tutore in lieve flessione per 12 giorni, alla cui rimozione si consigliano esercizi attivi di flesso-estensione e di prono-supinazione.

Anteposizione o trasposizione anteriore

L'intervento di anteposizione, da eseguire in anestesia di plesso, trova indicazione assoluta qualora la compressione si associ a traumatismi scheletrici, deformità in varo-valgo del gomito, presenza di masse occupanti la doccia epitrocleo-olecranica, sublussazione o lussazione del nervo ulnare.
La trasposizione anteriore può avvenire mediante trasposizione sottocutanea, intramuscolare e sottomuscolare.

- *Trasposizione sottocutanea*: è stata proposta da Curtis nel 1898 e viene eseguita utilizzando lo stesso tipo di incisione della decompressione semplice (Figura 1). Una volta eseguita un'accurata dissezione del nervo ulnare, prestando attenzione alle sue branche cutanee e motorie, e la resezione del setto intermuscolare, esso viene posto al davanti dell'epicondilo; si allestisce quindi un lembo fasciale che viene suturato all'epimisio ancorando così il nervo. Si controlla intra-operatoriamente la libera escursione del nervo durante i movimenti del gomito e si esegue la sutura per piani. Viene applicata una semplice medicazione, permettendo i movimenti attivi già dal giorno dopo l'intervento, mentre i lavori pesanti vengono concessi non prima di 6 settimane. Questo intervento lascia il nervo esposto a traumatismi, per cui è sconsigliato eseguirlo in soggetti magri e sportivi. In questi casi, così come in soggetti con neuropatie, lesioni iatrogene o chimiche, in fallimenti di altri interventi o in presenza di esiti cicatriziali dei tessuti molli è indicato l'intervento di trasposizione muscolare.
- *Trasposizione intra o submuscolare*: la scelta tra questi due tipi di intervento non trova un consenso generale in quanto la prima richiede sì una dissezione meno estesa degli epitrocleari, ma non esclude il rischio di intrappolamento secondario del nervo nella cicatrice intramuscolare. Di contro la trasposizione submuscolare è senz'altro controindicata in presenza di esiti cicatriziali della capsula o di alterazioni osteo-articolari.
  - *Trasposizione intramuscolare*: i tempi chirurgici sono uguali a quelli della trasposizione sottocutanea, solo che in questo tipo di intervento si esegue un'incisione profonda circa 1 cm nello spessore dei muscoli epitrocleari secondo la direzione del nervo e una sutura a punti staccati della breccia creata e in cui è stato alloggiato il nervo. Al termine dell'intervento si applica un bendaggio molle da rimuovere dopo 2 settimane, consigliando al paziente i movimenti attivi del gomito già dal giorno successivo all'intervento.
  - *Trasposizione submuscolare*: la trasposizione sotto-muscolare, ideata da Learmonth nel 1942, prevede il distacco completo dell'inserzione dei muscoli epitrocleari e la loro successiva reinserzione (Figura 5) dopo aver posizionato il nervo ulnare sul suo nuovo letto muscolare. Questo tipo di intervento, per permettere la cicatrizzazione della sutura muscolare, richiede una immobilizzazione in stecca gessata o tutore, con il gomito e il pol-

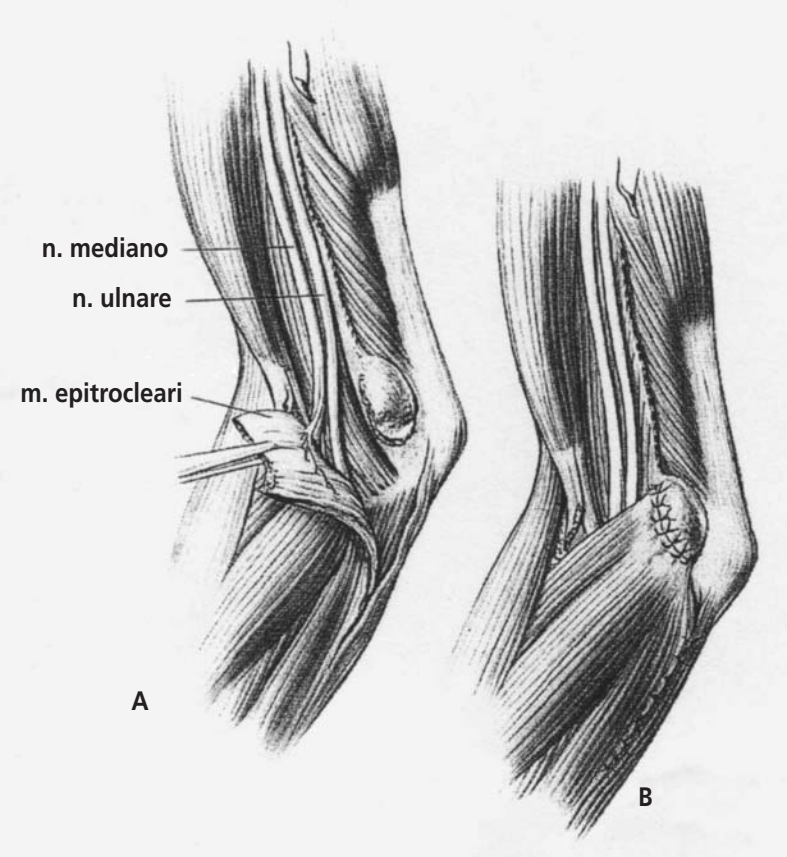

5 • Trasposizione sottomuscolare con il distacco completo dell'inserzione dei muscoli epitrocleari (A) e la loro successiva reinserzione (B).

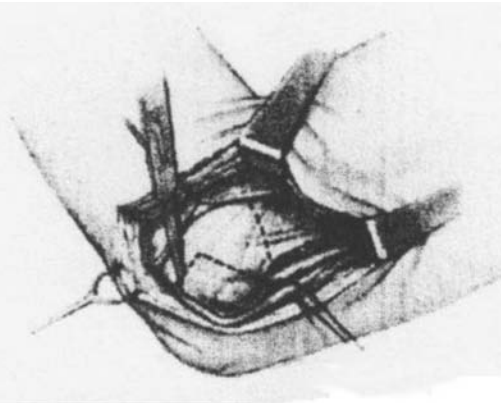

6 • Schema dell'incisione a Z della fascia del flessore comune e del pronatore.

so leggermente flessi per ridurre l'eccessiva tensione, per almeno tre settimane. Questo prolungato periodo di immobilizzazione potrebbe causare un'eccessiva fibrosi con diminuzione dello scorrimento del nervo. Per ovviare a questi due problemi Dellon nel 1980 propose una variante a questa tecnica che chiamò allungamento muscolo-fasciale o a Z, in cui viene eseguita a livello della fascia del flessore comune e del pronatore un'incisione a Z (Figura 6); i lembi devono essere larghi e lunghi almeno 1,5-2 cm per permettere un generoso allungamento della fascia e una sutura efficace e senza tensione e ottenere quindi spazio sufficiente per lo scivolamento del nervo. Al termine dell'intervento, per evitare la completa estensione del gomito, viene applicato un bendaggio molle, che viene rimosso

7 • Il lembo fibro-adiposo suturato a punti staccati a guisa di tensionatore, in caso di lussazione del nervo ulnare.

dopo 7 giorni. Alla fine della seconda settimana il gomito deve raggiungere la massima flesso-estensione.

Come già detto precedentemente, nei casi di lussazione del nervo ulnare, descritta da Blattmann nel 1851, dovuta a lassità del retinacolo del flessore ulnare del polso, ipoplasia dell'epitroclea o rottura del legamento epitrocleo-olecranico e per la cui diagnosi è essenziale un'ecografia dinamica, D'Arienzo e coll. nel 2008 hanno proposto una nuova tecnica chirurgica.

Lussazione abituale del nervo ulnare al gomito: proposta di nuova tecnica chirurgica

L'intervento viene eseguito in anestesia di plesso e con laccio emostatico alla radice dell'arto. Si pratica un'incisione di 8 cm lungo il versante mediale del gomito, si isola il nervo ulnare e lo si riposiziona nella sua doccia; si scolpisce quindi un grosso lembo fibro-adiposo che viene suturato a guisa di tensionatore con punti staccati, ripristinando così il legamento epitrocleo-olecranico (Figura 7).

Si applica un bendaggio elastico funzionale dinamico in lieve flessione del gomito per 2 settimane. Dopo questo periodo vengono concessi gradualmente tutti i movimenti del gomito.

Bibliografia

Asami A, Morisawa K, Tsuruta T. Functional outcome of anterior transposition of the vascularized ulnar nerve for cubital tunnel syndrome. J Hand Surg (Br). 1998; 23(5):613-6.

Bartels RH. Hystory of the surgical treatment of ulnar nerve compression al the elbow. Neurosurgery. 2001 49(2): 391-9.

Bartels RH, Menovsky T, Van Overbeeke JJ. Surgical management of ulnar nerve compression at the elbow: an analysis of the literature. J Neurosurg. 1998; 89(5):722-7.

Bednar MS, Blair SJ, Light TR. Complications of the treatment of cubital tunnel syndrome. Hand Clin. 1994; 10(1):83-92.

Boyer M. Simple decompression did not differ from simple decompression plus anterior transposition of the nerve for cubital tunnel syndrome. J Bone Joint Surg Am. 2006; 88(8):1893.

Bozentka DJ. Cubital tunnel syndrome pathophysiology. Clin Orthop. 1998; (351):90-4.

Britz GW, Haynor DR, Kuntz C. Ulnar nerve entrapment at the elbow: correlation of magnetic resonance imaging, clinical, electrodiagnostic, and intraoperative findings. Neurosurgery. 1996; 38(3):458-65.

Buehler MJ, Thayer DT. The elbow flexion test. A cli-

nical test for the cubital tunnel syndrome. Clin Orthop. 1988; (233):213-6.

Catalano LW, Barron AO. Anterior subcutaneous tran position of the ulnar nerve. Hand Clin. 2007; 23:339-44.

Charles YP, Coulet B, Rouzaud JC *et al*. Comparative clinical outcomes of submuscular and subcutaneous transposition of the ulnar nerve for cubital tunnel syndrome. J Hand Surg Am. 2009; 34(5):866-74.

Charness ME. Unique upper extremity disorders of musicians. In: Millender (ed). Occupational Disorders of the Upper Extremity. Churchill Livingstone, New York, 1992: 227-52.

Cheng CJ, Mackinnon-Patterson B, Beck JL, Mackinnon SE. Scratch collapse test for evaluation of carpal and cubital tunnel syndrome. J Hand Surg (Am). 2008; 33(9):1518-24.

Childress HM. Recurrent ulnar-nerve dislocation at the elbow. Clin Orthop. 1975; (108):168-73.

Chiou HJ, Chou YH, Cheng SP. Cubital tunnel syndrome: diagnosis by high-resolution ultrasonography. J Ultrasound Med. 1998; 17(10):643-8.

Contreras MG, Warner MA, Charboneau WJ. Anatomy of the ulnar nerve at the elbow: potential relationship of acute ulnar neuropathy to gender differences. Clin Anat. 1998; 11(6):372-8.

Curtis BF. Traumatic Ulnar Neuritis: Transplantation of the Nerve. J Nerve Ment Dis. 1898; 25:580.

D'Arienzo M, Galvano N, Ferruzza M, Parlato A. Fratture isolate della diafisi radiale trattamento dinamico con epi block. Riv Chir. Mano. 2008; 45(2):187-8.

Dellon AL. Musculotendinous variations about the medial humeral epicondyle. J Hand Surg (Br). 1986; 11(2):175-81.

Dellon AL. Operative technique for submuscular transposition of the ulnar nerve. Contemp Orthop. 1988; 16:17-24.

Dellon AL. Review of treatment results for ulnar nerve entrapment at the elbow. J Hand Surg (Am). 1989; 14(4):688-700.

Dellon AL. Techniques for successful management of ulnar nerve entrapment at the elbow. Neurosurg Clin N Am. Jan 1991; 2(1):57-73.

Feindel W, Stratford J. The role of the cubital tunnel in tardy ulnar palsy. Can J Surg. 1958; 1(4):287-300.

Folberg CR, Weiss AP, Akelman E. Cubital tunnel syndrome. Part II: Treatment. Orthop Rev.1994; 23(3):233-41.

Gelberman RH, Yamaguchi K, Hollstien SB. Changes in interstitial pressure and cross-sectional area of the cubital tunnel and of the ulnar nerve with flexion of the elbow. An experimental study in human cadavera. J Bone Joint Surg Am. 1998; 80(4):492-501.

Gellman H, Campion DS. Modified in situ decompression of the ulnar nerve at the elbow. Hand Clin. 1996; 12(2):405-10.

Geutjens GG, Langstaff RJ, Smith NJ. Medial epicondylectomy or ulnar-nerve transposition for ulnar neuropathy at the elbow? J Bone Joint Surg Br. 1996; 78(5):777-9.

Glowacki KA, Weiss AP. Anterior intramuscular transposition of the ulnar nerve for cubital tunnel syndrome. J Shoulder Elbow Surg. 1997; 6(2):89-96.

Green JR Jr, Rayan GM. The cubital tunnel: anatomic, histologic, and biomechanical study. J Shoulder Elbow Surg.1999; 8(5):466-70.

Greenwald D, Blum LC 3rd, Adams D *et al*. Effective surgical treatment of cubital tunnel syndrome based on provocative clinical testing without electrodiagnostics. Plast Reconstr Surg. 2006; 117(5):87e-91e.

Heithoff SJ. Cubital tunnel syndrome does not require transposition of the ulnar nerve. J Hand Surg (Am). 1999; 24(5):898-905.

Kaempffe FA, Farbach J. A modified surgical procedure for cubital tunnel syndrome: partial medial epicondylectomy. J Hand Surg (Am). 1998; 23(3):492-9.

Keiner D, Gaab MR, Schroeder HW, Oertel J. Comparison of the long-term results of anterior transposition of the ulnar nerve or simple decompression in the treatment of cubital tunnel syndrome – a prospective study. Acta Neurochir (Wien). 2009; 151(4):311-5.

Khoo D, Carmichael SW, Spinner RJ. Ulnar nerve anatomy and compression. Orthop Clin North Am. 1996; 27(2):317-38.

Kleinman WB. Cubital tunnel syndrome: anterior transposition as a logical approach to complete nerve decompression. J Hand Surg (Am). 1999; 24(5):886-97.

Landi A, Catalano F, Luchetti R. Trattato di Chirurgia della Mano. Verduci Editore, Roma, 2006.

Lundborg G, Dahlin LB. Anatomy, function, and pathophysiology of peripheral nerves and nerve compression. Hand Clin. 1996; 12(2):185-93.

Macadam SA, Gandhi R, Bezuhly M, Lefaivre KA.

Simple decompression versus anterior subcutaneous and submuscular transposition of the ulnar nerve for cubital tunnel syndrome: a meta-analysis. J Hand Surg (Am). 2008; 33(8):1314.

Masear VR, Meyer RD, Pichora DR. Surgical anatomy of the medial antebrachial cutaneous nerve. J Hand Surg (Am). 1989; 14(2 Pt 1):267-71.

Nouhan R, Kleinert JM. Ulnar nerve decompression by transposing the nerve and Z-lengthening the flexor-pronator mass: clinical outcome. J Hand Surg (Am). 1997; 22(1):127-31.

Novak CB, Lee GW, Mackinnon SE, Lay L. Provocative testing for cubital tunnel sindrome. J Hand Surg (Am). 1994; 19(5):817-20.

Novak CB, Mackinnon SE. Selection of Operative Procedures for Cubital Tunnel Syndrome. Hand (NY). 2008; 19.

Ochi K, Horiuchi Y, Tanabe A *et al*. Comparison of shoulder internal rotation test with the elbow flexion test in the diagnosis of cubital tunnel syndrome. J Hand Surg Am. 2011; 36(5):782-7.

O'Driscoll SW, Horii E, Carmichael SW. The cubital tunnel and ulnar neuropathy. J Bone Joint Surg (Br). 1991; 73(4):613-7.

Osterman AL, Spiess AM. Medial epicondylectomy. Hand Clin. 2007; 23, 329-37.

Pechan J, Julis I. The pressure measurement in the ulnar nerve. A contribution to the pathophysiology of the cubital tunnel syndrome. J Biomech. 1975; 8(1):75-9.

Posner MA. Compressive ulnar neuropathies at the elbow: I. Etiology and diagnosis. J Am Acad Orthop Surg. 1998; 6(5):282-8.

Posner MA. Compressive ulnar neuropathies at the elbow: II. treatment. J Am Acad Orthop Surg. 1998; 6(5):289-97.

Rayan GM, Jensen C, Duke J. Elbow flexion test in the normal population. J Hand Surg (Am). 1992; 17(1):86-9.

Sigueira MG, Martins RS. The controversial Arcade of Struthers. Surg Neurol. Nov 2005; 64:17-20.

Spinner M, Kaplan EB. The relationship of the ulnar nerve to the medial intermuscular septum in the arm and its clinical significance. Hand. 1976; 8(3):239-42.

Spinner M. Nerve decompression. In: The Elbow. Raven Press, New York, 1994: 183-206.

Steiner HH, von Haken MS, Steiner-Milz HG. Entrapment neuropathy at the cubital tunnel: simple decompression is the method of choice. Acta Neurochir (Wien). 1996; 138(3):308-13.

Sunderland S. Nerves and nerve injuries. 2nd ed. Churchhill Livingston, New York, 1987: 728-74.

Szabo RM. Entrapment and compression neuropathies. In: Green D, Hotchkiss R, Pederson W (eds). Green's Operative Hand Surgery. Vol 2. Churchill Livingston, New York, 1999: 1422-9.

Waugh RP, Zlotolow DA. In situ decompression of the ulnar nerve at the cubital tunnel. Hand Clin. 2007; 23:319-27.

Weirich SD, Gelberman RH, Best SA. Rehabilitation after subcutaneous transposition of the ulnar nerve: immediate versus delayed mobilization. J Shoulder Elbow Surg. 1998; 7(3):244-9.

Wilgis EF, Murphy R. The significance of longitudinal excursion in peripheral nerves. Hand Clin. Nov 1986; 2(4):761-6.

Williams EH, Dellon AL. Anterior submuscular Transposition. Hand Clin. 2007; 23:345-58.

Yamaguchi K, Sweet FA, Bindra R. The extraneural and intraneural arterial anatomy of the ulnar nerve at the elbow. J Shoulder Elbow Surg. 1999; 8(1):17-21.

Yamaguchi K, Sweet FA, Bindra R. The extraosseous and intraosseous arterial anatomy of the adult elbow. J Bone Joint Surg Am.1997;7 9(11):1653-62.

Zlowodzki M, Can S, Bancari M *et al*. Anterior transposition versus simple decompression for the treatment of cubital tunnel syndrome: a meta-analysis of randomized controlled trias. J Bone and Joint Surg Am. 2007; 89(12):2591-8.

3.2

APPROCCIO ENDOSCOPICO ALLE SINDROMI CANALICOLARI DEL NERVO ULNARE AL GOMITO

Loris Pegoli, Paola Bortot, Giorgio Pajardi

Il nervo ulnare è un nervo misto che nasce dal tronco secondario mediale del plesso brachiale e riceve alcune fibre dall'ottava radice cervicale e dalla prima radice toracica. Come frequenza, secondo solo al nervo mediano, è il tronco nervoso che più frequentemente va incontro a patologia compressiva nervosa.

Il nervo ulnare presenta tre punti di compressione relativamente comuni che sono, nell'ordine di frequenza: compressione al gomito (canale cubitale o compressione alla doccia epitrocleo-olecranica) (1,2), al polso (canale di Guyon) e nel palmo della mano (unicamente motoria).

La compressione del nervo determina uno schiacciamento dell'epinervio e del perinervio, strutture contenenti i vasa nervorum ovvero i vasi preposti al nutrimento del nervo e l'espressione fisiopatologica di tale compressione su base ischemica è rappresentata da una sofferenza che può condurre progressivamente a completa paralisi con deficit di funzionalità del nervo distalmente alla sede di compressione.

Tra le tre sedi sopra menzionate di possibile compressione del nervo ulnare, la doccia epitrocleo-olecranica è in assoluto la più frequente (tra le compressioni nervose dell'arto superiore si può definire la seconda in frequenza rispetto alla sindrome del tunnel carpale). Tale condizione dà luogo a una sindrome nota come "sindrome del canale cubitale" o "compressione del nervo ulnare al gomito".

Clinicamente si presenta con parestesie al IV e V dito, debolezza nella presa, ridotta abilità della mano associate o meno a disturbi irradiati al gomito soprattutto alla regione epitrocleare. La storia personale del paziente mette generalmente in evidenza attività quotidiane, ludiche o sportive che implicano una posizione in flessione prolungata del gomito. Altrettanto spesso vengono riferiti episodi di remissione dei sintomi associate a un periodo di sospensione di alcune specifiche attività.

L'esame clinico di tale patologia mira a escludere le meno frequenti compressioni nervose più prossimali o più distali.

Una compressione del plesso brachiale allo stretto toracico, poiché generalmente coinvolge prevalentemente le radici inferiori, può mimare una compressione del nervo ulnare al gomito. Il paziente in questo caso riferisce parestesia anche nel territorio mediale del braccio e dell'avambraccio, associato a dolore toracico laterale o posteriore. Sono quindi consigliate, al fine di una corretta diagnosi differenziale, manovre quali il test di Roos o il test di Wright, che risulteranno positivi in caso di compressione prossimale al gomito.

L'esame clinico specifico mira inoltre a evidenziare l'escursione articolare del gomito, l'eventuale presenza di una borsite olecranica, che potrebbe portare infiammazione al gomito ed essere responsabile di una compressione diretta, o la presenza di sublussazione del nervo, nota come sindrome di Childress, condizione rara ma possibile.

Il test di Tinel, ossia la percussione del nervo in corrispondenza della sua regione di superficializzazione alla doccia epitrocleo-olecranica, potrebbe non essere completamente attendibile; si considera positivo solo se produce parestesie nel territorio del nervo ulnare, e non se produce semplice fastidio, reazione molto comune anche nei pazienti sani.

Per quanto riguarda l'aspetto della mano, in casi di compressione grave sarà possibile vedere una ipotrofia della muscolatura intrinseca (fatta eccezione per la muscolatura tenare), con aspetto di mano "scavata e magra". I muscoli interessati sono tutti gli interossei e i lombricali di IV e V dito, la muscolatura ipotenare e l'adduttore del pollice (Figura 1). In casi gravi compare il segno di Wartemberg (abduzione del V dito) dato dalla riduzione della funzione dei muscoli intrinseci con funzione adduttoria. In condizioni estremamente gravi si evidenzia l'iperestensione delle articolazioni metacarpo-falangee (MF) di IV e V dito e flessione delle articolazioni interfalangee (IF), condizione nota come *griffe ulnare*. Tale quadro clinico è generato dall'assenza di funzione della muscolatura intrinseca che generalmente stabilizza le MF in flessione e le IF in estensione (tale condizione è preminente nelle paralisi basse dell'ulnare, quando ad un ipofunzionamento degli intrinseci è associato un corretto funzionamento dei flessori profondi per il IV e V dito).

Per quello che riguarda la muscolatura quindi si deve valutare il trofismo e la forza muscolare; generalmente una compressione marcata mostrerà un'ipotrofia evidente della muscolatura intrinseca della mano, associata a paralisi motoria di differente grado, mentre una compressione meno significativa evidenzierà, rispetto alla mano sana, solo un'ipostenia muscolare.

Sono stati descritti molteplici test per evidenziare il deficit di funzione di uno specifico muscolo, uno di questi è rappresentato dal test di Froment: alla richiesta di adduzione del pollice all'indice il paziente, non avendo una valida adduzione, risponde con una flessione compensatoria del flessore lungo di pollice. Un altro test prevede la richiesta al paziente di "incrociare" le dita, funzione eseguita normalmente dalla muscolatura intrinseca.

Per ciò che concerne la sensibilità, si paleserà ridotta nel territorio d'innervazione del nervo ulnare, quindi sul lato ulnare del IV dito e sul V dito, sia dorsalmente sia volarmente (a differenza di una paralisi al canale di Guyon, dove la sensibilità è conservata sul dorso).

Una volta eseguita la diagnosi, è possibile, salvo casi di compressione molto grave o compressione legata a una neoformazione o a una irregolarità ossea, eseguire in prima istanza un trattamento conservativo che, nella maggioranza dei casi, risulta sufficiente a migliorare la sintomatologia dolorosa e parestesica.

1 • Ipotrofia muscolare in sofferenza avanzata del nervo ulnare.

L'utilizzo di un tutore dedicato è una soluzione che permette di ridurre la componente articolare di costrizione, lasciando il nervo più libero e decompresso nel tempo in cui il tutore viene indossato.

È di fondamentale importanza associare a questo "supporto statico" un percorso di terapia occupazionale finalizzato alla correzione di posture e atteggiamenti assunti routinariamente dal paziente per limitare il perpetuarsi di posizioni scorrette che alimentino o che peggiorino il grado di compressione. Il trattamento conservativo viene solitamente consigliato in caso di compressione nervosa non severa o per quei pazienti ove la compressione non causi una sintomatologia importante. Questo trattamento è altresì indicato in pazienti in attesa di intervento chirurgico che lamentino forti parestesie e dolore. Il trattamento, la cui efficacia viene valutata dopo almeno 3 mesi, prevede l'utilizzo di un tutore notturno volare brachiale con flessione di gomito pari a 40-50 gradi e polso libero. In tale posizione è stata evidenziata la minore tensione endo- ed extra-neurale del nervo nel punto del suo passaggio alla doccia epitrocleo-olecranica.

In caso di marcata ipotrofia e ipostenia della muscolatura intrinseca della mano l'utilizzo di un

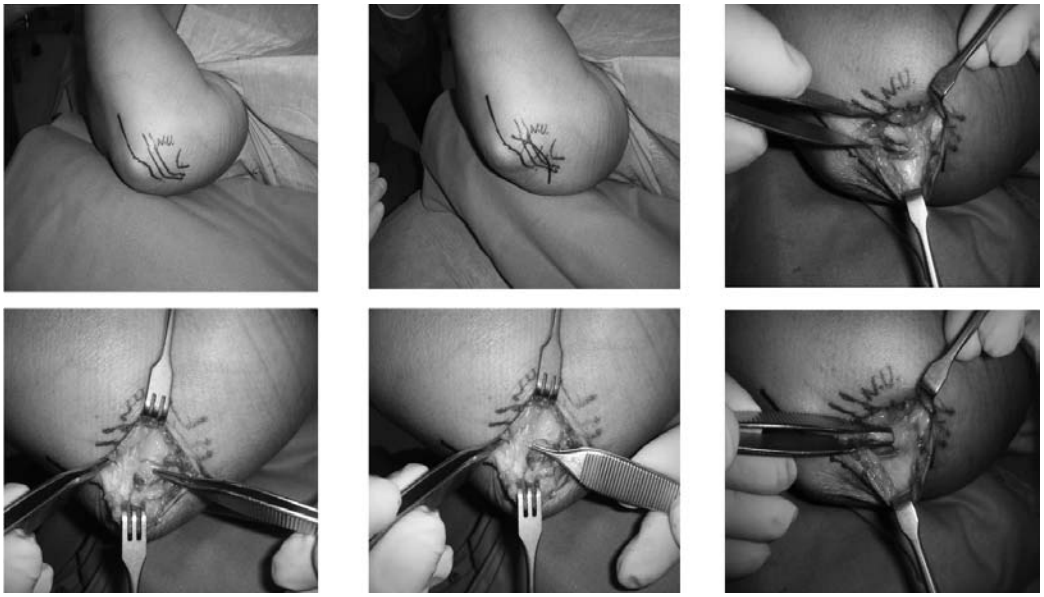

2 • Decompressione del nervo ulnare al gomito con tecnica tradizionale.

tutore diurno funzionale (che mantenga le articolazioni metacarpo-falangee flesse) può aiutare a incentivare l'estensione delle articolazioni interfalangee nelle attività quotidiane.
Oltre al tutore, sempre nei casi di particolare sofferenza nervosa, può trovare indicazione l'utilizzo di elettrostimolazione con corrente esponenziale per muscolatura denervata. Tale stimolazione può essere eseguita dal paziente stesso e va ripetuta per almeno 3 volte al giorno.
La terapia occupazionale vede come principali indicazioni ergonomiche l'astensione dal prolungato atteggiamento in flessione del gomito e sua compressione dorsale, l'astensione dal sovraccarico della muscolatura flessoria di dita lunghe e polso e da reiterati movimenti di flesso-estensione dell'articolazione radio-ulnare prossimale.
Nei casi di compressione molto grave o protratta nel tempo, con iniziali segni di paralisi muscolare e denervazione, o qualora il trattamento conservativo non permetta un significativo miglioramento del quadro clinico, si opta per il trattamento chirurgico di decompressione del nervo ulnare alla doccia epitrocleo-olecranica.
La decompressione può essere eseguita con tecnica tradizionale o con tecnica endoscopica.

Tecnica tradizionale

La *tecnica tradizionale*, "a cielo aperto" (3,4), prevede un'incisione curvilinea di circa 6 cm centrata sulla doccia epitrocleo-olecranica, facilmente reperibile con una palpazione dell'olecrano e dell'epitroclea (Figura 2).

Tecnica endoscopica

La *tecnica endoscopica*, introdotta da Tsai nel 1995 (6), ha il vantaggio di permettere, tramite un accesso di circa 2 cm, di eseguire una decompressione molto prossimale e molto distale potendo quindi esplorare tutte le possibili sedi di compressione nervosa.
L'intervento viene condotto, analogamente all'intervento con tecnica tradizionale, in anestesia plessica e con pneumoischemia. Si esegue un'incisione in corrispondenza della doccia epitrocleo-olecranica (Figura 3) e si identifica il nervo. In seguito un apposito scollatore collegato a un'ottica consente la visualizzazione diretta del nervo e con una forbice si esegue la sua liberazione e decompressione (Figura 4).
Tale procedura offre il vantaggio di una più diretta visualizzazione del nervo per un tratto più ampio (generalmente si arriva ad avere un'espo-

3 • Disegno pre-operatorio con i margini ossei del tunnel cubitale e l'incisione cutanea.

4 • Visione endoscopica del nervo ulnare al gomito.

sizione di 7 cm prossimali e 7 cm distali) a fronte di una piccola cicatrice cutanea. Quest'ultima caratteristica, oltre a rappresentare indiscutibili vantaggi estetici, garantisce anche un minore effetto di neurodesi del nervo liberato alla cute cicatriziale sovrastante. Inoltre il nervo tramite questa procedura viene unicamente liberato e non devascolarizzato, né dislocato dalla sua normale sede.

In seguito a intervento di decompressione la fisioterapia è utile al fine di ottimizzare i risultati dell'intervento chirurgico, consentendo un recupero della funzionalità nel minor tempo possibile. Gli strumenti a disposizione e il numero delle sedute varia in relazione alla risposta del paziente alla terapia e in relazione al deficit residuo (7). La prima seduta di fisioterapia viene eseguita nell'immediato post-operatorio e le successive alla rimozione della medicazione a ferite cutanee risolte, per monitorare l'evoluzione nel tempo.

Ulteriori fisioterapie vengono pianificate prima della medicazione in caso di risposta non positiva al trattamento fisioterapico. Non è previsto l'utilizzo di alcun tutore statico di posizione nel post-operatorio.

Bibliografia

1. Campbell WW, Pridgeon RM, Sahni SK. Entrapment neuropathy of the ulnar nerve at its point of exit from the flexor carpi ulnaris muscle. Muscle Nerve. 1988; 11:467-70.
2. Manske PR, Johnston R, Pruit D, Strecker WB. Ulnar nerve decompression at the cubital tunnel. Clin Orthop Rel res. 1992; 274:231-7.
3. Steiner HH, von Haken S, Steiner-Milz HG. Entrapment neuropathy at the cubital tunnel: simple decompression is the method of choice. Acta Neurochir (Wien). 1996; 138:308-13.
4. Amadio PC. Anatomical Basis for a technique of ulnar nerve transposition. Surg Radiol Anat. 1986; 8: 155-61.
5. Rayan GM. Recurrent anterior dislocation of the ulnar nerve at the cubital tunnel. Plast Reconstr Surg. 1990; 86:773-5.
6. Tsai T, Bonczar M, Tsuruta T, Ahmed Syed S. A new operative technique: cubital tunnel decompression with endoscopic assistance. Hand Clin. 1995 11:71-9.
7. Dellon AL. Review of treatment results for ulnar nerve compression at the elbow. J Hand Surg. 1989; 14:668-700.

3.3

"RECIDIVE" DELLA SINDROME DEL TUNNEL CUBITALE E LORO TRATTAMENTO

Adolfo Vigasio, Ignazio Marcoccio

Le neuropatie dell'ulnare al gomito rappresentano la seconda causa più frequente di compressione nervosa dell'arto superiore (1) le cui sedi possono localizzarsi in cinque regioni diverse (2), che iniziando dalla più prossimale e procedendo progressivamente in senso distale, sono:

1. l'arcata di Struthers;
2. la regione prossimale all'epitroclea;
3. la doccia epitrocleo-olecranica;
4. l'arcata fibrosa che unisce il capo omerale e quello ulnare del muscolo flessore ulnare del carpo (FUC), più nota come legamento arcuato (o arcata) di Osborne;
5. il setto fibroso verticale che nasce dall'ulna e che separa il nervo ulnare e il contingente ulnare del muscolo FUC dalla massa dei muscoli pronatori-flessori innervati dal mediano (3) (Figura 1A, B).

La doccia epitrocleo-olecranica e il legamento di Osborne rappresentano la sede di compressione di gran lunga più frequente. A livello epitrocleo-olecranico si può realizzare inoltre una ulteriore forma di sofferenza nervosa rappresentata dalla instabilità del nervo che, per una lassità o assenza del suo apparato legamentoso di stabilizzazione (4,5), si disloca anteriormente durante i movimenti di flessione del gomito raggiungendo nel caso della cosiddetta *sublussazione nervosa abituale* l'apice dell'epicondilo per scavalcarlo del tutto nei casi della *lussazione nervosa abituale*, innescando in molti casi una sintomatologia neuropatica cronica (6) a causa sia del movimento di va e vieni al di sopra dell'epitroclea sia dell'accentuazione dell'inginocchiamento fisiologico che il nervo dislocato subisce a livello dell'arcata di Osborne durante la flessione del gomito. Tra le numerose procedure chirurgiche consigliate in questa neuropatia, le più frequenti sono le decompressioni *in situ* (7), la epicondilectomia mediale (8), la trasposizione sottocutanea (9), le trasposizioni intramuscolare (10) e submuscolare (11); ma, come già si può evincere dalla lettura della prima descrizione di questa neuropatia fatta nel 1878 da Panas (12) che ne definiva problematico il trattamento chirurgico, l'intervento non infrequentemente ottiene risultati scadenti se non peggiorativi. Un'indagine recente della American Association of Hand Surgery rilevava che ben il 61% dei chirurgi della mano di questa associazione riferiva risultati molto meno buoni nella chirurgia delle compressioni dell'ulnare al gomito rispetto a quelli del mediano al polso, con solo il 44% di risultati molto soddisfacenti se confrontati contro l'88% dei risultati della sindrome del tunnel carpale (13). Il cattivo risultato è possibile con qualsiasi metodica (14-16) e può essere definito insuccesso chirurgico nel caso che la procedura non ottenga un miglioramento nemmeno temporaneo dei sintomi pre-operatori o recidiva nel caso che il paziente presenti una ricomparsa dei sintomi dopo un certo periodo migliorativo (17). In una gran parte dei casi di cattivo risultato, può essere indicato l'intervento di revisione chirurgica, anche se pochi sono gli articoli della letteratura relativi alla chirurgia di revisione di queste neuropatie (15). I cattivi risultati dell'intervento primario sono in parte condizionati da elementi multifattoriali di tipo pre-operatorio come una diagnosi scorretta (16), un'evoluta neuropatia con danno neurologico avanzato e atrofie muscolari (18), coesistenti patologie come la *double crush syndrome* (16), radicolopa-

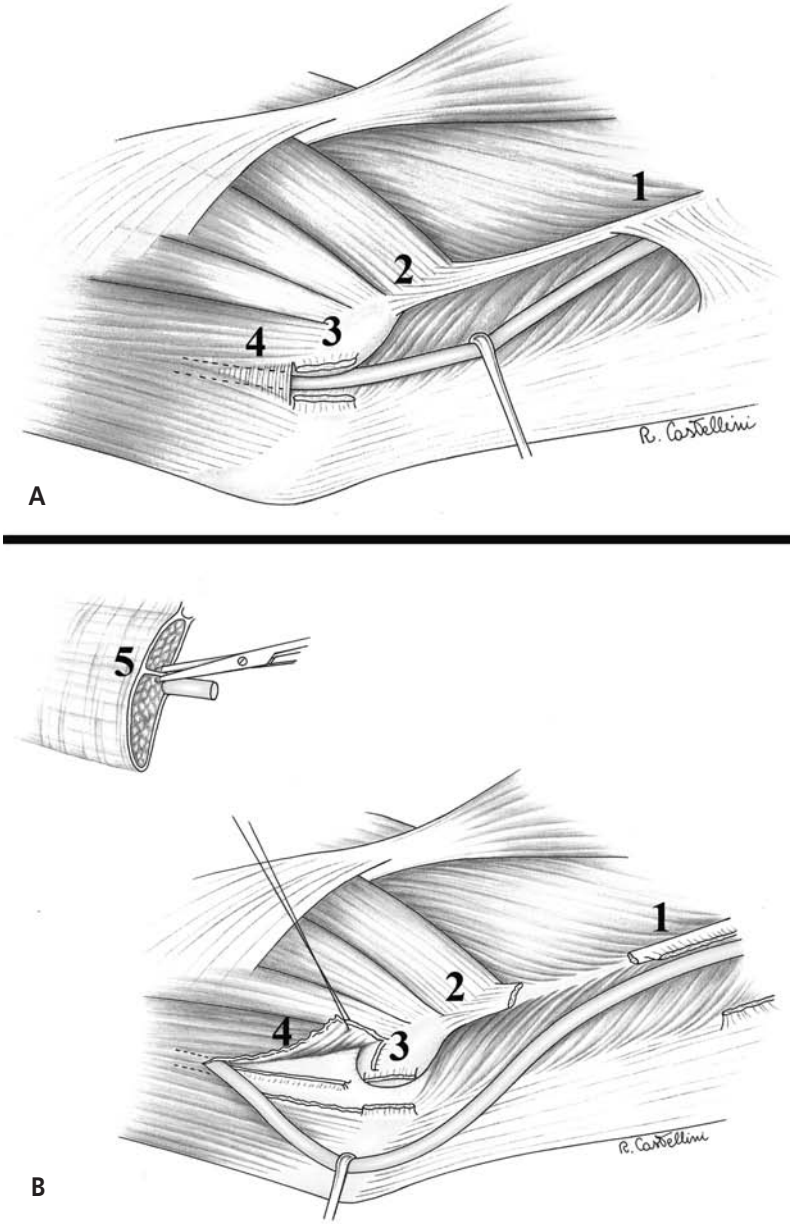

1 • Sono indicate le cinque zone di potenziale compressione del nervo ulnare al gomito.
(A) 1. L'arcata di Struthers; 2. La regione prossimale dell'epitroclea; 3. La doccia epitrocleo- olecranica; 4. L'arcata fibrosa che unisce il capo omerale e quello ulnare del muscolo Flessore Ulnare del Carpo, più nota come arcata o legamento di Osborne. (B) Il disegno principale mostra, al punto 4 la situazione anatomica dopo l'apertura dell'arcata di Osborne e l'apertura del setto (punto 5). Ai punti 1, 2 e 3 si vedono le altre zone decompresse.
L'inserto mostra invece il setto verticale (punto 5) tra il capo ulnare del FUC innervato dall'ulnare e il gruppo di muscoli flessori-pronatori innervati dal mediano. Prima della trasposizione del nervo ulnare il setto deve essere estesamente aperto.

tie cervicali (19), sindromi dell'egresso toracico (20) o sindromi dell'ulnare al polso, patologie endocrine tra cui primeggiano diabete mellito e disordini tiroidei, polineuropatie soprattutto se

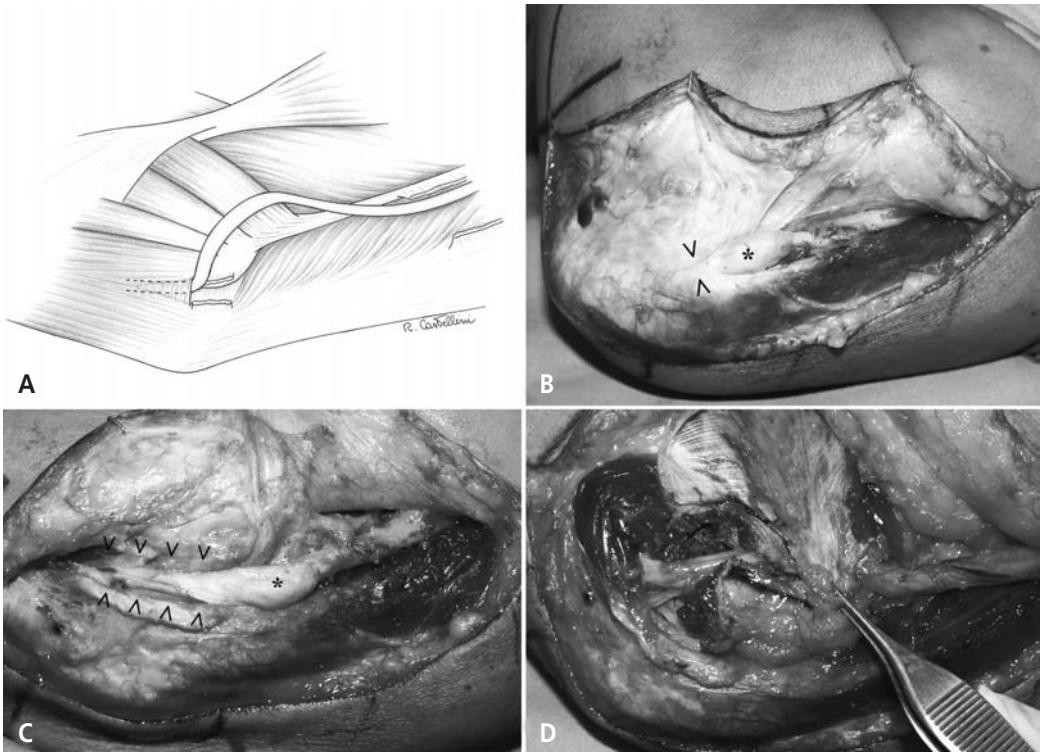

2 • (A) Inginocchiamento del nervo quando viene trasposto anteriormente senza una decompressione adeguata (in questo caso non è stata aperta l'arcata di Osborne né il setto verticale). Vedi testo. (B) Caso clinico: esiti di doppio intervento di decompressione semplice. Il nervo risulta sublussato anteriormente, con un rigonfiamento pseudoneuromatoso (*) prossimalmente rispetto alla zona di compressione all'arcata di Osborne (zona 4) che non è stata aperta nei precedenti interventi (> <). (C) Dopo la decompressione delle zone 4 e 5 (<) e la neurolisi esterna, il nervo (*) può ora essere trasposto. (D) Riposizionamento submuscolare prima della sutura muscolo-tendinea a zeta.

associate ad atrofie muscolari o scadimento della sensibilità (13) che possono, "mimando" in certi casi una sindrome dell'ulnare al gomito, non permettere di capire bene il ruolo della neuropatia ulnare nella globalità della sintomatologia accusata dal paziente. Cause d'insuccesso sono spesso le scorrette indicazioni chirurgiche come, per fare un esempio classico, la decompressione al posto del trattamento dell'instabilità nel caso di un nervo instabile.

Le cause più frequenti di cattivo risultato sono però quelle legate a errori o omissioni di tecnica, i più frequenti dei quali sono rappresentati da decompressioni nervose inadeguate, comparsa post-operatoria di compressioni in sedi diverse da quelle originali, sublussazioni o lussazioni del nervo sottoposto erroneamente a decompressione senza trasposizione, rilussazioni posteriori del nervo trasposto superficialmente a causa del cedimento del suo ancoraggio anteriore, fibrosi perineurali, lesioni accidentali di uno o più nervi sensitivi locoregionali o del nervo ulnare o di qualcuna delle sue branche collaterali motrici, instabilità articolari del gomito da lesioni legamentose iatrogene o la sua rigidità in flessione. Esaminiamo nel dettaglio queste categorie eziologiche.

La decompressione nervosa inadeguata può verificarsi, secondo qualche autore, soprattutto quando l'esplorazione viene limitata a una sola sede di compressione senza valutazione delle altre (15). L'argomento è un po' controverso, perché in realtà è ampiamente documentato dalla letteratura che nella chirurgia primaria dell'ulnare le esplorazioni estese di tutte le possibili sedi di compressione rilevano in genere un unico set-

tore patologico (2). In considerazione di questi dati spetta al chirurgo la decisione se procedere alla contemporanea esplorazione di tutte le potenziali sedi di compressione (che peraltro non comporterebbe una dissezione eccessivamente ampia, dal momento che esse si localizzano in un tratto della regione del gomito non superiore a una decina di centimetri) o iniziare con la decompressione e l'esplorazione nervosa nella sede più probabile di compressione cioè alla doccia epitrocleo-olecranica e all'arcata fibrosa di Osborne, allargando l'esplorazione, nel caso che non siano state rilevate alterazioni evidenti nei settori esplorati, alle meno probabili e rimanenti potenziali sedi di compressione (15). Una nuova sede di compressione si può realizzare in qualunque tipo di trasposizione anteriore quando il nervo non è stato estesamente decompresso prima della trasposizione. È in questo caso che entrano maggiormente in inusuale nervosa poste prossimalmente e distalmente alla doccia retroepitrocleare e al legamento di Osborne. Infatti, con ogni tipo di riposizionamento nervoso anteriore, qualunque sia la metodica utilizzata, viene imposto al nervo un nuovo tragitto che, per essere tollerato, deve offrirgli un decorso "morbido" senza compressioni (come può avvenire prossimalmente a livello del setto intermuscolare mediale o dell'arcata di Struthers) o bruschi inginocchiamenti o *kinking* (come può avvenire distalmente al setto tra il capo ulnare del FUC e il gruppo flessori-pronatori) (13,14,16,21) pena la certezza o quasi di un insuccesso. Per questo motivo nelle trasposizioni è indispensabile eseguire un esteso scollamento nervoso che, dopo aver aperto il canale cubitale e l'arcata di Osborne, deve rimuovere sempre il setto intermuscolare mediale, aprendo contemporaneamente anche l'arcata di Struthers o il setto verticale tra il capo ulnare del FUC e i flessori-pronatori d'innervazione del mediano. Utile al termine di questa procedura il suggerimento di esplorare con un dito il nervo sia prossimalmente che distalmente per escludere con sicurezza nuove compressioni (13).
La sublussazione o la lussazione del nervo è la conseguenza di un'omissione tecnica che in genere avviene al termine degli interventi di decompressione semplice, consistente nell'omessa valutazione della stabilità del nervo decompresso attraverso il test del gomito (vedi capitolo precedente). Il nervo instabile durante la flessione fuoriesce dal suo canale naturale in parte o completamente. Secondo la letteratura (22) ben il 50% dei casi d'insuccesso di una decompressione semplice è dovuto a questo tipo di fenomeno, per evitare il quale basterebbe fare seguire dopo la decompressione e la conferma peroperatoria della instabilità del nervo il trattamento con varie tecniche della instabilità (vedi capitolo precedente). Una delle tecniche più utilizzate in questi casi è la trasposizione nervosa anteriore. A questo proposito è utile ricordare che un esteso scollamento eseguito correttamente con metodica atraumatica non determina danni al nervo come ancor oggi alcuni chirurghi ritengono, rifiutando aprioristicamente (13,23) e quasi "demonizzando" le tecniche di trasposizione secondo il superato preconcetto che "devascolarizzano" il nervo con cattivi risultati. In realtà è dimostrato sperimentalmente che un corretto scollamento con mobilizzazione nervosa per un'estensione per un tratto da 10 a 15 cm non altera nell'uomo la vascolarizzazione dell'ulnare al gomito (15,38) con buona pace di coloro che negano l'indicazione all'utilizzo della trasposizione perfino in quelle patologie come le instabilità del nervo ulnare al gomito dove questa metodica viene considerata una delle opzioni più efficaci.
La lussazione posteriore del nervo trasposto si verifica solo nelle trasposizioni superficiali e consegue a una mancata tenuta dell'ancoraggio (14) con "recessione" del nervo il quale tende a ritornare indietro verso il canale cubitale senza riuscire a rientrare nella sua sede naturale, fermandosi invece in una sede intermedia tra la nuova sede anteriore e quella vecchia posteriore. Nel corso del tempo il nervo si assesta ancorandosi preferibilmente (3) a livello delle parti molli soprastanti l'epitroclea con un processo aderenziale di "neurodesi".
La fibrosi perineurale può dipendere da una qualche predisposizione del paziente senza necessariamente conseguire in tal caso a uno specifico errore chirurgico anche se, quando la fibrosi è molto sviluppata, può conseguire a una decompressione nervosa inadeguata o a un cattivo po-

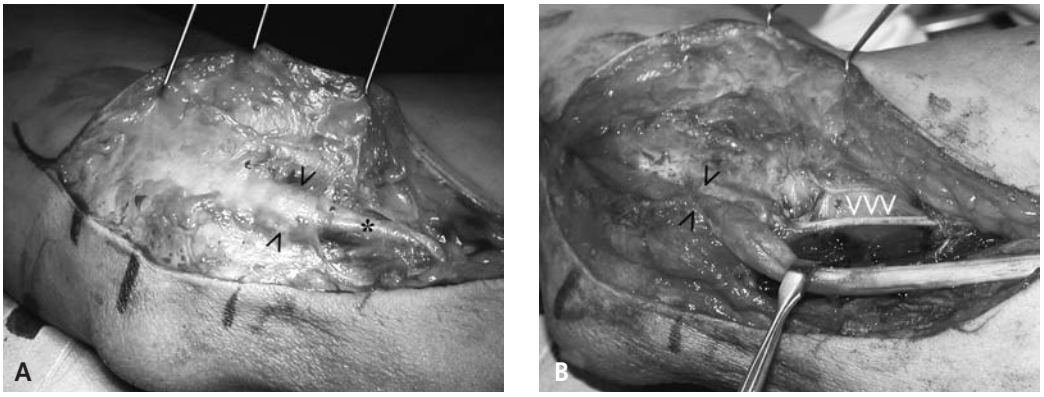

3 • Caso clinico di duplice intervento di decompressione prima e di trasposizione superficiale poi.
(A) Il nervo (*) è preda di un'importante fibrosi (> <) con un aspetto rigonfio e duro al tatto.
(B) Dopo la bonifica della fibrosi e la neurolisi esterna si può notare che all'epoca della trasposizione il setto intermuscolare non è stato escisso (frecce bianche) e non è stato aperto il setto profondo distale in zona 5 (frecce nere).

sizionamento del nervo in caso di trasposizione anteriore (14). La fibrosi si può realizzare indipendentemente dal tipo di metodica utilizzata e determina una impossibilità del nervo ad avere una normale escursione durante i movimenti del gomito. Nelle decompressioni, la fibrosi si realizza con aderenze del nervo alla doccia epitrocleo-olecranica o con la richiusura cicatriziale del legamento di Osborne. Nelle trasposizioni, la fibrosi perineurale può conseguire in tutti i tipi di metodica e si localizza preferibilmente nel settore in cui errori di tecnica abbiano creato nuove compressioni o inginocchiamenti nervosi. Nel caso particolare delle trasposizioni superficiali, una sede preferenziale di fibrosi è la regione delle parti molli anteriori del gomito e l'epitroclea. Il fatto che la trasposizione superficiale sia nella letteratura la metodica con le maggiori percentuali d'insuccesso suggerisce il sospetto che questa tecnica abbia anche qualche limite intrinseco che potrebbe consistere, come suggerisce qualche autore (13,15), nell'alloggiare il nervo in un territorio relativamente ipovascolare e meno protetto dai traumatismi.

Una delle lesioni più frequenti è quella dei nervi sottocutanei antibrachiali con insorgenza di neuromi dolorosi. Questi nervi sensitivi sono rappresentati dai rami posteriori del nervo cutaneo mediale dell'avambraccio e si incontrano quasi sempre nelle esplorazioni dell'ulnare al gomito dove sono presenti con sede e numero variabile da 1 a 3. Nella maggior parte dei casi essi sono in numero di due e incrociano il nervo ulnare in sede sottocutanea sia prossimalmente all'epicondilo nel 61% dei casi (in media a circa 1,8 cm di distanza dall'epicondilo), sia distalmente nel 100% dei casi (in media a circa 3,1 cm) (24,13). Una lesione accidentale di uno di questi nervi, tutt'altro che infrequente vista l'estrema difficoltà di identificarli chirurgicamente nel contesto delle parti molli, come conferma la citazione di ben 55 casi di lesione nervosa in una casistica di 100 reinterventi di revisione (13), può determinare l'insorgenza di uno o più neuromi responsabili di iperestesia o iperalgesia nella regione mediale del gomito, che può talora vanificare il buon risultato di una decompressione nervosa. In alcune casistiche la lesione di questi nervi arriva fino al 90% degli interventi (25,26).

La lesione del nervo ulnare è decisamente improbabile mentre quella di uno o più fascicoli motori diretti al flessore ulnare del carpo è frequente perché nella trasposizione è necessario scollare estesamente il nervo ulnare. Questo scollamento impone l'identificazione e l'isolamento delicato, preferibilmente con l'uso di strumenti d'ingrandimento, di questi rami collaterali motori che talora vengono inavvertitamente sezionati, forse perché scambiati con i costanti piccoli nervi articolari che vanno necessariamente sacrificati (27).

L'instabilità mediale del gomito è un'evenienza molto rara e viene provocata dalla lesione ac-

cidentale del legamento collaterale ulnare del gomito, soprattutto nelle metodiche di epicondilectomia mediale, anche se queste lesioni sono descritte anche in certi casi di trasposizione profonda in cui con scriteriata aggressività la dissezione viene approfondita in modo inaccettabile (28). Nell'eseguire una delle metodiche su citate, soprattutto durante una tenomiotomia degli epitrocleari per una trasposizione submuscolare bisogna ricordare che il legamento collaterale ulnare giace direttamente sotto l'origine della massa dei flessori-pronatori e origina secondo gli studi di O'Driscoll (28) esclusivamente dall'epicondilo mediale senza avere assolutamente inserzioni sul condilo. In caso di lesione importante legamentosa con instabilità sintomatica il gomito presenta cedimenti dolorosi durante le sollecitazioni meccaniche, soprattutto in stress radiale, con la necessità, dopo la indispensabile conferma strumentale con risonanza magnetica, di una ricostruzione chirurgica delle strutture legamentose.

La rigidità del gomito è solitamente una contrattura in flessione, conseguente soprattutto a una prolungata immobilizzazione o a una inadeguata chinesiterapia post-operatoria, anche se essa può anche conseguire a eccessiva fibrosi cicatriziale delle parti molli. Il deficit di estensione varia in genere tra i 5° e i 30° (1,29,30). La rigidità consegue in genere agli interventi di trasposizione profonda complicandone il decoroso post-operatorio in media nel 5-10% dei casi (14,15,31) e dipende per lo più dalla immobilizzazione per qualche settimana, adottata in questa metodica nel timore che una precoce mobilizzazione possa produrre un cedimento muscolo-tendineo. La rigidità raramente si verifica dopo le altre metodiche dove l'immobilizzazione post-operatoria non supera in genere i 7-10 giorni. Nella nostra esperienza anche dopo una trasposizione profonda primaria è possibile iniziare precocemente una mobilizzazione passiva rimuovendo temporaneamente, il tutore già dopo 3 giorni per 1-2 ore circa ogni giorno, e attuando progressivamente manovre di flesso-estensione del gomito senza prono-supinazione. Le prove passive di flesso-estensione che eseguiamo di routine peroperatoriamente dopo la tenorrafia, dimostrano che questo tipo di movimento non sollecita minimamente la regione della sutura degli epitrocleari. Alla rimozione definitiva dell'ortesi dopo circa venti giorni il gomito è in genere già discretamente mobile e questo è di grande aiuto, unitamente alla prosecuzione della riabilitazione assistita, nello scongiurare rigidità articolari o fibrosi perineurali. In caso di una rigidità persistente, soprattutto quando diagnosticata precocemente, in genere bisogna attuare una chinesiterapia un po' "energica" preferibilmente affidando il paziente a un terapista esperto. Un'opportuna riabilitazione con il supporto di un'adeguata terapia medica analgesica risolve in genere la rigidità. Solo rigidità stabilizzate severe e funzionalmente rilevanti possono giustificare a nostro parere un intervento di artrolisi, preferibilmente a cielo aperto onde poter rilevare *de visu* la posizione del nervo ulnare, soprattutto nei casi in cui esso sia stato precedentemente trasposto.

Valutazione clinica

In genere dopo aver raccolto la storia clinica del paziente, con il dettaglio del tipo di sintomatologia soggettiva, l'esame obiettivo deve verificare innanzitutto l'assenza di patologie neurologiche periferiche negli altri distretti dell'arto e al collo. La valutazione clinica si sposta poi a livello del gomito palpando il nervo ulnare lungo il suo decorso, valutando se la sede del nervo concorda con la sede dove esso dovrebbe localizzarsi in base al tipo d'intervento subito dal paziente, verificando anche il comportamento del nervo durante le manovre passive di flessione ed estensione. In particolare se il nervo è stato solo decompresso si valuterà palpatoriamente se esso durante la flessione resta in sede o se è instabile, tendendo in questo caso a spostarsi in modo più o meno spiccato anteriormente. Nei casi in cui il nervo sia stato trasposto superficialmente esso generalmente risulta palpabile lungo il suo decorso sottocutaneo nei soggetti senza eccessivo pannicolo adiposo. La palpazione lungo il decorso del nervo permetterà anche di evidenziare zone di elettiva sofferenza palpatoria del nervo (*tenderness*), dove probabilmente si localizza il settore principale di sofferenza nervosa. Cercando di evocare il segno di Tinel con la dolce percussione di un

dito sul tratto nervoso incriminato si riesce a evocare la sensazione di scossa elettrica nel territorio di competenza del nervo sofferente, con una parestesia più o meno spiccata o al IV-V dito in caso di neuropatia dell'ulnare o alla regione mediale del gomito e prossimo-mediale dell'avambraccio nel caso di neuropatia dei rami sensitivi collaterali antibrachiali. Bisognerà poi eseguire i consueti test provocativi con l'obiettivo di riprodurre nel paziente la sintomatologia da lui riferita, tra cui primeggia il test di "pressione-flessione" (32) con il quale si cerca di irritare il nervo ulnare mantenendo il gomito flesso per almeno un minuto ed esercitando contemporaneamente con il dito una pressione di media entità sul nervo ulnare appena prossimalmente alla zona di *tenderness*. Si eseguirà quindi la valutazione della sensibilità nel territorio dei nervi ulnare e mediano alla mano, estendendola anche alla regione del gomito e a quella prossimo-mediale dell'avambraccio. Una diminuzione della sensibilità delle dita al test dei due-punti deve essere interpretata come indice di una degenerazione assonale in atto (14). La scomparsa della sensibilità alla mano unitamente alla presenza di parestesie continuative è segno di una neuropatia avanzata, indice prognostico sfavorevole. La valutazione clinica si concluderà con la valutazione motoria iniziando dall'esame del trofismo della mano. Una neuropatia evoluta può arrivare a determinare una ipoatrofia dei muscoli intrinseci che in genere inizia coinvolgendo il primo interosseo e gli interossei dorsali, per estendersi in seguito agli ipotenari. In questi casi è presente in genere una griffe del IV e V dito e sono positivi certi segni o test come una instabilità del pollice nella pinza laterale con il II dito (segno del giornale di Froment), un atteggiamento in iperabduzione del V dito (segno di Wartemberg) e l'impossibilità ad accavallare tra loro le dita lunghe (*crossing finger test*) con

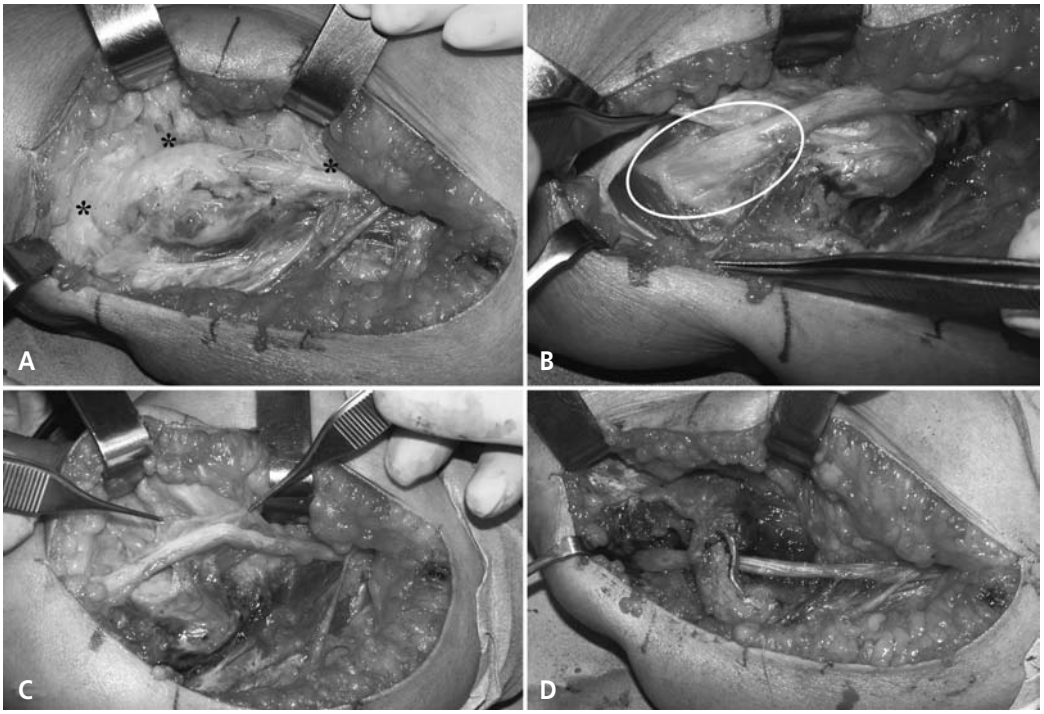

4 • Caso clinico di esiti di trasposizione superficiale.
(A) Il nervo non compie un tragitto morbido (*) e presenta un inginocchiamento al setto profondo (zona 5) per una trasposizione non sufficiente, che lo fa appoggiare sulla faccia anteriore dell'epicondilo. (B) Dopo l'apertura del muscolo e del setto profondo il nervo è decompresso. Si può notare il segmento nervoso compresso (area cerchiata) che per la sofferenza ischemico-compressiva ha assunto un colorito biancastro. (C) Dopo la neurolisi esterna, il nervo viene appoggiato più anteriormente, nella zona dove sarà fatto alloggiare definitivamente. (D) La trasposizione è stata completata. Notare il tragitto quasi rettilineo del nervo.

conseguente prognosi chirurgica molto riservata. In molti altri casi fortunatamente il danno nervoso è meno grave, sono assenti alterazioni del trofismo muscolare e la valutazione clinica fa notare solo un'astenia e/o una diminuzione più o meno spiccata della forza dei muscoli intrinseci di innervazione ulnare.

Esami strumentali (elettromiografia, ecografia e risonanza magnetica)

L'elettromiografia è un esame molto utile per escludere la presenza di eventuali neuropatie compressive ad altri livelli come radicolopatie cervicali, sindromi dell'egresso toracico, compressioni del mediano o dell'ulnare al polso e per valutare le condizioni funzionali del nervo ulnare. Essa non può invece rilevare eventuali neuropatie dei piccoli rami sensitivi della regione del gomito. La sua utilità è particolarmente rilevante nei casi in cui sia disponibile per un confronto una elettromiografia pre-operatoria. In questi casi, se dopo il primo intervento i sintomi e il deficit funzionale sono peggiorati l'esame elettrico rileva in genere un peggioramento dei valori di conduzione in sintonia con il quadro clinico, confermando, in presenza di una neuropatia severa e non tollerata dal paziente, l'indicazione alla revisione chirurgica. In altri casi però può avvenire che un indiscutibile peggioramento clinico non trovi conferma nell'esame elettrico, il quale spesso mostra una stazionarietà rispetto al pre-operatorio. In questi casi la severità dei sintomi e le insistenze del paziente suggerirebbero il reintervento precoce. Bisogna però ricordare che anche in certi casi di danno assonale cronico, conseguente alla compressione nervosa di vecchia data, gli esami elettrici possono rilevare una stazionarietà dei valori di conduzione pur in presenza di un lento miglioramento post-operatorio (14). Per questo motivo non è possibile escludere in un caso di peggioramento clinico con stazionarietà elettrica che il peggioramento sia temporaneo e che rappresenti solo il preludio di un imminente miglioramento della sintomatologia. Ne consegue che è difficile capire nei casi con peggioramento clinico e stazionarietà elettrica se abbia più valore il quadro clinico che suggerisce di rioperare o se abbia valore il dato elettrico che non esclude la possibilità di un recupero seppur tardivo. Molto utile in questi casi è lo studio ecografico, fatto da un radiologo competente in queste problematiche, che valuti la sede del nervo ulnare, le alterazioni di morfologia sia statiche che dinamiche e il suo rapporto con i tessuti vicini, o una risonanza magnetica nucleare, che nella nostra esperienza ha meno potere chiarificatore di un'ecografia ben eseguita. Questi due esami strumentali aggiungono ulteriori elementi utili alla definizione delle problematiche cliniche e aiutano nella decisione di operare tempestivamente o meno. Ovviamente, nel caso che il reintervento venga rimandato, esso sarà da riconsiderare qualora la sintomatologia non presenti miglioramenti significativi in tempi brevi. Non bisogna infine dimenticare che sono possibili casi in cui gli esami elettrici sia pre-operatori che post-operatori restano negativi nonostante una clinica inequivocabile di dolore neuropatico. Anche in questi casi l'ecografia e la risonanza magnetica sono di aiuto nel rilevare settori di sofferenza meccanica del nervo e imporre l'indicazione chirurgica.

Indicazioni al reintervento

Come già detto poco sopra, l'indicazione chirurgica deve essere posta in presenza di persistenza o peggioramento del dolore, della sensibilità, di parestesie o deficit muscolari e in genere di una neuropatia che il paziente non riesce a tollerare nonostante i trattamenti conservativi (14,33). Sono utili, ai fini di un inquadramento migliore dei singoli casi, valori significativi di conduzione elettrica, soprattutto nei casi di loro peggioramento. Un quadro elettrico di normalità non è sufficiente da solo a escludere una indicazione al reintervento in presenza di una neuropatia che il paziente non tollera, come conferma la casistica di Gabel e Amadio (15) con 30 revisioni chirurgiche, 9 delle quali eseguite in pazienti con un quadro di normalità elettromiografica.

Metodiche di revisione chirurgica

Come già segnalato la letteratura relativa agli interventi di revisione delle neuropatie compressive dell'ulnare al gomito è limitata a poche segnalazioni e in particolare sono poche le

casistiche con studio retrospettivo dei risultati, ognuna composta da un numero limitato di pazienti (14-16,26,29,34). Da queste casistiche e da altre pubblicazioni della letteratura (14-16,26,29,34,35) risulta che la metodica più comunemente utilizzata nell'intervento primario è quella di trasposizione anteriore superficiale, che per questo motivo è anche la responsabile del maggior numero di cattivi risultati in misura variabile dal 60% all'80% del totale. Tornando alle molteplici metodiche di revisione della neuropatia, tutte mirate alla liberazione del nervo ulnare da compressioni e da inginocchiamenti, essere sono le seguenti:

- *Neurolisi.* Essa riveste un ruolo importante nelle revisioni, anche se è doveroso sottolineare che non trova indicazione come procedura unica, perché la escissione isolata della cicatrice che essa determina innesca in genere un processo di fibrosi reattiva a cui consegue un risultato scadente (15). La neurolisi trova invece indicazione ideale quando il suo utilizzo rappresenta una delle varie tappe di un trattamento più articolato della fibrosi perineurale, in cui la neurolisi deve rigorosamente non essere invasiva, cioè limitarsi alla procedura di *neurolisi esterna*, la quale non deve andare oltre alla rimozione della esofibrosi superficiale del nervo onde non compromettere la vascolarizzazione segmentale del nervo. La *neurolisi interna* viene unanimemente giudicata sconsigliabile perché essa interrompe la vascolarizzazione nervosa longitudinale e aumenta in tal modo la fibrosi (37-39). Inoltre, se non si esegue la neurolisi interna, la mobilizzazione del nervo per eseguirne la

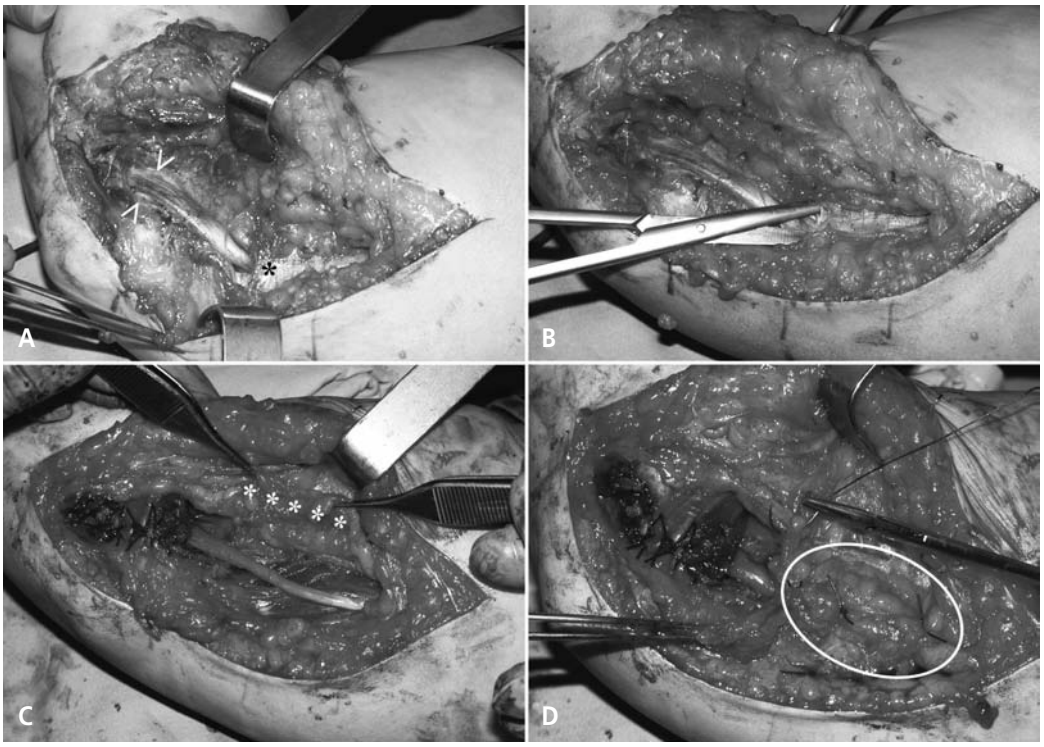

5 • Caso clinico di esiti di trasposizione superficiale.
(A) Il nervo compie distalmente un tragitto morbido ma presenta un settore anomalo d'iperemia (>). Prossimalmente c'è un inginocchiamento a livello dell'arcata di Struthers (*). (B) L'esplorazione prossimale conferma che il precedente intervento non ha aperto l'arcata di Struthers e che in tale sede il nervo subisce una compressione (punta delle forbici). (C) Il nervo, estesamente liberato, ha ora un nuovo tragitto. Viene scolpito medialmente al nervo un lembo peduncolato fascio-adiposo a cerniera mediale (*). (D) La trasposizione con teno-miorrafia a zeta è stata completata. L'area cerchiata in bianco mostra il lembo posizionato sopra il nervo nel tratto prossimale alla epitroclea.

trasposizione viene giudicata più sicura (15).

- *Epicondilectomia mediale*. Essa non è ritenuta metodica indicata nei reinterventi, visti gli scadentissimi risultati riferiti da Goldberg (40) con costante assenza di miglioramento in tutti i suoi casi presumibilmente perché con essa il nervo viene alloggiato in un terreno vascolarmente sfavorevole (19).
- *Decompressioni con trasposizione anteriore (sottocutanea, intramuscolare e submuscolare).* Esse rappresentano in letteratura le metodiche di revisione indicate non solo nei casi in cui il primo intervento abbia decompresso il nervo senza trasporlo (14,19) cioè nei casi di neurolisi *in situ* o di epicondilectomia mediale, ma anche nei casi in cui il nervo si lussi parzialmente o totalmente dopo una decompressione o in cui sia stato sottoposto senza successo a una trasposizione anteriore.
- *Trasposizione sottocutanea.* Secondo la letteratura è una metodica dal risultato incerto nelle revisioni ed è generalmente utilizzata da pochi chirurghi perché pur rimuovendo il nervo dal suo canale, riducendone indiscutibilmente lo stiramento meccanico, essa lo porta in un letto relativamente ipovascolare (13,15) dove è peraltro più esposto al traumatismo diretto (19). Nelle due casistiche disponibili relative a questa metodica, Gabel-Amadio (15) riferiscono 12 risultati insoddisfacenti su 17 totali, mentre inaspettatamente Caputo e Watson (34) riferiscono solo 5 risultati insoddisfacenti contro 15 buoni.
- *Trasposizione intramuscolare*. Essa è raramente utilizzata come metodica di revisione, con solo due casi riferiti, in letteratura, entrambi con risultati insoddisfacenti (15,18).
- *Trasposizione submuscolare*. Essa è la metodica preferita dalla maggior parte dei chirurghi nelle revisioni (14-16,19,26,29,41-43). Essa ottiene risultati lusinghieri non solo negli esiti di decompressioni o epicondilectomia, ma anche di trasposizioni superficiali (14-16). Il limite di questa metodica, la cui efficacia è in genere superiore a quella delle altre, è di non essere invece migliorativa nei casi in cui è già stata eseguita primariamente una trasposizione submuscolare (15). Nei casi di reintevento dopo trasposizione profonda ottengono invece risultati decisamente buoni, nonostante la costante presenza di rilevante fibrosi intramuscolare, la metodica di trasposizione superficiale, con 5 risultati positivi su 6 totali (34), e una metodica molto elementare di decompressione del nervo trasposto con semplice apertura del ponte muscolare epitrocleare seguito da esoneurolisi (44).

Le seguenti altre metodiche chirurgiche sono utilizzate in modo sporadico:

- *Riposizionamento nella doccia del nervo trasposto*. È stato utilizzato in alcuni casi di compressione dell'ulnare a livello del setto intermuscolare (22,33) anche se questa metodica sembra un controsenso e probabilmente viene evitata dalla maggior parte dei chirurghi (14).
- *Isolamento del nervo con materiali sintetici* come il silicone o polimeri a base di silicone. I risultati di questa metodica fino a oggi sono riferiti scadenti (32,41).
- *Avvolgimento dell'ulnare con innesto di vena safena autologa.* È stato utilizzato con buoni risultati (45,46) anche se i casi operati sono pochi e sono necessarie altre conferme prima di sdoganare definitivamente questa tecnica come una metodica efficace nelle revisioni.
- *Isolamento del nervo con interposizione di lembi muscolari o di tessuto adiposo* (16,47). Può essere utilizzato a integrazione delle varie metodiche summenzionate. Nella nostra casistica utilizziamo talora, nel caso di neuropatia cicatriziale particolarmente rilevante e di terreno ospitante fibrosclerotico, la copertura del nervo, prossimalmente alla zona di trasposizione che noi eseguiamo con metodica sottomuscolare, la copertura con lembo peduncolato fascioadiposo sottocutaneo scolpito nella regione anteriore del braccio.

Metodica chirurgica preferita dagli autori

Moltissimi chirurghi scelgono la trasposizione profonda nella chirurgia di revisione (14-16,19,26,29,36,41-43) e anche nel nostro centro è questa la procedura utilizzata nei reinterventi (con l'eccezione dei casi di revisione dopo trasposizione profonda descritti in letteratura e ra-

rissimi nella nostra esperienza). Deve essere ben chiaro che in queste neuropatie con l'intervento di revisione difficilmente si riesce a individuare con certezza quale è o quali sono i settori di sofferenza del nervo e che è necessario per questo motivo che vengano esplorate tutte le sedi potenziali di compressione e di *kinking* partendo prossimalmente dall'arcata di Struthers per arrivare distalmente al setto profondo tra FUC e gruppo dei flessori-pronatori (3,14,15). L'intervento inizia con un'incisione più estesa della precedente sia prossimalmente che distalmente rispetto al gomito. Si identificano quindi i piccoli nervi sensitivi regionali i quali possono essere inglobati nella cicatrice o essere interrotti. Eventuali neuromi devono essere escissi (3,14,19) e il loro moncone prossimale deve essere cauterizzato (3) e lasciato "a perdere" prossimalmente nei tessuti molli indenni della regione tricipitale (3,14,19). Poiché in genere il nervo ulnare è incarcerato in una densa cicatrice fibrosa da cui è difficile districarlo, è buona norma iniziare l'esplorazione incidendo la fascia prossimalmente alla regione del primo intervento, identificando in tal modo il nervo in zona indenne o quasi. Da lì lo si segue distalmente liberandolo dolcemente dalla cicatrice, con l'utilizzo di strumenti di ingrandimento. La dissezione in senso distale può seguire direzioni diverse perché, in base al tipo di intervento primario eseguito, sono possibili 3 principali situazioni:

1. il nervo è stato decompresso e si trova ancora nel suo canale;
2. il nervo è fuori dal canale perché si è sublussato anteriormente dopo la decompressione o perché trasposto anteriormente in sede superficiale;
3. il nervo è fuori dal suo canale perché trasposto anteriormente in sede profonda.

Qualunque sia la posizione del nervo è costante la presenza di una cicatrice che in molti casi è così strenua da rendere problematica non solo la liberazione del nervo ma anche la sua identificazione. In questi casi, e comunque per avere un'ulteriore tranquillità, è consigliabile passare all'identificazione distale del nervo a livello del suo passaggio tra i due capi del muscolo flessore ulnare e da lì risalire piano piano con direzione disto-prossimale. È fondamentale liberare estesamente il nervo da fibrosi, da inginocchiamenti e aprire sistematicamente le residue sedi potenziali di compressione che residuano al precedente intervento e a questo proposito le problematiche sono differenti a seconda delle situazioni anatomiche rilevate:

1. Se il *nervo è ancora in sede* e fibrotico, segue in genere la sua neurolisi esterna e dopo la sua decompressione estesa dall'arcata di Struthers fino al setto profondo distale, si procederà alla trasposizione profonda che noi eseguiamo con la metodica di teno-miotomia con allungamento a zeta degli epitrocleari (16). È fondamentale che l'escissione del setto intermuscolare mediale e l'apertura estesa del setto distale profondo tra capo ulnare del FUC e flessori-pronatori siano complete, verificando che al termine il nervo sia ben alloggiato senza *kinking*.
2. Nei casi in cui il nervo sia localizzato *in sede anteriore superficiale* la fibrosi in genere è di entità diversa a seconda dei vari casi. Essa risulta spiccata negli esiti di trasposizione superficiale, rendendo difficile la liberazione del nervo. In questi casi è molto frequente il reperto di una nuova compressione del nervo a livello di un setto intermuscolare o di un inginocchiamento a livello del setto profondo distale a causa del loro mancato *release* in occasione del primo intervento. Talora invece il nervo risulta essere stato trasposto in modo insufficiente e risulta ancorato non al di là dell'epitroclea ma al di sopra di essa con il risultato di un decorso nervoso troppo angolato che termina con un brusco inginocchiamento a livello dell'arcata di Osborne (spesso non aperta) o al setto profondo distale (quasi sistematicamente lasciato intatto). In una percentuale elevatissima di reinteventi dopo trasposizioni superficiali (3) il nervo, per quanto ancorato anteriormente nella sede corretta va incontro successivamente a un processo di scivolamento all'indietro a causa del cedimento dell'ancoraggio anteriore e con l'intervento esso viene trovato incollato dalla fibrosi al di sopra dell'epitroclea. La fibrosi è invece minore quando la dislocazione nervosa anteriore è

stata prodotta da un'instabilità post-decompressiva. In questi casi lo strozzamento del nervo è minore e la sua liberazione è molto più agevole. Anche in questi casi il nervo è spesso preda di una nuova compressione o al setto intermuscolare o al legamento di Osborne, che devono venire decompressi. Qualunque sia il reperto operatorio, nei casi in cui il nervo è in sede anteriore e superficiale il nostro intervento prevede una neurolisi rigorosamente esterna e la successiva trasposizione submuscolare (Figure 2-5).

3. Nei casi in cui il nervo sia stato *trasposto in sede profonda*, l'intervento all'inizio si sviluppa con le stesse tappe descritte nei casi precedenti, identificando il nervo prossimalmente e distalmente alla zona operata, isolandolo dalla fibrosi fino alla zona di ingresso nei muscoli epitrocleari, decomprimendo (qualora questo non sia già stato fatto nell'intervento primario) prossimalmente l'arcata di Struthers e il setto intermuscolare e distalmente il setto profondo di flessori-pronatori. A questo punto, dalla letteratura (44), la procedura più idonea sembra quella di liberare il nervo dal ponte muscolare soprastante dove in genere il nervo risulta inglobato da uno strozzamento cicatriziale procedendo infine alla sua neurolisi esterna. Il vallo così creato nella muscolatura epitrocleare viene poi lasciato aperto, quasi trasformando una trasposizione profonda in una trasposizione superficiale (34).

Trattamento post-operatorio

Al paziente viene confezionato un tutore plastico a valva brachio-metacarpale da mantenere per 30 giorni con gomito esteso a 120° e in pronazione indifferente. A partire dal terzo giorno post-operatorio il paziente, assumendo farmaci analgesici, dovrà rimuovere quotidianamente il tutore per 1-2 ore e iniziare la flesso-estensione attiva progressiva del gomito evitando rigorosamente di supinare. A partire dal settimo giorno il paziente inizierà la supinazione attiva progressiva mantenendo il gomito flesso a 90°-60°. A partire del quindicesimo giorno il paziente inizierà la supinazione anche a gomito in estensione e comincerà a essere seguito da un terapista. Il tutore sarà rimosso definitivamente dopo trenta giorni e il paziente continuerà gli esercizi attivi e passivi volti al recupero del movimento completo e della forza dell'arto.

Conclusioni

I risultati dei reinterventi nelle neuropatie dell'ulnare al gomito restano meno buoni di quelli della chirurgia primaria e in particolare un'età superiore ai 50 anni, esami elettrici indicativi di denervazione e una storia di plurimi interventi infruttuosi vengono considerati fattori peggiorativi della prognosi chirurgica (15). Prima di procedere all'intervento è ritenuta unanimemente indispensabile una corretta informazione del paziente sulle realistiche possibilità offerte dalla chirurgia (16) perché in assenza di un'informazione chiara e dettagliata il paziente può erroneamente definire insuccesso un risultato che pur apportando una risoluzione solo parziale dei sintomi è stato comunque migliorativo. Spesso, infatti, il danno assonale è tanto cronicizzato e avanzato che l'obiettivo più realistico di qualunque tipo di intervento resta quello di migliorare certi sintomi come il dolore neuropatico dell'arto, la *tenderness* nella zona di compressione e le disestesie della mano (14,16), senza l'ambizione di ottenere la completa scomparsa dei disturbi di sensibilità e il completo recupero della forza. Per questi motivi la chirurgia di questa patologia continua ad avere oggi un ruolo ben preciso perché i potenziali vantaggi che essa può offrire restano comunque significativi, a condizione che gli interventi di revisione vengano eseguiti da chirurghi che abbiano le necessarie competenze sulle problematiche specifiche e sulle metodiche chirurgiche più adeguate.

Bibliografia

1. Dawson DM, Hallett M, Millender LH. Entrapment neuropathies. Little Brown, Boston, 1983.
2. Amadio PC. Anatomical basis for a technique of ulnar nerve transposition. Surg and Radiol Anat. 1986; 8:158.
3. Mackinnon SE, Novak CB. Operative findings in reoperation of patients with cubital tunnel syndrome. Hand. 2007; 2:137-43.

4. Dellon AL. Musculotendinous Variation about the median humeral epicondyle. Br J Hand Surg. 1986; 6:175-81.
5. O'Driscoll SW, Horii E, Carmichael SW, Morrey BF. The cubital tunnel and ulnar neuropathy. J Bone J Surg. 1991; 73B:613-7.
6. Childress HM. Recurrent ulnar-nerve dislocation at the elbow. Clin Orthop Rel Res. 1975; 108:168-73.
7. Osborne GV. The surgical treatment of tardy ulnar neuropathy. J Bone J Surg. 1957; 39B:782.
8. King T, Morgan FP. Late results of removing the medial humeral epicondyle for traumatic neuritis. J Bone J Surg. 1959; 41B:51-5.
9. Curtiss BF. Traumatic ulnar neuritis: transposition of the nerve. J Nerv Ment Dis. 1898; 25:480-4.
10. Adson AW. The surgical treatment of progressive ulnar paralysis. Minn Med. 1918; 1:455-60.
11. Learmont JR. A Technique for transplanting the ulnar nerve. Surg Gynec Obstetr. 1942; 75:792-3.
12. Panas J. Sur une cause peu connue de paralysie du nerf cubital. Arch Gen Med. 1878; 2:5-22.
13. Novak BC, Mackinnon SE. Selection of operative procedures for cubital tunnal syndrome. Hand. 2009; 4:50-4.
14. Ruchelsman DE, Lee SK, Posner MA. Failed surgery for ulnar nerve compression at the elbow. Hand Clin. 2007; 23:359-71.
15. Gabel GT, Amadio PC. Reoperation for failed decompression of the ulnar nerve in the region of the elbow. J Bone J Surg. 1990; 72A:213-9.
16. Vogel BR, Nossaman BC, Rayan GM. Revision anterior submuscular transposition of the ulnar nerve for failed subcutaneous transposition. Brit Ass Plast Surg. 2004; 57:311-6.
17. Puckett BN, Gaston RG, Lourie GM. A Novel technique for the treatment of recurrent cubital tunnel syndrome: ulnar nerve wrapping with tissue engineered bioscaffold. J Hand Surg. 2011; 36E:130-4.
18. Gay JR, Love JC. Diagnosis and treatment of tardy paralysis of the ulnar nerve. J Bone J Surg. 1947; 29:1087-97.
19. Jackson LC, Hotchkiss RN. Cubital tunnel surgery: complications and treatment failures. Hand Clin. 1996; 12:449-56.
20. Rayan GM. Thoracic outlet syndrome. J Shoulder Elbow Surg. 1998; 7:409-50.
21. Spinner M. Nerve Decompression. In: Master Techniques in Orthopaedic Surgery. Ed. Morrey BF - Raven Press, New York. 1994; 11:183-206.
22. Antoniadis G. Richter HP. Pain after surgery ulnar neuropathy at the elbow. A Continuing Challenge. Neurosurgery. 1197; 3:585-9.
23. Heithoff SJ. Cubital tunnel syndrome does not require transposition of the ulnar nerve. J Hand Surg. 1999; 24A:898-905.
24. Lowe JB, Maggi SP, Mackinnon SE. The position of crossing branches of the medial antebrachial cutaneous nerve during cubital tunnel surgery in humans. J Plast Rec Surg. 2004; 114:692-6.
25. Mackinnon SE, Dellon AL, Hudson AR. A primate model for chronic nerve compression. J Recostr Microsurg. 1985; 1:185-92.
26. Rogers MR, Bergfield TG, Aulicino PL. The failed ulnar nerve transposition. Etiology and treatment. Clin Orthop Rel Res. 1991; 269:193-200.
27. Watchmaker GP, Lee G, Mackinnon SE. Intraneural topography of the ulnar nerve in the cubital tunnel facilitates anterior transposition. J Hand Surg. 1994; 19A:915-22.
28. O'Driscoll SW, Jaloszynski R, Morrey BF. Origin of the medial ulnar collateral ligament. J Hand Surg. 1992; 17A;164-8.
29. Broudy AS, Leffert RD, Smith RJ. Technical problems with ulnar nerve transposition at the elbow: findings and results at reoperation. J Hand Surg. 1978; 3A:85-9.
30. Leffert RD. Anterior submuscular transposition of the ulnar nerve by Learmonth technique. J Hand Surg. 1982; A:147-55.
31. Janes PC, Mann RJ, Farmworth TK. Submuscular transposition of the ulnar nerve. Clin Orthop Rel Res. 1989; 238:225-32.
32. Novak CB, Lee GW, Mackinnon SE. Provocative testing for cubital tunnel syndrome. J Hand Surg. 1994; 19A:817-29.
33. Filippi R, Charalampaki P, Reisch R *et al*. Recurrent cubital tunnel syndrome. etiology and treatment. Minim Invas Neurosurg. 2001; 44:197-201.
34. Caputo AE, Watson HK. Subcutaneous anterior transposition of the ulnar nerve for failed decompression of cubital tunnel syndrome. J Hand Surg. 2000; 25A:544-51.
35. Mowlavi A, Andrews K, Lille S *et al*. The management of cubital tunnel syndrome: a meta-analysis of clinical studies. Plast Reconstr Surg. 2000; 106:327-34.
36. Dellon AL. Review of treatment results for ulnar nerve entrapment at the elbow. J Hand Surg.

1989; 14A:688-700.
37. Goth D. Neurolysis of peripheral nerve: an experimental study. Handchir Mikrochir Plast Chir.1987; 19:212-6.
38. Graf P, Haewe W, Biemer E. On the blood supply of the ulnar nerve after neurolysis at the elbow. Handchir Mikrochir Plast Chir. 1986; 13:204-6.
39. Rydevivik B, Lundborg G, Nordberg C. Intraneural tissue ractions induced by internal neurolysis. Scand J Plast Reconstr Surg. 1976; 10:3-8.
40. Goldberg BJ, Light TR, Blair SJ. Ulnar neuropathy at the elbow: results of medial epicondilectomy. J Hand Surg. 1989: 14A:182-8.
41. Posner MA. Compressive ulnar neuropathies at the elbow ii: treatment. J Am Acad Orthop Surg. 1998; 6:289-97.
42. Siegel DB. Submuscular transposition of the ulnar nerve. Hand Clin. 1996; 12:445-8.
43. Kleinman WB. Revision ulnar neuroplasty. Hand Clin. 1994; 10:461-77.
44. Dagregorio G, Saint Cast Y. Simple neurolysis for failed anterior submuscular transposition of the ulnar nerve at the elbow. Int Orthop. 2004; 28:342-6.
45. Vardakas DG, Varitidimis SE, Sotereanos DG. Findings of exploration of a vein-wrapped ulnar nerve; report of a case. J Hand Surg. 2001; 26:60-3.
46. Varitidimis SE, Riano F, Sotereanos DG. Recalcitrant post-surgical neuropathy of the ulnar nerve at the elbow: treatment with autogenous saphenous vein wrapping. J Reconstr Micros. 2000; 16:273-7.
47. Godette GA, Rayan GM. Medial triceps flap coverage for an ulnar neuroma. Orthop Rev. 2003; 22:603-6.

3.4

LA COMPRESSIONE DEL NERVO ULNARE AL CANALE DI GUYON

Marco Rosati, Sandra Pfanner, Andrea Poggetti, Pietro Battistini

Nel 1861 Félix Guyon descriveva nella sua tesi di laurea un preciso spazio anatomico al polso in cui decorrono il nervo e l'arteria ulnare (1). Nel 1908 Hunt segnalava per primo un caso di compressione del nervo ulnare a questo livello (2). Nel 1968 Shea e McClain (3) effettuavano una revisione della letteratura schematizzando limiti anatomici e patologia da compressione del nervo ulnare al polso. Questo lavoro è stato il punto di riferimento per molti anni e in esso, sostanzialmente, veniva descritto il nervo ulnare come passante in uno spazio stretto tra l'uncino dell'uncinato e il pisiforme, con il legamento piso-uncinato teso superficialmente al di sopra del nervo, identificando la sclerosi di questo legamento come la prima causa di compressione del nervo ulnare al polso (3-10).

In realtà il percorso del nervo ulnare dal terzo inferiore dell'avambraccio fino ai suoi rami terminali ha un decorso che presenta rapporti diversi, da quelli fino a ora descritti, con l'uncinato e il legamento piso-piramidale, come pubblicato per la prima volta da Cobb *et al.* (11) e confermato nella nostra pratica chirurgica e da studi RMN da noi effettuati su soggetti in vivo (12-14).

Possiamo osservare come nel tratto distale dell'avambraccio il nervo scorra con il tendine flessore ulnare del carpo ulnarmente e l'arteria radialmente fino al canale di Guyon il cui tetto inizia con la fascia antibrachiale fino al pisiforme; qui troviamo del pannicolo adiposo fino al muscolo palmare breve. Il nervo poi procede distalmente lasciandosi sul lato ulnare il pisiforme ed i muscoli ipotenari e passando al di sopra dell'uncinato (Figura 1); infatti l'uncino dell'uncinato si trova esattamente al di sotto del nervo nell'80% dei casi e nel restante 20% dei casi sempre in profondità, ma spostato appena più radialmente con il legamento piso-uncinato, teso tra pisiforme ed apice dell'uncino, che prende parte al pavimento del canale diversamente da quanto riportato in letteratura, dove dovremmo osservare l'uncino dell'uncinato sul lato radiale con il legamento piso-uncinato al di sopra a rappresentare il tetto. Identificare quindi la sclerosi del legamento piso-uncinato come principale causa di compressione diretta sul nervo ulnare al polso non è verosimile, come invece riportato in buona parte della letteratura (3-10).

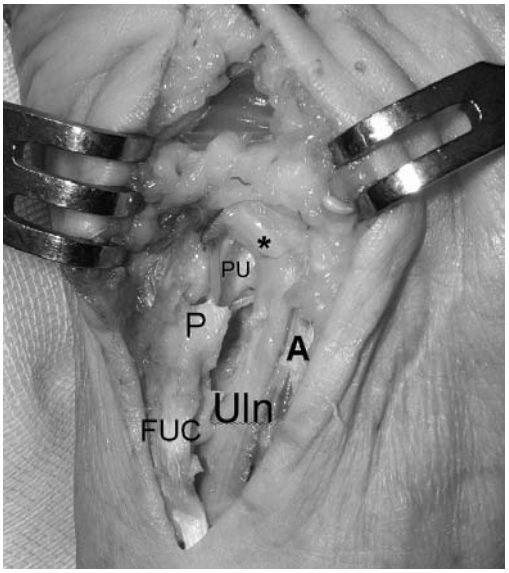

1 • Decorso del nervo ulnare al polso, con ai lati arteria ulnare (A) e flessore ulnare del carpo (FUC), e in profondità legamento piso-uncinato (PU) teso tra piriforme (P) e uncinato esattamente al di sotto del nervo ulnare (Uln) in corrispondenza di (*).

2 • Sezione dove è ben evidenziabile l'uncino dell'uncinato, al di sopra del quale troviamo arteria e nervo ulnare.

A questo livello inoltre il nervo è già diviso in due rami superficiali destinati all'innervazione della cute palmare del IV e V dito (che sorvolano la proiezione cutanea distale dell'uncino per disperdersi distalmente) (Figura 2) e in un ramo profondo che si tuffa quasi verticalmente verso il basso (Figura 3) per poi dirigersi in direzione radiale, con decorso trasversale. Il ramo

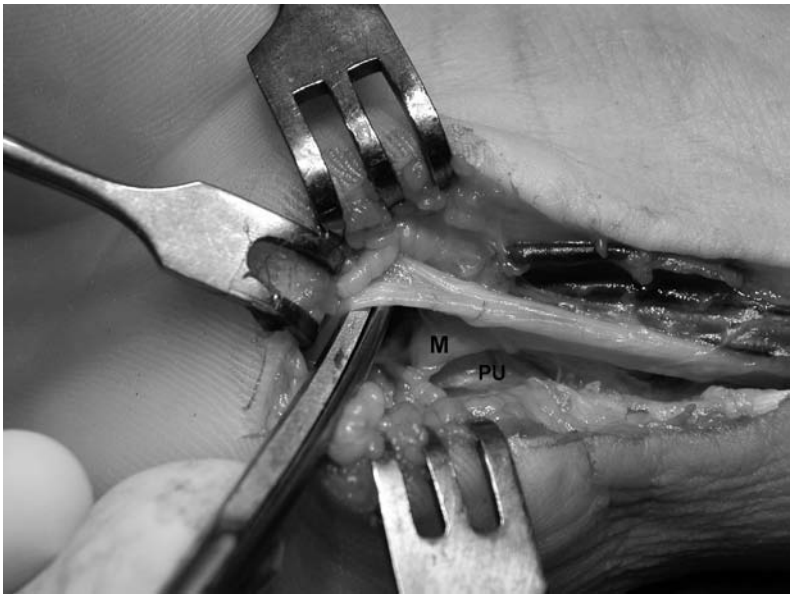

3 • (A) I rami sensitivi del nervo ulnare decorrono appaiati, superficialmente, a fianco dell'arteria ulnare e del flessore ulnare del carpo. (B) Sollevati i rami sensitivi si osserva il ramo motore (M), che si tuffa in profondità, quasi verticalmente. Si evidenzia ancora il legamento piso-uncinato (PU).

profondo infine emette un ramo per l'abduttore del V dito, talora prima di passare all'interno dell'occhiello formato dalle inserzioni dell'abduttore del V dito e del flessore breve del V dito (4,5) e si insinua nel ventre dell'opponente del V dito; scorre poi volarmente agli interossei, assieme all'arcata palmare profonda, e termina poi con i rami per il ventre profondo del flessore breve del pollice e del primo interosseo dorsale. Esistono inoltre, in una percentuale di casi riportati nell'ordine del 22%, anomalie muscolari in particolare dell'abduttore del V dito, più raramente una diversa disposizione spaziale dell'arteria e del nervo ulnare (2% dei casi) (10,15-19).

Eziopatogenesi

La sclerosi della fascia antibrachiale, identificata una volta come ispessimento sclerotico del ligamento piso-uncinato, è sicuramente la causa più frequente (3-5,7). Seguono per incidenza situazioni occupanti spazio all'interno del canale, come formazioni cistiche (8), esiti di frattura dell'uncino dell'uncinato, del pisiforme o della base del V metacarpo (20), sinoviti dei flessori (21), anomalie anatomiche a carico dell'abduttore del V dito con ventri muscolari anomali che comprimono il nervo (10,17-19), tumori primitivi del nervo (22), ripetuti traumi sul palmo della mano con il nervo tra oggetto e uncinato (*hypothenar hammer syndrome*) (23), edema dei tessuti molli della mano conseguente a traumi o ustioni (24).

Diagnosi clinica e strumentale

L'esame obiettivo inizia con la valutazione della sensibilità sul territorio del nervo ulnare, più specificatamente per il nervo ulnare al polso la faccia volare del IV e V dito e l'eminenza ipotenare, e si esegue la ricerca della sede di compressione con la manovra di Tinel sia al gomito che al polso. La valutazione della validità e della forza dei muscoli ipotenari e dei muscoli intrinseci è affidata a test motori:

- Segno di Froment: risulta positivo quando il paziente non riesce a mantenere contro resistenza un foglio di carta tra pollice addotto, con la interfalangea in estensione, e indice. Infatti se l'adduttore del pollice è deficitario il paziente trattiene il foglio flettendo l'articolazione interfalangea del pollice, avvalendosi del flessore lungo del pollice innervato dal nervo mediano. Questo test è indice di un deficit del nervo ulnare, tuttavia non permette una diagnosi differenziale fra compressioni prossimali o distali al gomito.
- Cross finger test (segno di Egawa): si chiede al paziente di "fare gli scongiuri", incrociando II e III dito estesi. Il test è positivo quando il paziente non è capace di compiere questo movimento, in ragione del deficit degli intrinseci. L'impossibilità a incrociare le dita è patognomonico di un deficit del nervo ulnare, senza distinzione del livello di compressione (gomito/polso).
- Segno di Duchenne: è una deformità progressiva con iperestensione delle metacarpofalangee e flessione delle interfalagee del IV e V dito, che viene definita "mano ad artiglio". Questa deformità si instaura nelle compressioni del nervo ulnare distali al gomito per azione incontrastata dei muscoli estrinseci del IV e V dito non più antagonizzati dagli intrinseci paralizzati.
- Segno di Masse: riduzione dell'escursione articolare in abduzione delle dita per deficit dei muscoli intrinseci, compresi i muscoli ipotenari. È un segno di compressione del nervo ulnare al polso.
- Segno di Wartemberg: l'estensore proprio del V dito estende la metacarpofalangea e adduce il V dito sfruttando la sua inserzione indiretta sul tubercolo abduttorio della prima falange. In condizioni normali l'azione del terzo muscolo interosseo palmare contrasta l'azione dell'estensore. La compressione del ramo motore del nervo ulnare al polso determina una paralisi dei muscoli intrinseci e l'azione dell'estensore proprio del mignolo risulterà incontrastata. Il test si esegue con le metacarpofalangee e le interfalangee estese e le dita abdotte chiedendo al paziente di addurre le dita: il test sarà positivo quando il mignolo resta abdotto mentre le altre dita riescono a compiere il movimento di adduzione.

Clinicamente i sintomi più frequenti riferiti dal paziente sono dolore al polso e al lato palmare del IV e V dito associati a deficit sensitivi e motori. Di solito i disturbi aumentano la notte e ai gradi estremi di escursione articolare del polso.
Il deficit dei muscoli innervati dall'ulnare (muscoli ipotenari, intrinseci, interossei, 3° e 4° lombricale, adduttore del 1°, capo profondo del flessore breve del pollice) determina un atteggiamento in griffe del 4° e 5° raggio, ipomiotrofia del 1° interosseo e degli spazi del 2°, 3° e 4° interosseo (Figura 4).
Nel caso di interessamento esclusivo del ramo motore profondo (3,5,22-27) si osserva solo la sintomatologia motoria.
Come già sottolineato però la maggioranza dei casi presentano una sintomatologia sensitiva e motoria associate e Uriburu (26), con grande precisione, in ragione delle diverse possibili sedi di compressione del nervo lungo il suo decorso al polso, descrive sei quadri distinti (Tabella 1).
Per quanto riguarda la diagnosi differenziale vanno escluse patologie nervose centrali (sclerosi a placche, patologie cordonali) così come cervicobrachialgie in territorio di C8, patologie dell'apice polmonare o concomitanti compressioni del nervo ulnare al tunnel cubitale. La presenza di miosi ed enoftalmo evocano immediatamente la possibilità di una compressione della radice di C8, in particolare per neoplasie dell'apice polmonare (sindrome di Pancoast-Ciuffini), ma in questi casi il dolore è particolarmente forte, spesso interessa anche la spalla, e ha una distribuzione lungo il territorio di tutta la radice di C8 e non solo al polso. Ugualmente la cervicobrachialgia presenta una distribuzione della sintomatologia ipo/parestesica sui dermatomeri di C8, con ipovalidità del riflesso cubitopronatore. L'inclinazione laterale del collo dal lato opposto all'arto esteso e abdotto (test di Roger-Bjikelaas-De Sèze) esacerberà la sintomatologia parestesica lungo l'arto e studi radiografici e RMN mirati del collo verranno eseguiti a conferma della clinica. Per la differenziazione con la compressione dell'ulnare al gomito valutiamo attentamente la sensibilità sul dorso del IV e V dito, di pertinenza del ramo sensitivo dell'ulnare che origina alcuni centimetri prossimalmente al polso: l'ipoanestesia di questa zona indicherà una compressione prossimale al polso. Si valuta poi la forza del flessore ulnare del carpo: la sua ipovalidità è indice di compressione al di sopra del polso. Infine interessante è il test di flessione del gomito, preconizzato da Wadsworth (28): siamo giunti alla conclusione che in caso di compressione dell'ulnare al gomito si rileverà esacerbazione della sintomatologia sensitivo motoria in territorio di innervazione del nervo ulnare mantenendo atteggiato in flessione di 90° il gomito per un minuto circa (29,30).
L'elettromiografia correttamente eseguita e valutata dovrebbe essere in questi casi dirimente, purché effettuata da personale competente e addestrato. Già molti anni fa Green (8) investiva di maggior importanza il quadro clinico e l'esperienza del chirurgo della mano più che l'esame elettromiografico.
Gli studi ecografici e RMN del polso (12-14,31) non vengono eseguiti di routine ma solo se finalizzati alla ricerca di una causa di compressione (ad es. un ganglio artrogeno) oppure hanno un importante valore ai fini dello studio anatomico e morfologico del distretto in questione.

4 • Quadro clinico di paresi del nervo ulnare, con ipotrofia del 1° interosseo e griffe del IV e V dito.

Tabella 1 • Quadri clinici secondo Uriburu.

	Sede di compressione	Zona di ipoanestesia (cute regione ipotenare e volare IV V)	Ipostenia e ipotrofia ipotenare (abd, fb, opponente V)	Ipostenia e ipotrofia adduttore pollice, flessore breve pollice, interossei e lombricali
Deficit sensitivo puro	Rami palmari superficiali	Sì	No	No
Deficit sensitivo e motorio	Rami palmari e ramo profondo prossimalmente al pisiforme	Sì	Sì	Sì
Deficit sensitivo e motorio con risparmio mm ipotenari	Rami palmari e ramo profondo distalmente al pisiforme	Sì	No	Sì
Paralisi motoria di tutti i muscoli	Ramo motore profondo	No	Sì	Sì
Paralisi muscoli intrinseci	Ramo motore profondo distalmente all'emergenza rami mm ipotenari	No	No	Sì
Paralisi motoria tranne abduttore del V	Ramo motore profondo (variante anatomica con ramo per abduttore del V origina prossimalmente)	No	Sì, salvo abduttore del V	Sì

Trattamento

Negli stadi iniziali, quando il paziente riferisce parestesie soprattutto notturne con dolore e vi è assenza di deficit sensitivi e/o motori confermati dall'esame EMG, è indicato eseguire una terapia con neurotrofici, fisioterapia, tutori e una valutazione nel tempo del quadro clinico. Una volta effettuata la diagnosi di compressione del nervo ulnare al polso con il relativo corredo di segni e sintomi e la conferma EMG, l'unico trattamento risolutivo è quello chirurgico, ciò anche in considerazione delle note difficoltà di recupero del nervo ulnare, soprattutto in caso di compressioni avanzate e in corso da lungo tempo.

L'intervento deve essere eseguito sempre in anestesia di plesso, in modo da permettere al chirurgo l'accurata esplorazione del nervo in tutto il suo tragitto. L'incisione inizia prossimalmente al polso, longitudinale, radialmente al flessore radiale del carpo, per poi curvare tra pisiforme e uncinato. Si individua il flessore ulnare del carpo prossimalmente al polso, e radialmente a esso si incide la fascia. Al di sotto comparirà il fascio vascolo, nervoso ulnare che viene seguito distalmente fino al centro del tunnel ulnare. La fascia viene sezionata, vengono identificati i due rami sensitivi (più superficiali) e il ramo profondo, che si approfonda verticalmente nell'occhiello costituito dall'abduttore e flessore breve del V dito; si esegue la neurolisi atraumatica di tutti i rami

5 • Formazione cistica artrogena che va a comprimere e dislocare il nervo ulnare al canale di Guyon.

e si identifica se vi è una causa di compressione *ab estrinseco*; non è infrequente il caso in cui il nervo viene seguito senza evidenti formazioni compressive, legato quindi alla sola sclerosi del tetto del canale di Guyon: queste forme, cosiddette idiopatiche, rappresentano, nella nostra esperienza, la maggioranza dei casi. Se invece si trovano formazioni cistiche (Figura 5) o anomalie muscolari, in particolare collegate all'abduttore del V dito, vanno asportate. Inutile rimuovere il pisiforme *in toto*, salvo i casi dove una sua pregressa frattura abbia comportato la formazione di un callo esuberante occupante spazio. In rari casi abbiamo trovato tromboangioiti dell'arteria ulnare. Va effettuata un'accurata emostasi alla rimozione del laccio pneumoischemico, al fine di evitare ematomi post-operatori, forieri di nuove compressioni e sclerosi cicatriziali. Raramente abbiamo utilizzato gel antiaderenziali, in quanto il letto del nervo appare di solito morbido, e in questa sede il nervo non ha bisogno di grandi escursioni di movimento. La sutura, la medicazione e il confezionamento di una stecca gessata da mantenere per 2 settimane concludono l'intervento. Alla sua rimozione e alla desutura invitiamo il paziente al graduale recupero funzionale e al ritorno alle attività precedenti nell'arco di ulteriori 15-20 giorni. Fattori prognostici negativi per il recupero sono il lungo tempo trascorso dall'esordio della sintomatologia, la tarda età, le neuropatie metaboliche (diabete mellito) o tossiche, le compressioni a più livelli (cervicobrachialgie, compressioni combinate a livello del gomito e del polso).

Bibliografia

1. Guyon F. Note sur une disposition anatomique propre à la face antérieure de la région du poignet et non encore décrite par le docteur. Bull Soc Anat De Paris. 1861; 6:184-6.
2. Hunt JR. Occupation neuritis of the deep palmar branch of the ulnar nerve. A well defined clinical type of professional palsy of the hand. J Nerv Ment Dis. 1908; 35:673-89.
3. Shea JD, McClain EJ. Ulnar nerve compression syndromes at and below the wrist. J Bone Joint Surg. 1969; 51A:1095-103.
4. Gross MS, Gelberman RH. The anatomy of the distal ulnar tunnel. Clin Orthop. 1985; 196:238-47.
5. Denman EE. Anatomy of the space of Guyon. Hand. 1978; 10:69-76.
6. Marchetti N, Bachechi P, Barbieri E, Guido G. Sindromi nervose canalicolari degli arti ad ezio-

logia non traumatica. Liviana Editore, Padova, 1978.
7. Howard FM. Ulnar nerve palsy in wrist fractures. J Bone Joint Surg. 1961; 43:1197-201.
8. Green DP. Operative Hand Surgery, 3rd Edition. Churchill Livingstone, New York, 1993.
9. Schjelderup H. Aberrant muscle in the hand causing ulnar nerve compression. J Bone Joint Surg. 1964; 46B:361.
10. Zook EG, Kucan JO, Guy RJ. Palmar wrist pain caused by ulnar nerve entrapment in the flexor carpi ulnaris tendon. J Hand Surg. 1988; 13A:732-5.
11. Cobb TK, Carmichael SW, Cooney WP. Guyon's canal revisited: an anatomic study of the carpal ulnar neurovascular space. J Hand Surg. 1996; 21A:861-9.
12. Rosati M, Nesti C, Marcello M, Rosetti C. Revisione critica dello spazio neurovascolare di Guyon. Riv Chir Mano. 2000; 38:293-8.
13. Rosati M, Nesti C, Lisanti M *et al*. A critical survey of carpal ulnar neurovascular space (Guyon's canal), 8th Congress of the International Federation of Societies for Surgery of the Hand, Istanbul, 2001: 552-556.
14. Cacianti M, Rosati M, Zampa V, Lisanti M. Revisione critica del decorso del nervo ulnare al polso: conferma di una "nuova" anatomia dopo gli studi preliminari. Riv Chir Mano. 2010; 47:188.
15. Cliffton EE. Unusual innervation of the intrinsic muscle of the hand by median and ulnar nerve. Surgery. 1948; 23:13-31.
16. Rowntree T. Anomalous innervation of the hand muscles. J Bone Joint Surg. 1949; 31B:505-10.
17. O'Hara JJ, Stone JH. Ulnar neuropathy at the wrist associated with aberrant flexor carpi ulnaris insertion. J Hand Surg. 1988; 13A:382-4.
18. Dodds GA III, Hale D, Jackson T. Incidence of anatomic variants in Guyon's canal. J Hand Surg. 1990; 15A:352-5.
19. Regan PJ, Feldberg L, Bailey BN. Accessory palmaris longus muscle causing ulnar nerve compression at the wrist. J Hand Surg. 1991; 16A:736-8.
20. Peterson P, Sacks S. Fracture-dislocation of the base of the fifth metacarpal associated with injury to the deep motor branch of the ulnar nerve: a case report. J Hand Surg. 1986; 11A:525-8.
21. Budny PG, Regan PJ, Roberts A. Localized nodular synovitis: a rare cause of ulnar nerve compression in Guyon's canal. J Hand Surg. 1992; 17A:663-4.
22. Caroli A, Cristiani G, Squarzina PB, De Benedittis A. Compressione della branca palmare profonda del nervo ulnare da neurofibroma isolato. Presentazione di un caso. Chir Org Mov. 1987; 72:381-4.
23. Conn J Jr, Bergan JJ, Bell JL. Hypothenar hammer syndrome: postraumatic digital ischemia. Surgery. 1970; 68:1122-8.
24. Leslie IJ. Compression of the deep branch of the ulnar nerve due to edema of the hand. Hand. 1980; 12:271-2.
25. Hayes JR, Mulholland RC, O'Connor BT. Compression of the deep palmar branch of the ulnar nerve. Case report and anatomical study. J Bone Joint Surg. 1969; 51B:469-72.
26. Uriburu IJ, Morchio FJ, Marin JC. Compression syndrome of the deep motor branch of the ulnar nerve (piso-hamate hiatus syndrome). J Bone Joint Surg. 1976; 58A:145-7.
27. Chaise F, Sedel L. Les compressions isolées de la branche motrice du nerf cubital. Ann Chir Main. 1983; 2:33-7.
28. Wadsworth TG. The external compression syndrome of the ulnar nerve at the cubital tunnel. Clin Orthop. 1977; 124:189-204.
29. Rosati M, Martignoni R, Nesti C, Secchi G. Validità clinica del test di flessione del gomito per la compressione del nervo ulnare al gomito. Chir Mano. 1997; 34:351-5.
30. Rosati M, Martignoni R, Spagnoli G *et al*. Clinical validity of elbow flexion test for the diagnosis of ulnar nerve compression at the cubital tunnel. Acta Orthop Belg. 1998; 64:366-70.
31. Zeiss J, Jakab E, Khimji T, Imbriglia J. The ulnar tunnel at the wrist (Guyon's canal): normal MR anatomy and variants. AJR. 1992; 158:1081-5.

3.5

INTERVENTI PALLIATIVI NELLE PARALISI DEL NERVO ULNARE

Umberto Passaretti, Alessandra Soldati, Guglielmo Lanni

Le trasposizioni tendinee sono concettualmente un riequilibrio di forze residue, onde ripristinare una funzione deficitaria per lesione nervosa.
Le tecniche utilizzate, le condizioni generali e meccaniche di successo di un transfer tendineo nelle sindromi canalicolari sono esattamente sovrapponibili a quelle delle lesioni nervose traumatiche; ciò che cambia è l'indicazione chirurgica e, più in particolare, il timing operatorio.
L'indicazione chirurgica va posta in tre condizioni:

1. nei pazienti già sottoposti a decompressione/neurolisi che clinicamente (e supportati da elettromiogrammi seriali a 3 e 6 mesi) non dimostrino segni significativi di recupero funzionale;
2. nei pazienti in cui i segni paretici siano insorti da oltre tre mesi e nei quali l'elettromiografia dimostri un reclutamento di fibre motorie < 50%;
3. secondo la nostra esperienza l'indicazione chirurgica va estesa, inoltre, anche ai pazienti con sintomatologia "precoce" ma inserita in un quadro di polineuropatia generalizzata (a es. la neuropatia diabetica).

Le sindromi compartimentali che possono determinare paralisi motoria dell'ulnare si realizzano a due livelli:

- *doccia epitrocleo-olecranica*: primitiva, abbastanza rara, o più frequentemente *secondaria* a valgismo congenito o acquisito del gomito, a processi espansivi o fibrotici che riducono il volume della doccia;
- *canale di Guyon*: pressoché inesistente in forma primitiva ma nella quasi totalità dei casi *secondaria* a fratture dell'ulna distale o processi espansivi intracanalicolari.

L'esame clinico nelle due forme è pressoché identico, in relazione ai muscoli paralizzati.
Oltreché l'impossibilità ad ab-addurre le dita rispetto all'asse mediano (segno di Pitres-Testut), e l'anestesia del IV e V dito, i segni principali sono:

- griffe del quarto e quinto dito (cosiddetta "mano benedicente" o *intrinsic minus deformity*);
- abduzione forzata del mignolo (segno di Wartenberg);
- perdita della forza di prensione globale e in particolare della presa digito-pulpare (segno di Froment).

Griffe del IV e V dito

È secondaria alla paralisi degli interossei di queste due dita non compensata dall'azione dei lombricali, come succede per il II e III dito.
Com'è noto la griffe si crea laddove la funzione dei tendini estensori estrinseci (che agiscono estendendo la prima falange a livello della metacarpofalangea – MF) e l'azione dei flessori superficiali e profondi non è più controbilanciata dalla funzione degli interossei i quali – notoriamente – flettono e stabilizzano la MF ed estendono l'interfalangea prossimale e distale.
Si intuisce anche perché la griffe sia assai meno evidente, se non assente, nelle paralisi "alte" perché qui è anche presente un deficit più o meno evidente dei flessori profondi del IV e V dito.
I metodi correttivi della deformità ad artiglio tendono a riattivare la funzione degli intrinseci mediante transfer tendine, oppure a prevenire l'iperestensione delle MF con tecniche di tenodesi o capsulodesi. In questo modo l'aponevrosi dorsale delle dita si sposta distalmente, le inser-

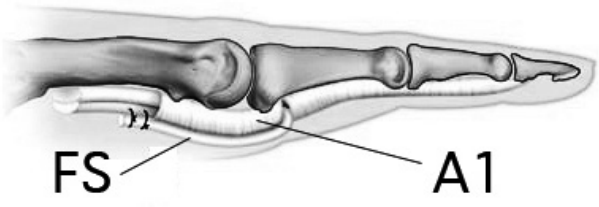

1 • La tecnica del "lazo" secondo Zancolli.
Per gentile concessione della Casa Editrice Mattioli 1885, Fidenza (Parma).

zioni sulla F1 degli estensori si detendono e la loro azione si eserciterà esclusivamente sulla seconda e terza falange.

Gli interventi palliativi possono essere *statici* (tenodesi e capsuloplastiche) e *dinamici* (tutti i transfer tendine) e la scelta andrà effettuata dopo un'attenta valutazione del test di Bouvier: flettendo passivamente le MF dovrebbe essere possibile l'estensione attiva delle interfalangee prossimali. Se il test è positivo possiamo eseguire un palliativo ad azione attiva.

Attualmente ricorriamo a due interventi:

1. *Tecnica del "lazo" secondo Zancolli* (Figura 1).
   È, in pratica, un ancoraggio del flessore superficiale del IV e V dito alle rispettive pulegge MF. Il flessore superficiale del IV e V dito vengono disinseriti al livello del chiasma, alla prima falange e repertati, poi, attraverso un occhiello scolpito sulla rispettiva puleggia. Risuturati su se stessi, determinano una leggera e stabile flessione delle MF (Figure 2 e 3).
   Vantaggi: di facile esecuzione, può essere considerata una tenodesi che simula l'*effetto Bouvier* determinando una costante flessione delle MF; inoltre depauperando il dito di uno dei suoi flessori migliora di per sé la griffe.
   Svantaggi: nei follow-up abbiamo registrato una recidiva (parziale, in genere) della griffe per cedimento della puleggia.
2. *Rianimazione diretta degli intrinseci* (secondo Bunnel e varie modifiche).
   È una tecnica *ambiziosa* che mira a ristabilire la flessione attiva della falange prossimale e nello stesso tempo correggere l'abduzione forzata del V dito (vedi dopo).
   Il flessore superficiale del IV dito viene disinserito a livello delle bandellette terminali alla prima falange e repertato al palmo. Si allun-

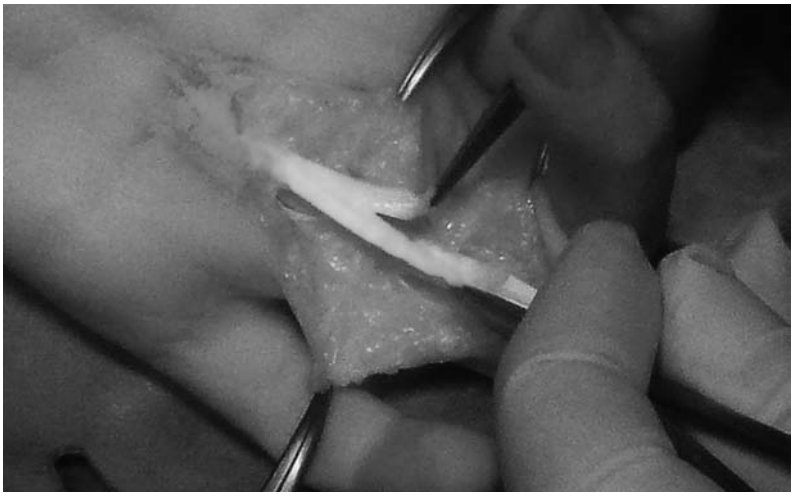

2 • Il FS del IV e V dito vengono disinseriti al livello del chiasma.

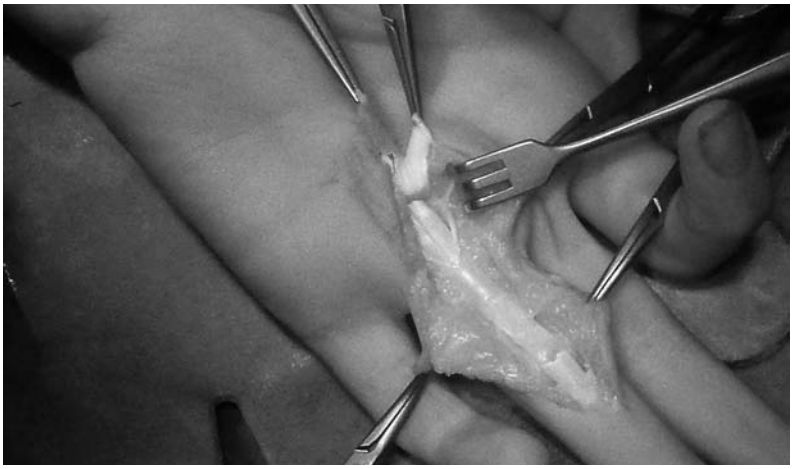

3 • Vengono poi repertati attraverso un occhiello scolpito sulla rispettiva puleggia e risuturati su se stessi.

gano le due bandellette di alcuni centimetri per consentire loro un tragitto indipendente e attraverso i rispettivi *canali dei lombricali* vengono trasferite:

– quella radiale alla faccia laterale ulnare della F1 del IV dito;
– quella ulnare alla faccia laterale radiale della F1 del V dito.

Quivi ciascuna bandelletta viene suturata in giusta tensione all'aponevrosi degli interossei e, preferibilmente, prolungata alla bandelletta centrale dell'estensore (tecnica di Brand modificata dalle tecniche di Omer e De Negri). Il risultato è immediatamente verificabile: la prima falange è flessa di alcuni gradi, le due falangi distali sono semiestese e il mignolo si è ravvicinato all'asse centrale della mano. La mobilizzazione passiva è possibile con resistenza elastica minima (Figure 4 e 5).

Vantaggi: l'intervento mira a un totale ripristino dell'azione paralizzata degli intrinseci e nello stesso tempo vicaria l'abduzione forzata del V dito. I risultati sono abbastanza stabili nel tempo e viene sacrificato solo il flessore superficiale del IV dito.

Svantaggi: difficile "calibrare" la giusta tensione dei trapianti per cui un'eccessiva tensione o una abnorme lassità congenita o acquisita del volar plate dell'interfalangea prossimale può causare una secondaria deformità "a collo di cigno". Trasformiamo, in pratica, una *intrinsic minus deformity* in *intrinsic plus deformity.*

Abduzione forzata del mignolo

La paralisi del 3° interosseo palmare determina un atteggiamento caratteristico di abduzione del V dito che, in mancanza di una griffe pronunciata, è spesso il segno più evidente di neuroaprassia ulnare (Figura 6). In molti casi, specie nelle paralisi alte con griffe minima o nulla è il segno clinico più evidente.

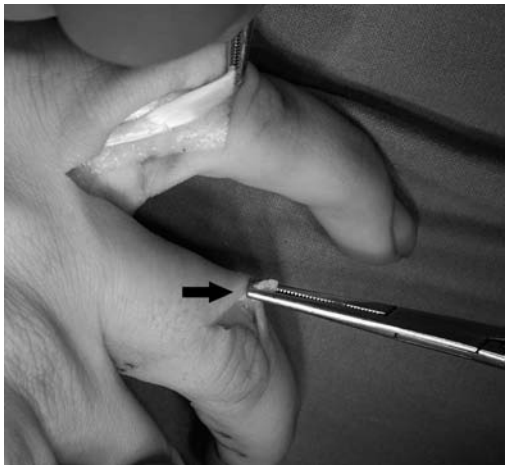

4 • Le due bandellette del FS 4° vengono trasferite attraverso il canale dei lombrichi alla faccia ulnare dell'aponeurosi degli interossei del IV dito e alla faccia radiale dell'aponeurosi del V.

5 • Ciascuna bandelletta è suturata sia all'aponeurosi che alla bandelletta centrale dell'estensore.

L'intervento consiste nella rianimazione diretta del terzo interosseo palmare mediante un transfer tendineo; la nostra preferenza ricade sull'utilizzo dell'estensore proprio del V dito. Il tendine viene disinserito distalmente alla sua congiunzione con l'estensore comune alla MF e repertato sul dorso del quinto metacarpo. È importante che il tendine sia repertato il più prossimalmente possibile in quanto per conservare il massimo della potenza il tragitto del transfer deve essere il più possibile rettilineo. Una volta repertato, il tendine viene trasferito per via sottocutanea al quarto spazio interdigitale con direzione volo-ulnare e puleggia al legamento intermetacarpale profondo e suturato saldamente all'aponevrosi interossea radiale alla base della prima falange (Figura 7). L'ancoraggio può anche essere eseguito alla faccia radiale della puleggia A1 (*tecnica di Blacker*), così da ottenere un modico "effetto lazo" che migliora la griffe del mignolo.
I risultati di questa tecnica sono gratificanti sia dal punto di vista estetico che funzionale.
Vantaggi: tecnica relativamente semplice, di rapida esecuzione con risultati costanti nel tempo.
Svantaggi: nessuno, a condizione di tener conto che questo transfer vicaria la sola paralisi del terzo interosseo volare (va fatta solo in assenza di griffe) e avendo cura di non *imprigionare* nel trasferimento sottocutaneo il fascio vascolo-nervoso digitale.

Paralisi dell'adduttore

Molte volte i pazienti che arrivano alla nostra osservazione non denunciano né la griffe, né il Wartenberg né, tantomeno, l'anestesia del mignolo, bensì un indebolimento globale della forza di prensione. Ciò è legato alla paresi dei muscoli interni dell'eminenza tenare (adduttore, capo interno del flessore breve, 1° interosseo palmare) che sono governati dall'ulnare e che intervengono nel movimento di opposizione del pollice nella fase *centripeta*, cioè nella *piccola corsa,*

6 • Il segno di Wartenberg.

7 • Transfer dell'estensore proprio del mignolo (vedi testo).

la traiettoria che congiunge il 1° al 2° metacarpo. In particolare l'adduttore, unitamente al 1° interosseo dorsale interviene in tutte le prese di precisione (quelle che esercitiamo fra I e II dito: pulpo, laterale e di opposizione sub-terminale e che il paziente compensa col flessore lungo del pollice: segno di Froment) e di forza che, secondo il modello di Rabishong, sono possibili grazie ai flessori del II dito che fungono da puleggia di riflessione (Figura 8).

Gli interventi palliativi a cui ricorriamo sono due:

- Transfer del flessore profondo del IV (o III nelle paralisi "alte") che – disinserito distalmente – viene trasposto per via sottocutanea all'aponevrosi adduttoria, con puleggia al 3° metacarpo (tecnica di Goldner modificata) e prolungato fino all'estensore lungo del pollice.
- Transfer dell'indicatore di Riolano (Brown) disinserito alla sua confluenza con l'estensore comune delle dita, trasferito volarmente con puleggia al 3° metacarpo e ancorato all'aponevrosi adduttoria e all'estensore lungo delle dita. È la tecnica che preferiamo nelle paralisi "alte", ovviamente (Figure 9-12).

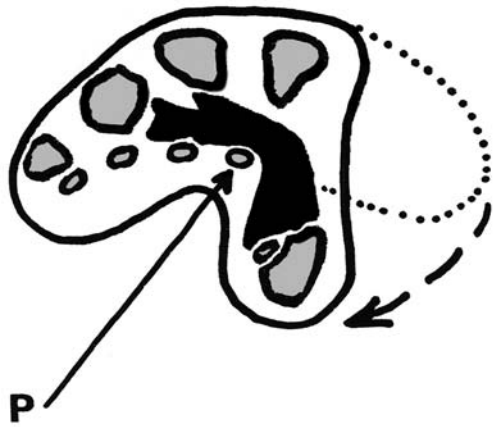

8 • Il modello di Rabischong ci rende conto dell'importanza dell'adduttore nel movimento di opposizione e quindi nella forza di prensione.
Per gentile concessione della Casa Editrice Mattioli 1885, Fidenza (Parma).

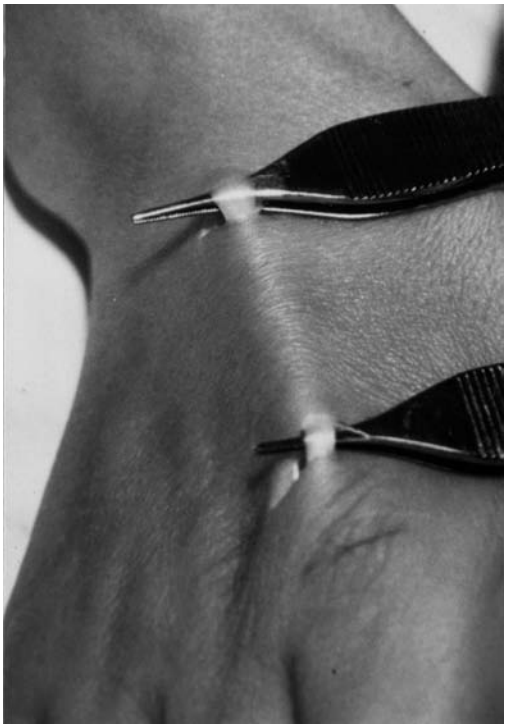

9 • Transfer dell'indicatore di Riolano pro adduttore. Il tendine viene disinserito alla MF.

In entrambe le tecniche l'ancoraggio all'estensore lungo del pollice consente di controllare completamente il segno di Froment.

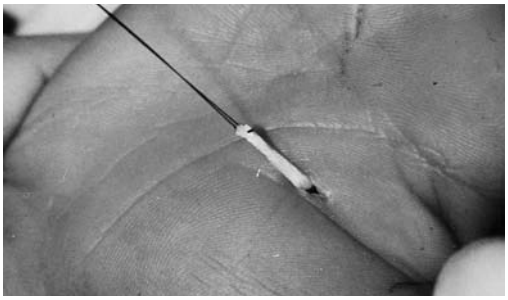

10 • Il tendine viene repertato alla base del 3° metacarpo e trasferito volgarmente attraverso il secondo spazio intermetacarpale.

Secondo le leggi della biomeccanica questi transfer sarebbero i meno efficaci in quanto una puleggia così distale descrive assieme alle inserzioni prossimale e distale del tendine un angolo quasi retto, con sensibile dispersione della forza iniziale. In realtà questo indebolimento è veramente minimo e il transfer, in compenso, riproduce fedelmente la linea di forza del ventre profondo dell'adduttore (che unisce il 3° metacarpo al sesamoide interno).
Vantaggi: un notevole recupero della forza di prensione e della opposizione subterminale.
Svantaggi: depaupera la mano di un tendine motore estrinseco.

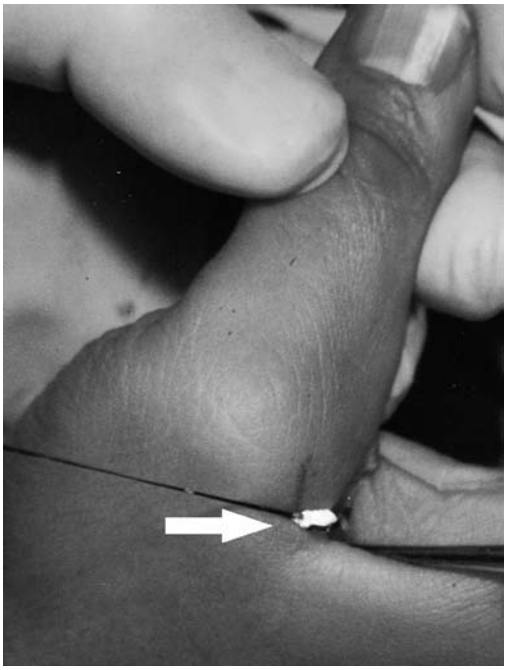

11 • L'inserzione distale è effettuata all'aponeurosi adduttoria e prolungata all'ELP.

12 • Il miglioramento della forza di pressione e la correzione del segno di Froment sono soddisfacenti.

Bibliografia di riferimento

Alnot JY, Le Bellec Y. Trasferimenti tendinei per le paralisi del nervo mediano ed ulnare (escluso il pollice). EMC 01-04-310 tomo 3. Elsevier Italia, 2005.

Bonola A, Caroli A, Cell L. La mano. Piccin, Padova, 1981.

Brown P. Recostruction for pinch in ulnar intrinsic palsy. Orthop Clin North Am. 1974; 5.

Fonzone Caccese L, Soldati O. La rianimazione motoria del pollice nelle paralisi inveterate del nervo ulnare. Rivista Ch Mano. 1985; 22(3): 453-456.

Omer GE. Ulnar nerve palsy. In: Green D. Operative hand surgery. Churchill-Livingstone, New York, 1982.

Tubiana R. Traité de chirurgie de la main. Masson, Paris, 1991.

Tubiana R. The hand. Vol. 4. WB Saunders, Philadelphia, 1993.

Tubiana R, Malek R. Paralysies des muscles intrinseques du pouce. E.M.C. 44420.

Zancolli EA. Claw hand caused by paralysis of the intrinsec muscles. A simple procedure for its correction. J Bone Joint Sur Am. 1957; 39A: 1076-80.

Capitolo 4
SINDROMI DEL RADIALE

4.1 Sindrome del tunnel radiale
Adolfo Vigasio, Ignazio Marcoccio

4.2 Sindrome compressiva del nervo interosseo posteriore
Ombretta Spingardi, Igor Mario Rossello

L'irritazione del nervo interosseo posteriore come causa di epicondilalgia
Andrea Vitali, Giancarlo Caruso, Laura Martini

4.3 La sindrome di Wartemberg
Adolfo Vigasio, Ignazio Marcoccio

4.4 Interventi palliativi per la paralisi del nervo radiale
Piero Di Giuseppe, Dante Tunesi, Silvio Abatangelo, Umberto Napoli

4.1
SINDROME DEL TUNNEL RADIALE

Adolfo Vigasio, Ignazio Marcoccio

La sindrome del tunnel radiale (STR) è una neuropatia dai connotati clinici incerti, sulla cui esistenza non c'è ancora riconoscimento unanime. Alcuni autori ritengono addirittura che essa non esista (1-3) altri autori sono possibilisti sulla sua esistenza (4), altri ritengono che sia una entità clinica ben precisa, per quanto molto rara e dai connotati clinici così sfumati e confusi da rendere molto cauto il chirurgo il quale, secondo Stanley «*deve essere molto meticoloso nella sua valutazione perché non tutti i pazienti hanno una STR, ma qualcuno sì*» (5). Molti altri autori non hanno dubbi sull'esistenza di questa sindrome che sicuramente è molto rara, rappresentando circa il 2% delle sindromi nervose compressive dell'arto superiore (5,6) e a tutt'oggi non è ancora ben codificata sia per quanto riguarda la metodica diagnostica che per gli aspetti eziologici e quelli anatomo-patologici (4,5).

La STR è responsabile di una sintomatologia dolorosa della porzione laterale e prossimale dell'avambraccio, nel territorio dei ventri muscolari degli estensori del polso e delle dita, che insorge durante e dopo sforzi intensi e prolungati in estensione del gomito e rotazione dell'avambraccio, accompagnata nel corso del tempo dalla diminuzione antalgica di forza (7).

Il territorio in cui il nervo radiale decorre tra la parte distale del braccio e quella prossimale dell'avambraccio viene comunemente denominato "tunnel radiale" da quando nel 1972 gli inglesi Roles e Mausdley (8) descrissero una nuova entità patologica che chiamarono "sindrome del tunnel radiale" nella convinzione che molte epicondiliti resistenti alle terapie classiche (*resistant tennis elbow*) non guarissero perché in realtà non si trattava di epicondiliti, ma di neuropatie compressive misconosciute del nervo radiale, con sintomi tanto simili a quelli delle epicondiliti da essere scambiati con quelli delle tendinopatie inserzionali all'epicondilo laterale. In realtà è possibile anche che le due patologie (tendinopatia e neuropatia) coesistano nello stesso paziente (7,9). Quello che Roles e Maudsley descrissero, in realtà, non è un tunnel, ma uno stretto passaggio della lunghezza di circa alcuni centimetri attraverso il quale passa il nervo radiale (10). Il tunnel radiale inizia secondo Mackinnon e Dellon (10) al braccio a livello dell'origine dal nervo radiale dei rami motori del brachioradiale e arriva fino all'arcata di Frohse. Non è ancora ben definita l'eziologia precisa della STR, perché, dopo la prima descrizione, sono state descritte, negli anni successivi, molteplici cause ulteriori di neuropatia. Nella casistica di Roles e Maudsley (8) la sofferenza del nervo radiale poteva dipendere da:

- lacinie fibrose nella regione del capitello radiale che ancoravano, strozzandoli, il nervo radiale e i suoi rami;
- condizioni di ipertrofia del muscolo estensore radiale breve del carpo (ERBC) che lo rendeva più piatto, facendo in tal modo estendere il suo territorio in sede più mediale del normale, raggiungendo il capitello radiale e schiacciando in tal modo il nervo contro il capitello radiale;
- compressione nervosa da parte del capo fibroso del ventre superficiale del muscolo supinatore;
- compressione provocata dal ventaglio vascolare dei rami dell'arteria ricorrente radiale.

Oggigiorno si conosce un'eziologia ben più ampia: oltre alla compressione dell'ERBC con il suo ventre muscolare largo che in seguito a contrazioni ripetute o a movimenti di prono-supinazione reiterati può schiacciare il nervo contro il capitello radiale (7,9), si conferma il ruolo stenosante delle lacinie fibrose nella regione del capitello radiale, probabilmente collegate in modo frequente a dei processi di fibrosi infiammatoria dei tendini epicondiloidei laterali, (10,12,13). Altri fattori eziologici possono essere rappresentati da una compressione del nervo interosseo posteriore all'arcata di Frohse (5,8,12,14,15), da vasi arteriosi o venosi ipertrofici (8,12,13), o da un'origine fibrosa dell'ERBC (12), o da cisti omero-capitellari che con vari meccanismi, talora associati a un'ipertrofia del soprastante muscolo ERBC, possono in qualche modo impedire lo scorrimento nervoso (16,17). Possibile, nei casi in cui la sintomatologia irritativa si localizza nel territorio del ramo sensitivo del nervo radiale alla mano, una sofferenza irritativa prossimale del nervo radiale di tipo imprecisato in regione sovracondiloidea, che può essere secondaria a bande fibrose dense con azione compressiva sul nervo (15) (Figure 1 e 2).

Nella nostra esperienza di 34 casi operati a partire dalla fine degli anni '80, l'eziologia più frequente è stata la compressione all'arcata di Frohse (22 casi) seguita dalla compressione da parte dei vasi ricorrenti di Henry (3 casi), da cisti omero-capitellari (3 casi), da tralci fibrosi densi in un caso (Figure 1 e 2) e sottili lacinie fibrose (4 casi) (Figura 3A, 3B) responsabili di singole o plurime impronte sul nervo, dalla ipertrofia del muscolo ERBC (2 casi). Un paziente presentava una compressione contemporanea del NIP da parte

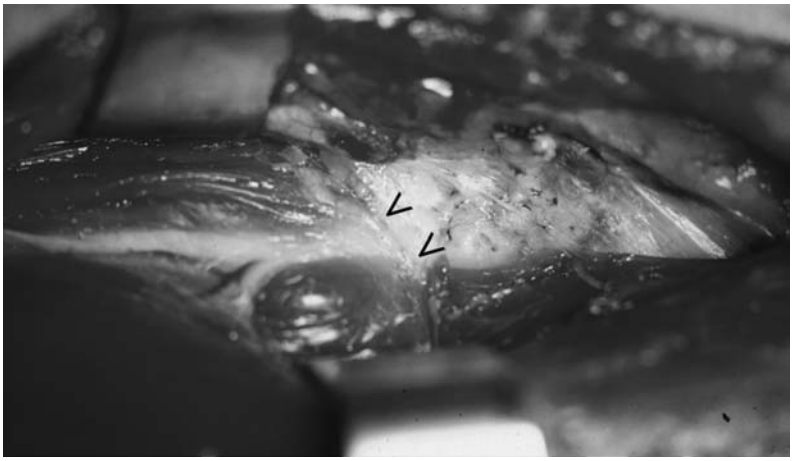

1 • Estesa e densa banda fibrosa soprastante il nervo radiale a livello dell'origine dei rami distali (ramo sensitivo, ramo motorio per l'ERBC e NIP).

2 • Strozzamento millimetrico del ramo sensitivo del radiale al di sotto della banda fibrosa.





3 • (A) Sottili bande fibrose soprastanti il nervo radiale a livello sovracondiloideo nello spazio tra BR e brachiale anteriore. (B) Pur sembrando inconsistenti, le lacinie fibrose erano responsabili di una limitata esofibrosi sintomatica.

dell'arcata di Frohse e del nervo sensitivo da parte di una sottile lacinia fibrosa che ne determinava uno strozzamento millimetrico (Figura 4).
Il cosiddetto tunnel radiale non si limita anatomicamente all'arcata di Frohse, ed è oggi ben chiaro che nella STR i pazienti hanno dolore, ma non hanno paralisi, e solo rarissimamente presentano alterazioni della sensibilità nel territorio del nervo radiale alla mano (13); mentre nella sindrome dell'interosseo posteriore il quadro è quello della paralisi senza che sia presente dolore.
La diagnosi di STR deve essere ipotizzata per la presenza di una sintomatologia dolorosa importante localizzata sulla regione muscolare del breve supinatore, pochi centimetri distalmente all'epicondilo laterale, scatenata dagli sforzi intensi e ripetitivi in estensione del gomito, in prono-supinazione e dalla pressione elettiva sul territorio muscolare del supinatore breve (4,5,7,11,13). Nel corso del tempo i dolori diventano più frequenti, comparendo anche in movimenti banali di gomito e polso, accompagnandosi a un importante deficit antalgico di forza (7).
La diagnosi può venire evocata dalla positività di alcuni test clinici, i quali hanno lo scopo di riprodurre nel paziente dei sintomi sovrapponibili, per sede e caratteristiche, a quelli accusati spontaneamente. Le principali manovre provocative già descritte da Roles e Maudsley (11) sono le seguenti (Figura 5 A-C):

- l'evocazione di un dolore nella regione del muscolo ERBC a livello del capitello radiale durante l'estensione contrastata del III dito (Figura 5A). Questo dolore è diverso da quello, ben meno severo, delle epicondiliti, dove esso si localizza a livello dell'epicondilo late-

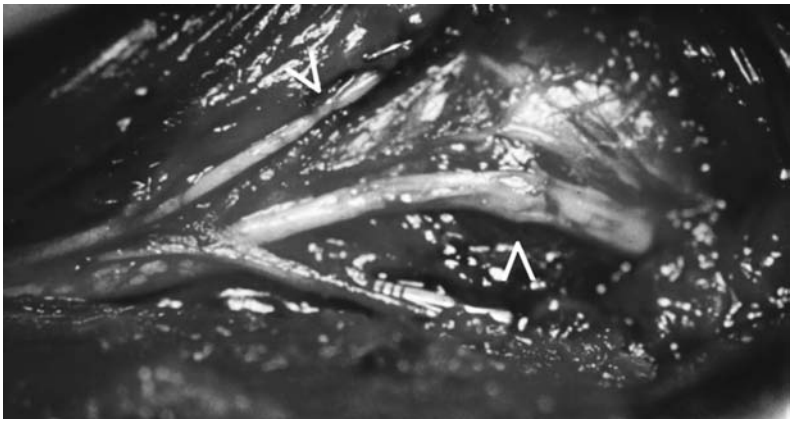

4 • Compressione a doppio livello con interessamento rispettivamente del ramo sensitivo da parte di lacinia fibrosa e del NIP da parte dell'arcata di Frohse dove il nervo presentava un rigonfiamento ed esofibrosi.

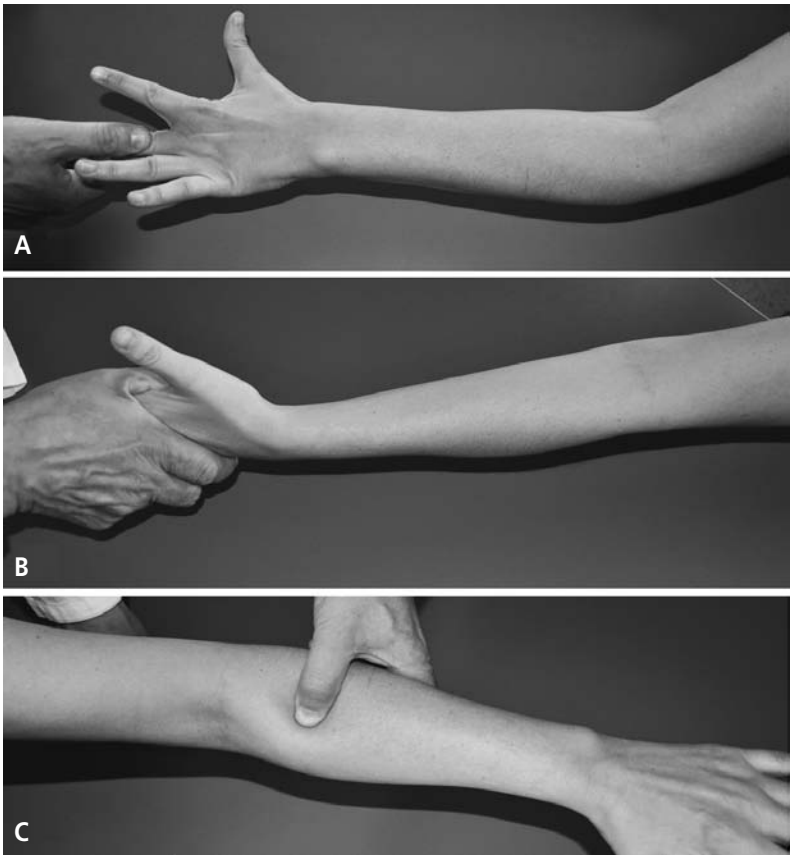

5 • Test provocativi principali (vedi testo).

rale ed è prodotto indifferentemente anche dall'estensione contrastata del II, del IV o del V dito;

- l'evocazione di dolore nello stesso territorio con la supinazione contro resistenza, che facendo contrarre il supinatore, stabilizza il radio comprimendo il nervo (5) (Figura 5B);
- l'insorgenza di un fastidio doloroso alla pressione sul nervo radiale sul muscolo supinatore breve, proprio nel vallo tra il muscolo BR e l'ERBC (7) (Figura 5C).

Secondo qualche autore (5), anche la pronazione contrastata può risvegliare nel paziente il dolore. Secondo altri autori (11), il NIP può essere stressato per meccanismi di elongazione e rotazione durante la supinazione passiva e di compressione durante la pronazione passiva.

Dal momento che gli studi elettrofisiologici sono sistematicamente negativi, rendendo la diagnosi basata esclusivamente su criteri soggettivi, è indispensabile che i test clinici vengano eseguiti nel paziente anche sull'arto controlaterale asintomatico e che lo stesso paziente sia sottoposto a più di una valutazione in epoche diverse. Particolare attenzione sarà da porre, durante le visite, alla diagnosi differenziale con altre patologie, per escludere *in primis* un'epicondilite (che peraltro può essere coesistente alla STR), ma anche radicolopatie cervicali e tendinopatie del bicipite al gomito. Un test di notevole aiuto è in certi casi quello dell'infiltrazione anestetica locale praticata sulla regione del dolore all'avambraccio (13). Qualche autore suggerisce di somministrare in modo sequenziale (7) un anestetico locale sulla regione dei tendini epicondiloidei e di seguito un blocco anestetico del nervo radiale nel canale radiale verificando il loro effetto sulla sintomatologia: se i sintomi scompaiono con l'infiltrazione

epicondiloidea, non si tratta di STR che invece sarà confermata nel caso che i sintomi scompaiano con la seconda infiltrazione. Non è descritto un trattamento conservativo particolare per questa neuropatia (7). Qualcuno suggerisce dei trattamenti manipolativi e riabilitativi volti al recupero dello scorrimento nervoso nel canale, che comunque non sono quasi mai efficaci, tanto più quanto è maggiore la sintomatologia neuropatica. Non sono indicate infiltrazioni steroidee, che invece svolgono un ruolo importante nella terapia, conservativa anch'essa, dell'epicondilite laterale, unitamente ai farmaci antinfiammatori e alla terapia fisio-riabilitativa. L'uso del cinturino compressivo, spesso efficace nella tendinopatia epicondilica (18), è controindicato quando quest'ultima è associata alla STR per il rischio di aggravare la neuropatia con la compressione. Quando i dolori persistono in modo importante, è indicato l'intervento chirurgico, che può essere esteso anche all'epicondilite laterale, se anche quest'ultima sia ribelle alle terapie conservative.

Metodica chirurgica e vie di accesso

Non c'è unanimità di vedute in letteratura sulla causa e sulla sede della sofferenza nervosa nella STR. È soprattutto la varietà delle sedi di compressione che condiziona le scelte della via di accesso da parte dei chirurghi. Quei chirurghi che ritengono che la sede della compressione sia nella prossimità dell'arcata di Frohse, o comunque che la regione patologica non si estenda più prossimalmente dell'avambraccio, preferiscono accessi meno invasivi, che permettano un'esplorazione della regione del NIP, al breve supinatore all'ERBC. Coloro che ritengono che le sedi di irritazione possano essere anche più prossimali, anche sul nervo radiale al braccio, devono necessariamente eseguire un'esplorazione più estesa (15). Un accesso esteso anche al braccio può essere particolarmente indicato nei rari casi in cui sono presenti segni clinici di irritazione del ramo sensitivo che fanno ipotizzare una sofferenza prossimale del nervo radiale, come pure nei casi in cui la regione di maggior dolore muscolare pressorio sia prossimale (15). Comunque è importante che venga esplorata durante l'intervento la sede di maggiore dolenzia. L'intervento deve essere eseguito in anestesia maggiore (anestesia tronculare o generale) con l'uso del tourniquet. Sono descritte in letteratura diverse vie di accesso alla regione anatomica sede di passaggio del nervo radiale e del nervo interosseo posteriore: via posteriore, via transmuscolare (attraverso il BR) e via anteroesterna (7,19). La via di accesso posteriore e quella antero-esterna sono già descritte nel capitolo riguardante la compressione del nervo interosseo posteriore all'arcata di Frohse.

Via trans-muscolare (7)

Viene fatta con un'incisione a "S" molto morbida partendo prossimalmente al capitello del radio a circa 3 cm lateralmente rispetto al tendine bicipitale. La fascia soprastante il BR viene incisa e il ventre muscolare deve essere aperto in modo smusso mirando a raggiungere in profondità il capitello, fino a identificare il grasso che avvolge il nervo, identificando quest'ultimo nel tratto antibrachiale, prima del suo ingresso nel muscolo supinatore. Per seguire il nervo distalmente si deve poi aprire delicatamente il ventre muscolare del BR lungo il territorio del tunnel radiale, eseguendo in sequenza la legatura dei vasi ricorrenti radiali e muscolari e l'apertura del ventre muscolare dell'ERBC. Si raggiunge in tal modo la regione d'ingresso del nervo nell'arcata di Frohse.

Via di accesso preferita dagli autori

È la via antero-esterna o anteriore (vedi capitolo precedente), la quale fornisce un accesso più esteso delle precedenti, tale da permettere un'esplorazione non solo del NIP, ma anche del nervo radiale in tutto il tratto che comincia dal muscolo BR al braccio, identificando il nervo radiale tra il BR e il brachiale anteriore. Grazie a un accesso di questo genere, risparmioso delle fibre muscolari in quanto eseguito per via smussa, è possibile esplorare estesamente tutto il tunnel radiale liberando il nervo radiale sia da possibili aderenze fibrose in sede prossimale all'epicondilo sia nella regione dell'epicondilo, valutando i rapporti del nervo con il muscolo ERBC e l'articolazione omero-capitellare, valutando infine la regione di passaggio del NIP sotto il ponte costituito dai vasi radiali ricorrenti di Henry e poi

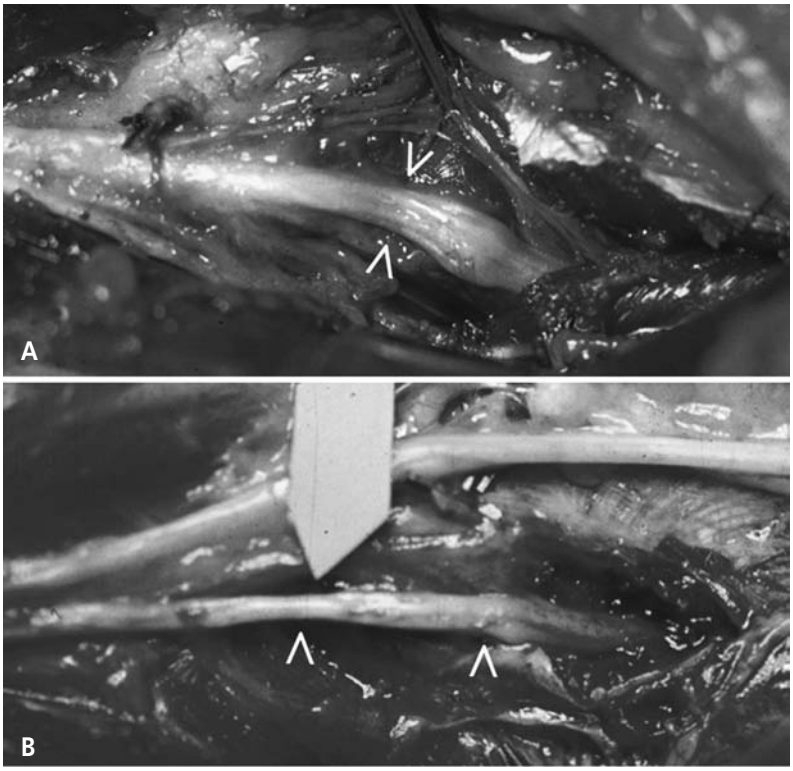

6 • A) Dilatazione del NIP con minima fibrosi epineurale. B) Plurime impronte ravvicinate sul NIP prima dell'ingresso nell'arcata di Frohse.

dall'arcata di Frohse. Quest'ultima deve essere aperta sistematicamente.

Nella maggior parte dei casi sono facilmente identificabili sia la sede che il tipo di lesione. Nei casi più rari, in cui a un primo esame non sembrerebbe di rilevare alterazioni significative, l'uso di

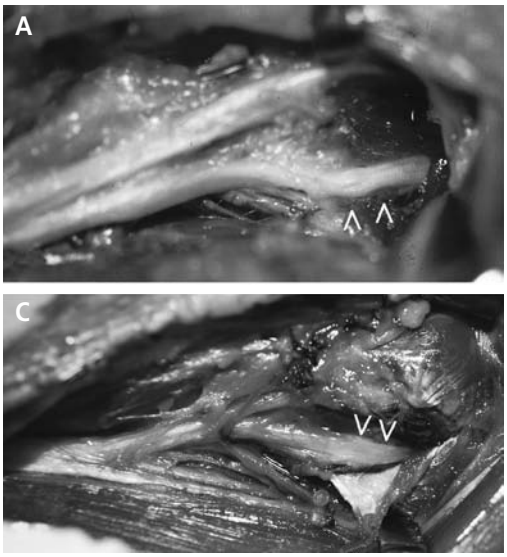

7 • A) Caso clinico di appiattimento con colorito biancastro del NIP dopo l'apertura dell'arcata di Frohse. B) Altro caso clinico con compressione del NIP all'arcata di Frohse. In trasparenza si vede sotto l'arcata il NIP. C) Stesso caso clinico dove si vede l'alterazione di colorito con pallore simil-ischemico del NIP dopo l'apertura dell'arcata di Frohse.



8 • A) Cisti artrogena omero-capitellare responsabile di una dislocazione del NIP e suo conseguente inginocchiamento e compressione da parte dei soprastanti vasi ricorrenti radiali di Henry. B) Dopo la escissione della cisti e la legatura dei vasi ricorrenti il decorso del NIP ritorna normale.

strumenti ottici di ingrandimento permette di identificare la regione sofferente, che talora è localizzata a più livelli.

Le lesioni elementari del nervo possono variare, da strozzamenti millimetrici a dilatazioni più o meno spiccate con tratti di fibrosi epineurale (Figura 6) e raramente con aspetto pseudoneuromatoso. Talora il tratto patologico presenta alterazioni di colorito con un aspetto pallido che fa pensare a settori nervosi di sofferenza vascolare (Figura 7). In due casi di cisti omero-capitellari la sofferenza del nervo era conseguente alla sua dislocazione dorsale da parte della sottostante cisti. Il nervo dislocandosi entrava in conflitto con i soprastanti vasi radiali ricorrenti che ne determinavano una compressione localizzata (Figura 8).

La neurolisi in genere si limita alla semplice liberazione dagli elementi che lo costringono (neurolisi esterna); se è presente un qualche ispessimento delle guaine nervose, in genere si tratta di esofibrosi che richiede al massimo una semplice e atraumatica epineurotomia, senza dover ricorrere a procedure più aggressive come la epineurectomia o la funicolotomia.

In caso di epicondilite associata a STR, sia che si tratti di epicondilite primaria sia di epicondilite recidiva a un precedente intervento chirurgico, si suggerisce, dopo aver confermato adeguatamente la coesistenza delle due patologie e la loro indicazione chirurgica, il trattamento delle due patologie in un unico intervento.

Dopo l'intervento dovrà essere applicato un tutore plastico brachio-antibrachiale da mantenere a puro scopo antidolorifico per qualche giorno e da rimuovere al più presto, in genere entro 5-7 giorni, per iniziare una mobilizzazione attiva, che permette, aiutata dall'eventuale assunzione di analgesici in dosi moderate, di recuperare in fretta un'articolarità completa. Alla rimozione dei punti bisognerà attuare uno scollamento manua-

le della cicatrice per prevenire possibili aderenze. Se entro quindici giorni il paziente presentasse delle rigidità, bisogna fare intervenire un terapista della riabilitazione. In genere, nel giro di un mese il paziente può riprendere le sue attività, informato che, soprattutto nei casi operati dopo prolungata malattia, il recupero della forza e della resistenza muscolare sarà progressivo e che in questi casi la guarigione potrebbe richiedere alcuni mesi.

Bibliografia

1. Van Rossum J, Buruma AJS, Kamphuisen HAC, Onvlee GJ. Tennis Elbow - A Radial Tunnel Syndrome? J Bone J Surg Am. 1978; 60:197-8.
2. Verharr J, Spaans F. Radial Tunnel Syndrome. An Investigation of compression neuropathy as a possible cause. J Bone J Surg Am. 1991;7 3:539-43.
3. Rosembaum R. Disputed Radial Tunnel Syndrome. Muscle and Nerve. 1999; 960-7.
4. Van den Ende KI, Steinmann SP. Radial Tunnel Syndrome. J Hand Surg Am. 2010; 35:1004-6.
5. Stanley J. Radial Tunnel Syndrome: A surgeon's perspective. J Hand Ther. 2006; 19;180-4.
6. Weibrecht WU, Navickine E. Combined idiopathic forearm entrapments syndromes. Z Orthop Ihre Grenzgeb. 2004; 142: 691-6.
7. MacKinnon SE, Novak CB. Compression Neuropathies. In: Green's Operative Hand Surgery, 6th ed. Elsevier Churchill Livingstone, Philadelphia, 2011: 977-1014.
8. Roles NC, Maudsley RH. Radial Tunnel Syndrome. Resistant tennis elbow as a nerve entrapment. J Hand Surg Br. 1972; 54:499-508.
9. Capener N. The vulnerability of the Posterior Interosseous Nerve in the Forearm. J Bone J Surg Br. 1966; 48:770.
10. MacKinnon SE, Dellon LA. Radial Sensory Nerve Entrapment in the forearm. In: Surgery of the peripheral nerve. Thieme Medical Publishers, New York, 1988: 275-288.
11. Portilla-Molina AE, Bour C, Oberlin C *et al*. The posterior interosseous nerve and the radial tunnel syndrome: an anatomical study. Int Orthop. 1998; 22,102-6.
12. Moss SH, Switzer HE. Radial Tunnel Syndrome: a spectrum of clinical presentation. J Hand Surg. 1983; 8:414-20.
13. Sarhadi NS, Korday SN, Bainbridge IC. Radial Tunnel Syndrome: Diagnosis and management. J Hand Surg Br. 1998; 23:617-9.
14. Spinner M. The Arcade of Frohse and its relationship to Posterior Interosseous Nerve Paralysis. J Bone J Surg Br. 1968; 50:621.
15. Lawrence T, Mobbs P, Fortems Y, Stanley JK. Radial Tunnel Syndrome. A retrospective review of 30 decompressions of the radial nerve. J Hand Surg Br. 1995; 20:454-9.
16. Bowen TL, Stone KH. Posterior Interosseous Nerve Paralysis caused by a ganglion of the elbow. J Bone J Surg Br. 1966; 48:774.
17. Steiger R, Vogelin E. Compression of the Radial Nerve caused by occult ganglion. J Hand Surg Br. 1998; 23:420-1.
18. De Smet L, Van Raebroeckx H, Van Ransbeeck H. Radial Tunnel release and Tennis Elbow. Disappointing Results? Acta Orthop Belg. 1999; 65:510-3.
19. Hoppenfeld S, De Boer P. Surgical Exposure in orthopaedics. Lippincott Williams and Wilkins, Philadelphia, 1984: 91.

4.2

SINDROME COMPRESSIVA DEL NERVO INTEROSSEO POSTERIORE

Ombretta Spingardi, Igor Mario Rossello

Il nervo interosseo posteriore costituisce uno dei due rami terminali del nervo radiale, insieme al ramo superficiale; a differenza di quest'ultimo, sensitivo, il nervo interosseo posteriore è un ramo motore, di calibro decisamente superiore rispetto al ramo superficiale. Staccandosi dalla superficie dorsale del radiale, decorre verso il basso, in direzione laterale e posteriore descrivendo una sorta di spirale attorno all'estremo prossimale del radio. Incrocia anteriormente la rima omero-radiale e, circa 15-20 mm distalmente a essa, attraversa la parte prossimale del muscolo supinatore e ne attraversa lo spessore, emettendo 2-3 rami nervosi destinati al muscolo, procedendo tra i due capi muscolari accompagnato da un'arteria, ramo della ricorrente radiale anteriore, e dalle sue vene satelliti. Quando l'avambraccio è supinato, il nervo si avvicina alla parte esterna e posteriore dell'interlinea omero-radiale; in pronazione invece se ne allontana.

Il nervo si fa così posteriore distribuendosi ai muscoli della faccia posteriore dell'avambraccio emettendo rami anteriori, per i muscoli dello strato profondo (supinatore, abduttore lungo del pollice, estensore breve del pollice, estensore proprio del II dito), e rami posteriori, per i muscoli superficiali (estensore comune delle dita, estensore lungo del pollice, estensore proprio del V dito, estensore ulnare del carpo). Il nervo interosseo posteriore decorre distalmente verso il polso applicato alla faccia posteriore della membrana interossea. Arrivato alla faccia dorsale del carpo, passa al di sotto del retinacolo degli estensori ramificandosi sula faccia dorsale del polso e delle ossa del carpo (1).

La compressione del nervo interosseo posteriore si verifica all'interno del supinatore. Tale muscolo è composto da due gruppi di fibre: uno superficiale obliquo che dall'epicondilo si inserisce distalmente sulla superficie anteriore del radio e uno profondo trasversale che da sotto alla cavità sigmoidea dell'ulna si dirige verso la superficie antero-esterna del collo del radio. La risultante è un muscolo che avvolge la superficie prossimale del radio. L'arcata di Frohse è un ispessimento fibroso della parte prossimale del fascio muscolare superficiale; normalmente ha consistenza muscolare o tutt'al più moderatamente fibrosa. L'ispessimento e la degenerazione fibrosa, salvo nei casi in cui rappresenta una variante anatomica, è più spesso legato ai processi di invecchiamento (nel feto infatti è assente) ovvero a sovraccarichi funzionali ripetuti e ripetitivi.

Eziopatogenesi

Durante la supinazione il nervo tende ad allontanarsi dalle inserzioni del supinatore. Questo fa sì che durante la contrazione muscolare si produca una compressione nervosa conseguente. La pronazione passiva, viceversa, provoca una tensione dell'arcata, che a sua volta, soprattutto se prevalentemente costituita da tessuto fibroso, tende a strozzare il nervo stesso e a creare progressivamente un quadro di irreversibile sofferenza nervosa (2,3). Altre condizioni patologiche o anomalie anatomiche possono causare una compressione all'arcata di Frohse: un anomalo ispessimento del margine interno dell'estensore radiale breve del carpo (4), formazioni fibrose a livello della capsula articolare omero-radiale, un'arcata vascolare anomala, un'anomalia dell'arteria radiale ricorrente. Lesioni traumatiche (ferite da taglio

o punta, fratture/lussazioni del capitello radiale) o iatrogene a livello del gomito (chirurgia a cielo aperto o artroscopica) (5-8) o neoformazioni tumorali o simil-tumorali (angiomi, cisti sinoviali, lipomi, masse di origine parassitaria) (9-11) possono creare un analogo quadro clinico.
Sono inoltre descritti casi di paralisi del nervo interosseo posteriore di origine idiopatica. Nelle forme a comparsa successiva a un'infezione virale (sindrome di Parsonage-Turner) il recupero generalmente avviene in modo spontaneo (12).

Diagnosi clinica e strumentale

Clinicamente la patologia compressiva si manifesta tipicamente con un deficit di estensione delle metacarpo-falangee del pollice e delle dita lunghe. Il brachio-radiale e gli estensori radiali del carpo sono normovalidi; vi è un deficit dell'estensore ulnare del carpo, cosa che fa sì che l'estensione del polso sia maggiormente associata a una deviazione in direzione radiale. Il deficit di estensione attiva delle dita può essere incompleto e interessare talvolta solo alcuni raggi: questo può fuorviare nell'iter diagnostico e ritardare la diagnosi e quindi il trattamento.
Eccetto nelle forme di danno diretto, come nelle ferite da taglio o da punta, più che di una paralisi il quadro è quello di una paresi, benché vi sia una progressione nell'aggravamento del quadro clinico. Talora il peggioramento può essere anche molto rapido, invalidante, e indolore. Più spesso il decorso è progressivo. Raramente sono presenti disturbi sensitivi.
L'elettromiografia è dirimente in quanto, eseguita in comparativa con l'arto controlaterale, ben evidenzia una compromissione della velocità di conduzione motoria (da un rallentamento fino al blocco della conduzione nervosa), mentre non mostra anomalie sensitive. L'estensore comune delle dita, l'estensore ulnare del carpo e l'estensore proprio del II dito potranno manifestare segni di denervazione.

Diagnosi differenziale

Importante è differenziare la compressione del nervo interosseo posteriore all'arcata di Frohse con un altro comune disturbo conosciuto come "sindrome del tunnel radiale" (13), descritta in un altro capitolo. Oltre alla differente, benché strettamente adiacente, topografia, la condizione clinica presenta una differenza per la presenza tipica del dolore, sulla faccia postero-laterale del gomito e del braccio, che nella compressione pura del nervo interosseo posteriore è scarso o assente. La sintomatologia algica può essere inoltre evocata mediante alcuni test: la digitopressione sulla regione anteriore del gomito in corrispondenza della testa del radio crea dolore, così come alcune manovre di stress quali l'estensione contro resistenza del polso, l'estensione contro resistenza del III dito, la supinazione contro resistenza, la pronazione attiva.

Trattamento

È sempre consigliabile un tentativo di trattamento conservativo benché esso sia efficace e indicato prevalentemente nei casi di sindrome del tunnel radiale; prevede l'utilizzo di un tutore a gomito flesso e avambraccio in supinazione insieme a terapia fisica e medica (FANS). La positività dell'elettromiografia e la mancata o parziale risposta al trattamento incruento impongono un'esplorazione chirurgica che può avvenire mediante approccio posteriore o anteriore. Fattori prognostici favorevoli sono costituiti dalla giovane età del paziente e da una precoce esplorazione chirurgica se entro i primi 6 mesi dalla comparsa dei sintomi (14,15) non si apprezzano segni di recupero spontaneo.

Vie di accesso chirurgiche (16)

Via di accesso anteriore (Figure 1 e 2): paziente in decubito supino, arto superiore abdotto sul tavolo operatorio a gomito esteso e avambraccio supinato. Incisione cutanea a baionetta che dal margine laterale della porzione distale del bicipite piega medialmente all'altezza della plica del gomito, per poi discendere medialmente al margine interno del brachio-radiale. L'incisione cutanea deve avere una lunghezza di circa 16 cm (8 prossimalmente al gomito, 8 distalmente a esso). L'aponevrosi viene quindi incisa permettendo di identificare il brachio-radiale, lateralmente, e il bicipite e il brachiale, medialmente. Nella parte alta dell'incisione il clivaggio è situato tra il brachiale e il brachio-radiale. Più distalmente il bra-

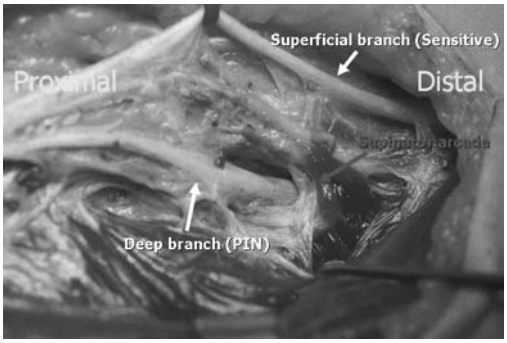

1 • Approccio chirurgico per via anteriore. Particolare intraoperatorio (gomito sinistro) che mostra l'individuazione delle due branche terminali del nervo radiale; il nervo interosseo posteriore passa al di sotto dell'arcata del supinatore.

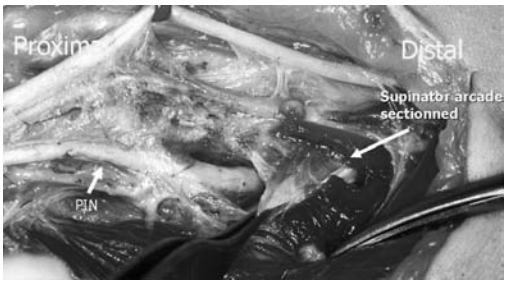

2 • La sezione dell'arcata del muscolo supinatore, di consistenza fibrosa, consente la liberazione del nervo interosseo posteriore.

chio-radiale va divaricato dal tendine del bicipite e dal pronatore rotondo, situati medialmente. Si identifica il nervo cutaneo laterale dell'avambraccio che è situato lateralmente al tendine bicipitale e che deve essere protetto. Il nervo radiale è situato immediatamente al di sotto del margine mediale del brachio-radiale, al quale invia

3 • Approccio chirurgico posteriore: esiti di ampia ferita da taglio all'avambraccio sinistro in regione posteriore; ben visibile la cicatrice e i punti di repere (estensori radiali del carpo, estensore comune delle dita) palpabili sottocute per eseguire l'esplorazione dell'area.

alcuni rami motori. Prossimalmente al supinatore si divide nei suoi due rami terminali: il ramo sensitivo prosegue al di sotto del brachio-radiale per dirigersi distalmente lungo il margine radiale dell'avambraccio fino al polso; il ramo motore passa al di sotto dell'arcata di Frohse all'interno del supinatore, tra capo omerale e capo ulnare di tale muscolo. L'arteria radiale ricorrente decorre insieme al nervo da mediale a laterale, al di sotto di esso. Sezionando l'arcata del supinatore è possibile seguire il nervo interosseo posteriore più distalmente.

Via di accesso posteriore (Figure 3-5): l'arto superiore è abdotto sul tavolo operatorio con

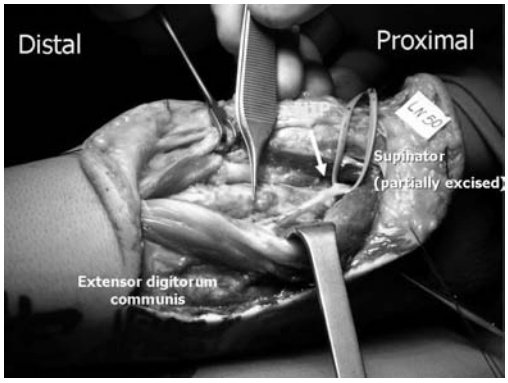

4 • Ampia esposizione dorsale (avambraccio sinistro) in esiti di ferita da arma bianca. L'esposizione del nervo interosseo posteriore è possibile dopo aver divaricato ulnarmente l'estensore comune delle dita e inciso parzialmente l'arcata del muscolo supinatore.

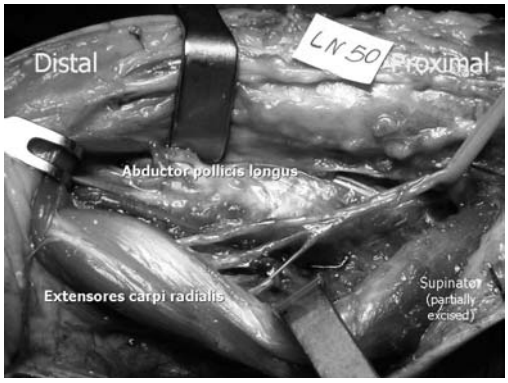

5 • Particolare dell'esposizione delle branche terminali del nervo interosseo posteriore nell'ampia revisione di ferita riportata in Figura 4; in particolare, è possibile apprezzare un assottigliamento in continuità della branca terminale inferiore, esito della lesione traumatica.

l'avambraccio pronato (il nervo è dislocato anteriormente). L'incisione parte anteriormente al condilo laterale dell'omero per dirigersi posteriormente al di sopra dello spazio tra estensore radiale breve del carpo ed estensore comune delle dita e da qui proseguire distalmente per circa 8 cm. Il margine cutaneo anteriore della ferita viene scollato così da individuare il piano tra brachio-radiale e brachiale, ove giace il nervo radiale. Divaricando il brachio-radiale anteriormente e gli estensori radiali posteriormente si individua l'arcata di Frohse, al di sotto della quale decorre il nervo interosseo posteriore. Passando tra gli estensori radiali del carpo, anteriormente, e l'estensore comune delle dita, posteriormente, si identificano le fibre del supinatore, che decorrono anteriormente e distalmente; il nervo interosseo posteriore viene identificato alla sua emergenza dal margine posteriore del supinatore. L'incisione delle fibre muscolari permette di isolare il nervo nel suo decorso.

Nei casi in cui la neurolisi si dimostri inefficace o qualora la diagnosi sia severamente ritardata rispetto alla comparsa del quadro clinico, la chirurgia palliativa rappresenta l'unica soluzione terapeutica.

Bibliografia

1. Testut C, Latarjet R. Anatomia umana, Vol 4. UTET, Torino, 1971, art. 4-2B6:95-103.
2. Quignon R, Marteau E, Penaud A *et al*. Les paralysies du nerf interosseux postérieur. A propos de 18 cas et revue de la littérature. Chir main. 2011 Déc; 27(31): 18-23.
3. Raimbeau G. Radial nerve compression at the elbow. In: Allieu Y, Mackinnon SE (eds.). Nerve compression syndromes of the upper limb. Martin Dunitz, London, 2000: 149-60.
4. Laulan J, Daaboul J, Fassio E, Favard L. The relation of the short radial extensor muscle of the wrist with the deep branch division of the radial nerve. Its significance in the physiopathology of elbow pain. Ann Chir Main Memb.1994; 13(5):366-72.
5. Serrano KD, Rebella GS, Sansone JM, Kim MK. A rare case of posterior interosseous nerve palsy associated with radial head fracture. J Emerg Med. 2012; 43(2): 115-7.
6. Cohen MS. Complications of distal biceps tendon repair. Sports Med Arthrosc. 2008 Sep; 16(3): 148-53.
7. Cho CH, Lee KJ, Min BW. Tardy posterior interosseous nerve palsy resulting from residual dislocation of the radial head in a Monteggia fracture: a case report. J Med Case Reports. 2009 Nov 27; 3:9300.
8. Kelly EW, Morrey BF, O'Driscoll SW. Complications of elbow arthroscopy. J Bone Joint Surg (Am). 2001 Jan; 83-A(1):25-34.
9. Yamazaki H, Kato H, Hata Y *et al*. The two locations of ganglions causing radial nerve palsy. J Hand Surg (Eur). 2007; 32(3):341-5.
10. Westkaemper JG, Varitimidis SE, Sotereanos DG. Posterior interosseous nerve palsy in a patient with rheumatoid synovitis of the elbow: a case report and review of the literature. J Hand Surg (Am). 1999; 24:727-31.
11. Nagaraj C, Singh S, Joshi A, Trikha V. Cysticercosis of biceps brachii: a rare cause of posterior interosseous nerve syndromne. J Bone Spine. 2008 Mar; 75(2):219:2.1
12. Parsonage M, Turner J. Neuralgic amyotrophy: the shoulder-girdle syndrome. Lancet. 1948 Jun 26; 1(6513):973-8.
13. Roles NC, Maudsley RH. Radial tunnel syndrome: resistant tennis elbow as a nerve entrapment. J Bone Joint Surg (Br). 1972; 54:499-508.
14. Spinner M. The arcade of Frohse and its relationships to posteriori interosseous nerve paralysis. J Bone Joint Surg (Br), 1968; 50:809-12.
15. Ochi K, Horiuchi Y, Tazaki K *et al*. Surgical treatment of spontaneous posterior interosseous nerve palsy: a retrospective study of 50 cases. J Bone Joint Surg (Br), 2011 Feb; 93(2):217-22.
16. Tubiana R, McCullough CJ, Masquelet C. Atlante delle vie chirurgiche di accesso dell'arto superiore. Delfino Editore, Roma 2000: 166-170.

L'IRRITAZIONE DEL NERVO INTEROSSEO POSTERIORE COME CAUSA DI EPICONDILALGIA

Andrea Vitali, Giancarlo Caruso, Laura Martini

L'epicondilalgia, o dolore laterale del gomito, ha un'incidenza stimata dallo 0,22% al 2% di tutti i casi ortopedici ambulatoriali; colpisce con uguale incidenza donne e uomini in una fascia di età prevalente fra i 30 ed i 50 aa (1-2). Nel 95% dei casi è legato a condizioni di sovraccarico funzionale per sforzi o sollecitazioni ripetitive dell'arto superiore, lavorative o sportive (1-2). Il dolore epicondilare laterale e la conseguente limitazione funzionale vengono generalmente attribuiti a tre possibili eziopatogenesi che possono essere isolate o variamente associate fra loro.

- Patogenesi osteo-articolare per alterazioni condromalacico-artrosiche del comparto esterno del gomito (condilo omerale e capitello radiale).
- Patogenesi muscolo-tendinea per alterazioni degenerative delle entesi dei muscoli ad inserzione epicondilare.
- Patogenesi di tipo neuropatico per irritazione del nervo radiale nel suo percorso lungo il comparto esterno del gomito e specificamente in una regione anatomo-funzionale definita "tunnel radiale".

Fin dal 1883 Winkworth ipotizzò l'origine neurogena dell'epicondilalgia, ma soltanto nel 1972 Roles e Maudsley (3) descrissero un'entità anatomico-funzionale definita "radial tunnel" all'interno della quale si potevano realizzare meccanismi di conflitto e compressione a carico del nervo radiale tali da determinare una sintomatologia dolorosa. Al quadro clinico che ne derivava fu data la definizione di RTS (Radial Tunnel Syndrome). Soltanto il 5-8% delle epicondilalgie sono ritenute di origine neuropatica tali da potersi definire RTS (1-2).

Eziopatogenesi

Secondo la maggior parte degli autori, il dolore epicondilare laterale di origine neuropatica (Sindrome del Tunnel Radiale) sarebbe causato da una compressione dinamica e intermittente del nervo interosseo posteriore all'interno del tunnel radiale, in relazione a movimenti ripetuti di prono-supinazione dell'avambraccio (3-6).

Le zone di possibile conflitto del NIP lungo il tunnel radiale sono cinque (Figura 1):

1. Inserzione epicondilare dell'ECRB: la pronazione attiva dell'avambraccio mette in tensione quest'aponeurosi, così come l'estensione del polso contro resistenza. In tali condizioni, se questa arcata fibrosa è ispessita, si realizza una compressione del nervo.
2. Briglie aderenziali provenienti dall'articolazione omero-radiale: per microtraumi ripetuti, il tessuto connettivo lasso che accoglie il NIP in questa zona può trasformarsi in tessuto fibroso. Il nervo aderendo alla capsula articolare può subire uno stiramento durante i movimenti del gomito.
3. Arteria ricorrente radiale (di Henry): in pazienti soggetti a forti sollecitazioni del gomito, è stato documentato (7) l'ingrossamento di questi vasi che, passando a ponte sopra il nervo interosseo, possono determinarne la compressione.
4. Arcata di Frohse: tale struttura, che ha un aspetto fibroso nel 30% delle persone adulte, si tende nei movimenti di pronazione massimale ed in quelli di supinazione resistita. Questa condizione può determinare una compressione del nervo (3, 4).

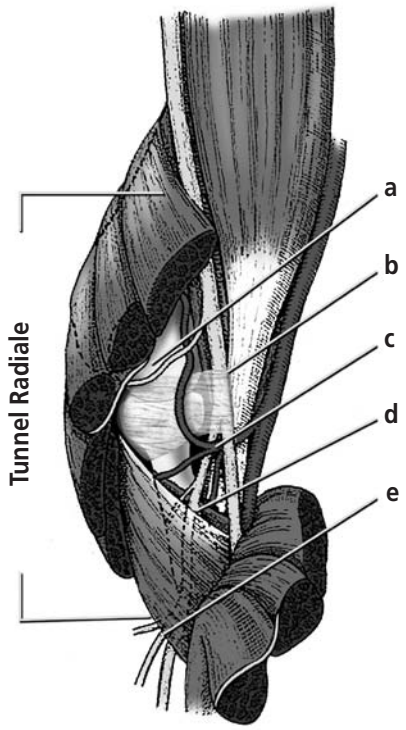

1 • Limiti anatomici del tunnel radiale. Punti di conflitto del NIP.
a. Inserzione epicondilare dell'ECRB.
b. Briglie aderenziali provenienti dall'articolazione omero-radiale.
c. Arteria ricorrente radiale (di Henry).
d. Arcata di Frohse.
e. Margine distale del BS.

5. Margine distale del BS: anche questa struttura può avere caratteristiche fibrose e determinare una confricazione sul NIP alla sua emergenza.

Diagnosi clinica e strumentale

La diagnosi è prevalentemente clinica e presuppone un'anamnesi accurata e un attento esame obiettivo: i pazienti si presentano spesso con una storia di epicondilite cronica che non risponde alla terapia conservativa. Talvolta può risultare un trauma pregresso ma più spesso sono pazienti con attività professionali in cui fanno un uso strenuo del gomito con movimenti ripetuti di prono-supinazione.

Il dolore è riferito al 3° prossimale e laterale dell'avambraccio, con irradiazione sia all'epicondilo sia, distalmente, fino al polso. Si accentua durante gli sforzi, soprattutto in supinazione a gomito esteso, è frequente a riposo e spesso è anche notturno. Caratteristica è la dolorabilità lungo il decorso del NIP: distalmente al capitello radiale, lungo i muscoli estensori. Nell'esame clinico la diagnosi differenziale va posta innanzitutto con l'epicondilite laterale, anche se, secondo alcuni autori (1) le due entità coesistono in un 5% dei casi mentre per altri (8) la compressione del NIP giocherebbe addirittura un ruolo patogenetico nella epicondilite soprattutto riguardo all'insorgenza e al mantenimento del dolore per effetto secondario irritativo compressivo sul nervo da parte della tendinite. I test che mettono in tensione gli estensori del polso e delle dita risultano positivi anche nelle entesopatie, derivandone una elevata sensibilità ma una scarsa specificità.

Sono 3 i segni che permettono di identificare una sofferenza del nervo rispetto a una epicondilite:

- La dolorabilità lungo il decorso del NIP, 5 cm distalmente alla piega del gomito.
- Il dolore indotto dal test della supinazione dell'avambraccio contro resistenza.
- Il "middle finger test" o test di Roles, ottenuto chiedendo al paziente di estendere il gomito, il polso e il III dito contro resistenza: la contrazione dell'ERBC produce dolore nel punto di compressione del nervo (8, 9).

Può essere riferita un'affaticabilità dei muscoli estensori, ma non una perdita della funzione motoria che porti a una ipostenia (4, 10-13).

Il dolore epicondilare laterale può essere causato, anche se raramente, dalle patologie dell'articolazione omero-radiale: in queste la dolorabilità è riferita allo spazio articolare omero-radiale e al legamento anulare (2). Lo stress in valgo dell'articolazione può risultare doloroso. L'esame clinico dovrebbe stabilire quali di queste cause è responsabile della sintomatologia dolorosa epicondilare. La tabella 1 può essere utilizzata come test per individuare l'eventuale coinvolgimento del nervo radiale in una epicondilalgia (2) (Tabella 1).

Nella maggior parte dei casi l'elettromiografia (EMG) risulta non significativa. Secondo alcuni autori l'EMG può mostrare segni di denervazione dell'ECD, inoltre secondo Rosen e Werner (14), nei pazienti con irritazione del NIP la velocità

Tabella 1 • Eventuale coinvolgimento del nervo radiale in una epicondilalgia.

TABELLA 1 **V.A.S.** - = 0 +- = 1-2 + = 3-5 ++ = 6-7 +++ = 8-10		Epicondilite (entesopatia)	Epicondilalgia (neuropatica)
DOLORE SPONTANEO	Epicondilo	+++ (Localizz.)	++ (Diffuso)
	Regione laterale del gomito	+++	+++
	Notturno	+-	+++
	Regione dorsale avambr. e polso	+-	++
	Regione laterale del braccio	+-	++
	Da estensione-supinaz. ripetute	+++	+++
	Lungo il decorso del N. radiale	-	+++
	Spalla	+-	++
DOLORE PROVOCATO	Test per ECRB e ECRL	+++	++
	Test per ECD	++	+++
	Supinazione resistita	+	++
	Massima pronazione passiva	+	++
	Massima estensione del gomito	++	+++
DOLORABILITÀ	Epicondilo (inserzione ECR e ECD)	+++	+-
	N.I.P. all'arcata di Frohse	+-	+++
	Muscoli estensori	+-	+++
	Articolazione omero-radiale	++	-
	Legamento anulare	++	+++
IPOSTENIA	ECD	-	+
	Estensori Polso (ECRB, ECRL)	+-	+
	Supinatore	-	+

di conduzione nervosa motoria durante la supinazione forzata si riduce, con un aumento della latenza di circa 0.5 ms. L'ecografia è risultata un utile strumento nella diagnosi in aggiunta alla valutazione clinica, per la capacità delle sonde ad alta frequenza di visualizzare i nervi periferici nel dettaglio, unita alla possibilità di eseguire l'esame in modalità dinamica. I segni ecografici di un intrappolamento del NIP possono essere: un anomalo rigonfiamento del nervo e un brusco cambiamento di calibro nel passaggio nelle zone di compressione (Figura 2 e 3). Tuttavia alcune di queste alterazioni possono essere evidenziate anche in soggetti asintomatici e questo può rappresentare un rischio per una errata valutazione diagnostica (15). Anche la RM può risultare utile soprattutto per valutare eventuali cause strutturali di intrappolamento come neoformazioni, ispessimenti miofasciali, anomalie vascolari (7), borsiti, oppure per evidenziare reperti secondari che confermano la diagnosi (rigonfiamento del nervo, edema muscolare) (16).

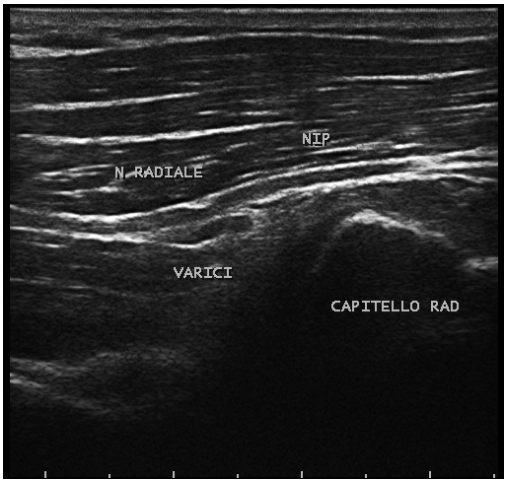

2 • Ecografia: presenza di ectasie vascolari in corrispondenza dell'ingresso del NIP nel muscolo supinatore in soggetto maschio di 49 aa affetto da epicondilalgia.

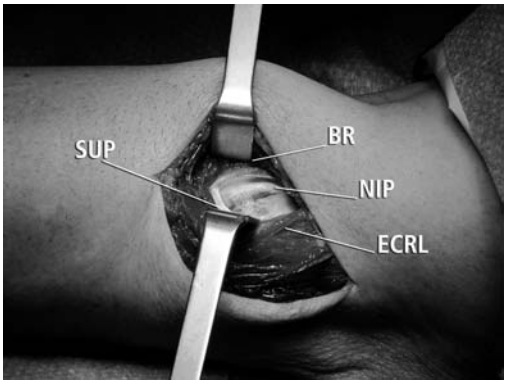

3 • Immagine intra-operatoria.

Bibliografia

1. Werner C. Lateral elbow pain and posterior interosseous nerve entrapment. Acta Orthop Scand, 1979, 174:1.
2. Narakas AO, Bonnard C. L'épicondylalgie: son traitement conservateur et chirurgical. In: R. Tubiana (ed), Traité de chirurgie de la main, Masson, Paris, 1991; 792-824.
3. Clavert P, Lutz JC, Adam P, Wolfram-Gabel R, Liverneaux P, Kahn JL. Frohse's arcade is not the exclusive compression site of the radial nerve in its tunnel. Orthopaedics & Traumatology: Surgery & Research 2009; 95:114-118.
4. Tsai P, Steinberg DR. Median and radial nerve compression about the elbow. J Bone Joint Surg Am. 2008 Feb; 90(2):420-8.
5. Stanley J. Radial tunnel syndrome: a surgeon's perspective. J Hand Ther. 2006 Apr-Jun; 19(2):180-4.
6. Smola C. About the problem of radial tunnel syndrome or "where does the tennis elbow end and where does the radial tunnel syndrome begin?". Handchir Mikrochir Plast Chir. 2004 Aug; 36(4):241-5.
7. Loizides A, Peer S, Ostermann S, Henninger B, Stampfer-Kountchev M, Gruber H. Unusual functional compression of the deep branch of the radial nerve by a vascular branch (leash of Henry): ultrasonographic appearance. Rofo. 2011 Feb; 183(2):163-6. Epub 2010 Oct 11.
8. De Smet L, Van Raebroeck T, Van Ransbeeck H. Radial tunnel release and tennis elbow: disappointing results? Acta Orthopaedica Belgica 1999; 65(4):510-513.
9. Lister GD, Belsole RB, Kleinert HE. The radial tunnel syndrome. J. Hand Surg. 1979; 4:52-59.
10. Roles NC, Maudsley RH. Radial tunnel syndrome: resistant tennis elbow as a nerve entrapment. J Bone Joint Surg 1972;(Br) 54:499-508.
11. Adani R, Marcoccio I. Sindrome compressiva del nervo radiale all'arcata di Frohse. Lo Scalpello. 2011; 25:8-12.
12. Henry M, Stutz C. A unified approach to radial tunnel syndrome and lateral tendinosis. Tech Hand Up Extrem Surg. 2006 Dec; 10(4):200-5.
13. Lee JT, Azari K, Jones NF. Long term results of radial tunnel release. The effect of co-existing tennis elbow, multiple compression syndrome and worker's compensation. J. Plast Reconstr Aesthet Surg. 2008 Sep; 61(9):1095-9.
14. Rosén I, Werner CO. Neurophysiological investigation of posterior interosseous nerve entrapment causing lateral elbow pain. Electroencephalography and Clinical Neurophysiology 1980; 50(1-2); 125-133.
15. Dong Q, Jamadar DA, Robertson BL, Jacobson JA, Caoili EM, Gest T, Girish G. Posterior Interosseous Nerve of the Elbow. Normal Appearances Simulating Entrapment. J Ultrasound Med 2010; 29:691-696.
16. Miller TT, Reinus WR. Nerve entrapment syndromes of the elbow, forearm, and wrist. AJR Am J Roentgenol. 2010 Sep; 195(3):585-94. Review.

4.3

LA SINDROME DI WARTEMBERG

Adolfo Vigasio, Ignazio Marcoccio

Il ramo sensitivo del nervo radiale nel suo decorso compreso tra il terzo medio e il terzo distale dell'avambraccio si trova in una posizione piuttosto superficiale, cosa che lo rende particolarmente esposto ai microtraumi. Esso infatti, dopo un tragitto in profondità all'avambraccio al di sotto del muscolo brachioradiale, diventa sottocutaneo perforando la fascia antibrachiale circa 9 cm prossimalmente alla stiloide radiale e passa nella "forbice" rappresentata dai tendini estensore radiale lungo del carpo (ERLC) e brachioradiale (BR) (1) (Figura 1 A,B). In questo tratto il nervo

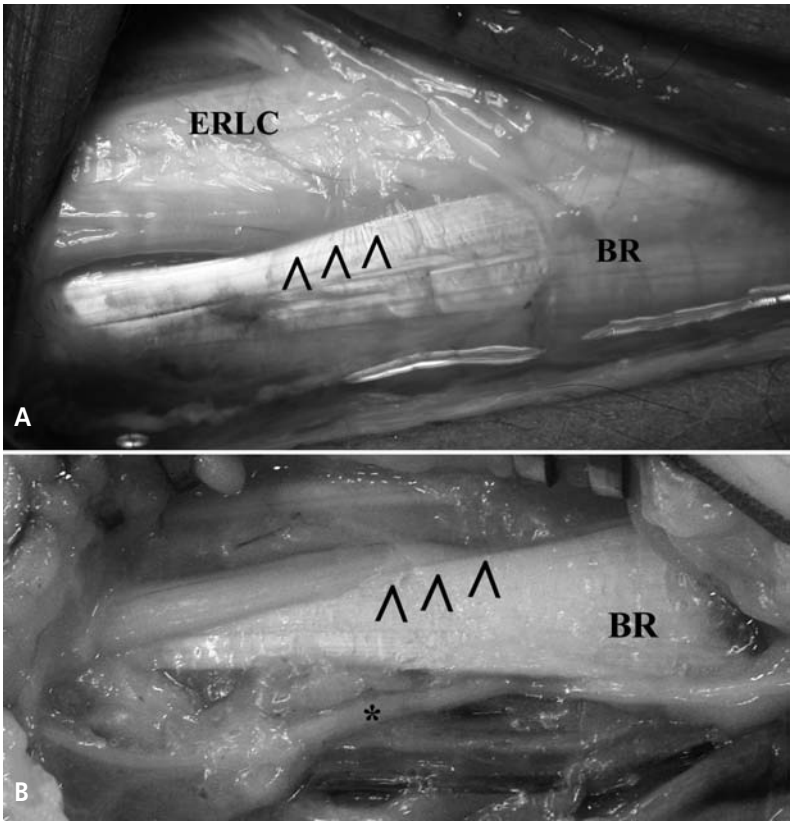

1 • (A, B) Il nervo diventa superficiale passando nella "forbice" tra i tendini ERLC e BR, che nella pronazione si avvicinano tra loro e possono comprimere il nervo (A) o determinarne cambiamenti di direzione (B). Notare in (B) il nervo cutaneo laterale dell'avambraccio che decorre volarmente al tendine BR.

può essere irritato da compressioni di vario genere (manette, cinturini di orologio o bracciali) o essere stirato da posture o movimenti ripetitivi legati a particolari attività che richiedono ripetute prono-supinazioni dell'avambraccio, come nell'uso prolungato di cacciaviti e di martelli (2-4), o ripetuti passaggi dalla posizione di estensione radiale del polso alla flessione ulnare (categorie professionali "a rischio" in tal senso sono carpentieri, bibliotecari, cuochi o lavapiatti) (3), o ancora da posture prolungate a polso esteso e avambraccio pronato, come in chi scrive molto a mano o in chi utilizza per lunghi periodi macchine da scrivere, mouse o tastiere di computer.

La prima descrizione di una irritazione del nervo radiale all'avambraccio fu fatta da Matzendorf (5), che nel 1926 descrisse una neuropatia da orologio da polso, ma solo nel 1932 il neurologo Robert Wartemberg (2) pubblicò in Germania un articolo con la presentazione dettagliata di 5 casi clinici di questa patologia sconosciuta che definì "*cheiralgia paresthetica*". Egli scriveva che il ramo sensitivo del radiale giace nel suo letto distale molto vicino alla superficie, non coperto né da muscoli né da grasso, circondato da stretti strati di fascia, appoggiato direttamente sulla porzione distale del radio. Secondo Wartemberg, il sovraccarico della mano e del polso poteva determinare una combinazione di forze di tensione, di trazione o di pressione alle quali il nervo viene sottoposto grazie alla sua posizione superficiale quando incrocia l'osso nel suo tragitto verso il polso (2,6). In realtà è la particolare anatomia del territorio attraversato dal nervo che ne favorisce la particolare suscettibilità: durante il suo passaggio dalla profondità alla superficie il nervo emerge nell'incisura tra i due tendini (ERLC e BR) ed è proprio qui che, anche grazie anche alla sua sede superficiale, all'assenza di tessuto grasso protettivo e al diretto contatto con il radio, il nervo radiale risulta più vulnerabile in certe situazioni ben precise. Così avviene che, se durante la supinazione dell'avambraccio i due tendini sono separati tra loro e il nervo è libero, durante la pronazione il tendine ERLC scivola vicino a quello del BR riducendo lo spazio anatomico per il nervo che risulta strozzato o compresso. Allo stesso modo se nella deviazione radiale a polso iperesteso il nervo non è in tensione, quando il polso è flesso e ulnarizzato il nervo viene stirato. Questo meccanismo irritativo, se protratto nel tempo, causa una sofferenza alle fibre del nervo con successiva alterazione settoriale della sua microvascolarizzazione, fenomeni ischemici, infiammatori, edema intra e perineurale e in ultimo fibrosi, con il progressivo indurimento del nervo che, perdendo la normale elasticità e la capacità di scorrere nel suo letto anatomico, diviene ancora più vulnerabile agli insulti traumatici (3,4). Attività lavorative o ricreative di qualsiasi genere che richiedano una prolungata e ripetitiva gestualità possono innescare questi microtraumatismi da compressione o stiramento a carico del nervo. Nella sindrome di Wartemberg i sintomi generalmente si evidenziano durante o subito dopo l'utilizzo del polso e della mano con le gestualità già descritte e il disturbo è spesso localizzato non in tutto il territorio di innervazione del radiale ma in un settore spesso limitato al dorso di un dito o di un raggio digitale (2). I sintomi tipici di questa sindrome sono rappresentati dal dolore o parestesie nel territorio (tutto o in parte) di competenza radiale. In altri casi atipici e più rari i pazienti si lamentano di sensazione di intorpidimento, di bruciore o di pizzicore lungo il territorio del radiale. Eccezionalmente i pazienti non riferiscono alterazioni della sensibilità ma lamentano dolore in un qualche settore di competenza del radiale al dorso della mano (3): lo stesso Wartemberg descrisse, nel suo secondo paziente, una sintomatologia tipo "pizzicore doloroso" sul lato dorso-ulnare del pollice (2,6). La diagnosi si basa sostanzialmente su una accurata valutazione clinica. Essa risulta agevole quando il paziente accusa sintomi neurologici tipici come le parestesie o gli intorpidimenti dolorosi del dorso della mano scatenati da certe funzioni del polso o della mano, mentre nei casi atipici la diagnosi corretta è ancora più difficile se gli esami strumentali rilevano la coesistenza di altre patologie che spesso non hanno alcun ruolo nei disturbi sofferti dal paziente: lievi e quasi asintomatiche sindromi del tunnel carpale con un esame neuroelettrico debolmente positivo, rizoartrosi radiologiche ma non cliniche, cisti artrogene del polso, radicolopatie cervicali che

lasciano perplesso l'esaminatore che stenta spesso a credere che sintomi così costanti e spesso rilevanti accusati dal paziente possano dipendere da una di queste patologie. È proprio in questi casi che una accurata valutazione clinica risulta indispensabile, con il ricorso ai test provocativi, mirati a evocare nel paziente disturbi che per topografia e caratteristiche sono analoghi a quelli accusati spontaneamente. Il primo di questi test, descritto anche da Wartemberg, è quello in cui facendo flettere passivamente il polso in senso ulnare con pollice chiuso nel palmo dalle altre dita si innesca dolore lungo il decorso del nervo radiale. Questa manovra denominata segno o test di Finkelstein è però positiva anche nella tenosinovite stenosante di De Quervain, nella quale però a differenza della sindrome di Wartemberg sono presenti, oltre al fastidio doloroso elettivo e costante nella regione del 1° compartimento estensore alla stiloide radiale, esacerbato dalla compressione locale, anche la dolenzia alla estensione del pollice che si trasforma in dolore alla estensione del dito contro resistenza (3). Il secondo test è un'evoluzione del test della pronazione dell'avambraccio descritto da Wartemberg, e consiste nel fare assumere una posizione a gomito esteso e braccio addotto al tronco "a penzoloni" mantenendo una iperpronazione dell'avambraccio con il polso in posizione indifferente. La comparsa entro 1 minuto di sensazione di intorpidimento, di parestesia, di tensione o di bruciore nel territorio del radiale alla mano viene considerata prova diagnostica di sindrome di Wartemberg. In pronazione infatti i tendini BR ed ERLC si avvicinano tra loro e possono comprimere il nervo e quando il polso passa dalla estensione radiale alla flessione ulnare il nervo viene stirato (4). Il terzo test è quello di Tinel-Hoffman che risulta positivo quando alla percussione sul nervo radiale alla sua emergenza allo iato nella fascia antibrachiale si evoca una scossa elettrica che parte dalla zona percossa e che si irradia a valle nel territorio del nervo radiale.

La diagnosi è ulteriormente rafforzata quando si integra la manovra di iperpronazione con la compressione digitale sulla regione di emergenza nervosa o con la deviazione del polso in flessione ulnare, provocando al paziente un aggravamento delle sensazioni di fastidio evocate dalla iperpronazione (3). L'elettroneurografia viene eseguita sul tratto di nervo compreso tra un terzo medio e un terzo distale dell'avambraccio, in comparativa con i valori di conduzione elettrica del nervo controlaterale. I parametri di conduzione sono in genere lievemente alterati solo in circa la metà dei casi di sindrome di Wartemberg, con lievi ma significativi aumenti del tempo di latenza e diminuzioni dell'ampiezza del potenziale elettrico; l'abilità del neurofisiologo è un requisito indispensabile nella diagnosi di questa infrequente patologia.

Talora la sindrome di Wartemberg e la tenosinovite stenosante di De Quervain coesistono nello stesso paziente. Nella casistica del SOS Main di Strasburgo nel periodo dal 1988 al 1992 venivano trattati 52 casi di sindrome di Wartemberg e in 26 di essi la neuropatia era associata a una tenosinovite di De Quervain, a fronte di 164 casi totali di malattia di De Quervain. Gli autori dell'articolo ritenevano che l'associazione delle due patologie fosse più frequente di quanto non riportato dalla letteratura e che nel 15% delle tenosinoviti di De Quervain fosse coesistente una neurite del radiale (7). In realtà nell'esperienza della nostra Unità Operativa la sindrome di Wartemberg è decisamente meno frequente della tenosinovite di De Quervain. Nonostante queste differenze numeriche, emerge in modo evidente da questi dati l'elemento rilevante rappresentato, nel caso in cui le 2 patologie siano coesistenti nello stesso paziente, dal rischio che una delle due non venga riconosciuta, con la possibilità di diagnosticarne una sola e con la conseguenza che dopo il trattamento chirurgico di essa residuino dei disturbi che fanno scoprire solo in un secondo tempo la presenza della seconda.

Trattamento

Il paziente con diagnosi di sindrome di Wartenberg deve essere istruito a modificare le sue posture durante le attività ripetitive in prono-supinazione o flesso-estensione del polso evitando di mantenere l'avambraccio a lungo pronato, talora ricorrendo a scomodi e quasi sempre inefficaci tutori in supinazione. Secondo alcuni autori (4) una infiltrazione nello spazio tra i due tendini

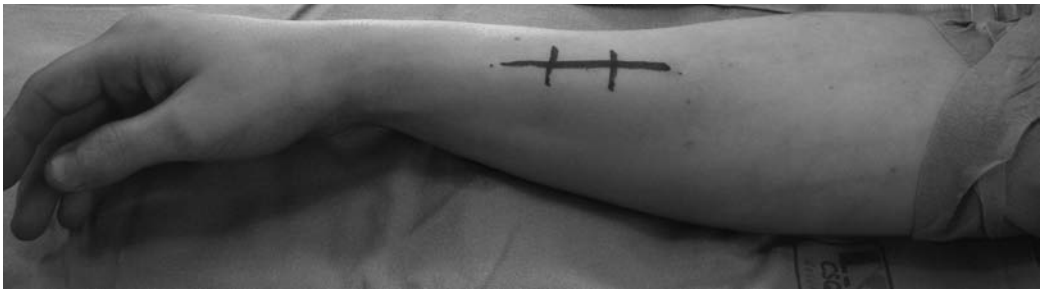

2 • Tracciato dell'incisione (vedi testo).

all'avambraccio può essere efficace soprattutto nelle forme lievi o iniziali e in pazienti senza gestualità ripetitiva. Nei casi severi e/o ribelli alla terapia conservativa è necessario l'intervento chirurgico. Esso viene eseguito, salvo eccezioni particolari, in anestesia loco-regionale, o talora in anestesia locale. Dopo l'accesso cutaneo con una incisione longitudinale di 5-6 cm sul decorso del nervo (Figura 2) si devono identificare e proteggere i piccoli rami sottocutanei del nervo

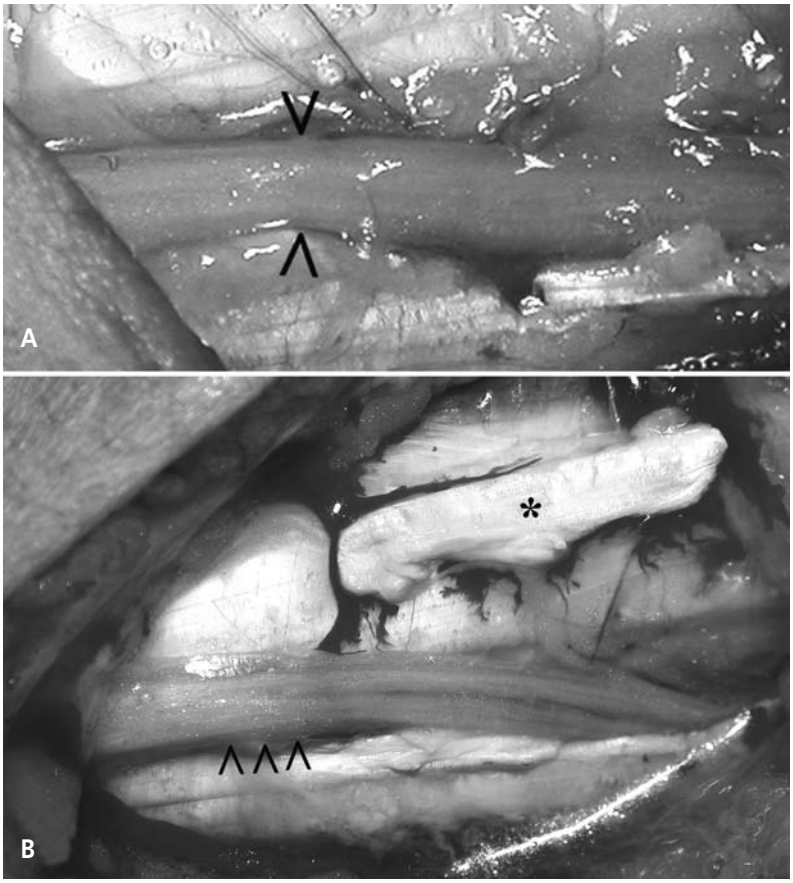

3 • (A, B) Spesso l'esplorazione del nervo non mostra alterazioni evidenti, ma un'attenta valutazione fa rilevare delle alterazioni che possono apparentemente sembrare al limite della significatività. (A) Rigonfiamenti o strozzature molto limitati. (B) Alterazioni localizzate del colorito con piccoli tratti di indurimento del nervo. La linguetta di tendine BR è stata rimossa.

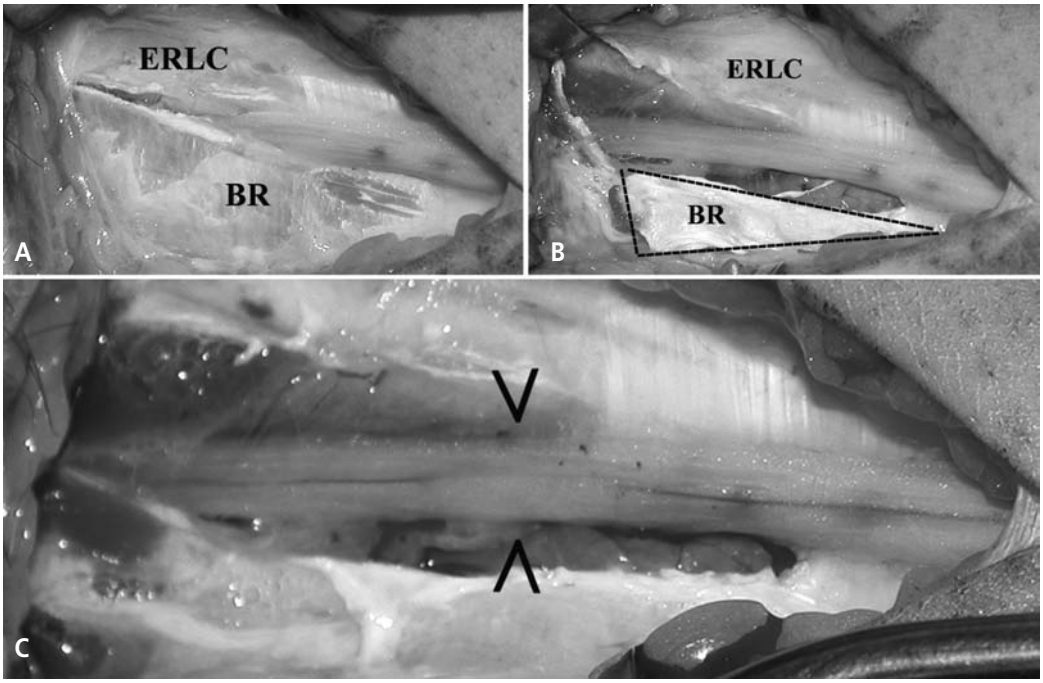

4 • (A) La "forbice" fibrosa è molto serrata e il nervo ne risulta visibilmente compresso tra i tendini ERLC e BR. (B) Si decomprime il nervo e si rimuove la linguetta triangolare di tendine BR. (C) Alla rimozione del tourniquet il nervo presenta un ritardo temporaneo della rivascolarizzazione epineurale nel tratto della compressione.

cutaneo laterale dell'avambraccio (Figura 1 B). In sede appena più profonda si può identificare agevolmente il clivaggio tra i tendini BR e ERLC; si apre quindi la fascia che copre la zona in cui i due tendini si incrociano e si prolunga l'apertura per 2-3 cm in direzione distale e per qualche cm in direzione prossimale. A questo punto si identifica facilmente il nervo al suo passaggio al di sotto dei due tendini giusto nella "forbice" dove essi si incrociano. Il nervo giace in stretto contatto con i due tendini e talora si identifica meglio sollevando con la pinza il tendine BR e caricandolo in direzione volare. Il nervo spesso presenta già nella posizione indifferente dell'avambraccio un'alterazione del suo tragitto longitudinale, che può essere costituito da un vero e proprio inginocchiamento localizzato nel punto in cui esso emerge da sotto il tendine brachioradiale (Figura 1 B). In altri casi solo con le manovre passive di pronazione si rileva questo inginocchiamento associato ad alterazioni patologiche della morfologia nervosa (Figura 3 A,B). Alla rimozione del tourniquet il nervo presenta spesso un ritardo temporaneo della rivascolarizzazione epineurale nel tratto della compressione (Figura 4 A-C). Talvolta è macroscopicamente visibile una deformità di tipo pseudoneuromatoso (3). La semplice e atraumatica liberazione del nervo dai tessuti vicini per un tratto di 6-7 cm a cavallo della zona di compressione è in genere sufficiente, e può essere accompagnata, come suggerito da Eversmann (4,8), dalla rimozione di una sottile lingua di tendine brachioradiale a forma di triangolo rettangolo (Figura 4 B).

Seguono una accurata emostasi, la sutura e la medicazione morbida. Il paziente deve mobilizzare il polso fin da subito e alla rimozione della sutura deve eseguire scollamento manuale della cicatrice per scongiurare aderenze. La ripresa della funzione manuale è precoce, in genere entro tre settimane.

Occorre puntualizzare che sono descritte numerose varianti dell'anatomia del ramo superficiale del radiale (3,9,10). Esso può innervare tutto il dorso della mano oppure può emergere superficialmente passando attraverso il muscolo bra-

chioradiale al terzo prossimale dell'avambraccio oppure i due muscoli ERLC e BR possono risultare congenitamente fusi tra loro con un unico voluminoso tendine che si inserisce alla base del 2° metacarpale, ovvero si può riscontrare la presenza di un duplice tendine del brachioradiale. In questi casi è consigliabile durante la decompressione non limitarsi alla neurolisi ma procedere alla vera e propria rimozione del tendine accessorio, in genere il più piccolo dei due, che frequentemente è quello localizzato in posizione più ulnare.

Bibliografia

1. Abrams RA, Brown RA, Botte MJ. The superficial branch of the radial nerve. An anatomic study with surgical implications. AJHS. 1992; 17A:1037-41.
2. Wartemberg R. Cheiralgia paresthetica (isolierte neuritis des ramus superficialis nervi radialis). Z Ger Neurol Psychiatr. 1932; 141-5.
3. MacKinnon SE, Dellon LA. Radial Sensory Nerve Entrapment in the forearm. In: Surgery of the Peripheral Nerve. Thieme Medical Publishers, New York, 1988; 275-88.
4. MacKinnon SE, Novak CB. Compression Neuropathies. In: Green's Operative Hand Surgery, 6th Edition. Elsevier Churchill Livingstone, Philadelphia, 2011: 977-1014.
5. Matzendorf P. Zwei seltene Falle von peripherer sensibler Lahmung. I. Sensible Armbanduhrlahmung. Klin Wochenschr. 1926; 1:1187.
6. Ehrlich W, Dellon AL, MacKinnon SE. Cheiralgia paresthetica (entrapment of the radial sensory nerve). AJHS. 1985; 11A:196-9.
7. Lanzetta M, Foucher G. Association of Wartemberg's Syndrome and De Quervain Disease: a series of 26 cases. Plastic and Reconstructive Surgery. 1995; 96(2):408-2.
8. Eversmann WW Jr. Entrapment and Compression Neuropathies. In: Operative Hand Surgery. Green DP Churchill Livingstone, New York, 1982; 957-1009.
9. Turkof E, Puig S, Choi SS *et al*. The Radiale Sensory Nerve entrapped between the two slips of a split brachioradialis tendon: a rare aspect of Wartemberg's syndrome. AJHS. 1995; 20A(4):676-8.
10. Linell EA. The distribution of nerves in the upper limb, with reference to variabilities and their clinical significance. J Anat. 1922; 55:101-12.

4.4

INTERVENTI PALLIATIVI PER LA PARALISI DEL NERVO RADIALE

Piero Di Giuseppe, Dante Tunesi, Silvio Abatangelo, Umberto Napoli

La paralisi del nervo radiale irreversibile che richiede un trasferimento sostitutivo di unità miotendinee attive per il ripristino delle funzioni perdute può essere distinta in base al livello della lesione nervosa in "alta" o "bassa" con conseguenti diverse necessità ricostruttive.
La lesione alta (Figura 1) si manifesta con paralisi completa di tutti gli estensori del polso e delle dita e corrisponde a una lesione prossimale rispetto alla insorgenza del nervo interosseo posteriore (NIP) mentre nelle lesioni del NIP (Figura 2A-B) risulta conservata l'estensione del polso con deviazione radiale grazie alla insorgenza prossimale del ramo per l'estensore radiale lungo del carpo (il ramo per il muscolo estensore radiale breve del carpo può essere inferiore) (Tabella 1).
Le lesioni traumatiche del nervo radiale possono essere distinte in aperte o chiuse. Le prime richiedono una esplorazione chirurgica, consentono una diagnosi esatta dell'entità del danno e una riparazione primaria. È possibile anche formarsi una opinione sulle possibilità di recupero della funzione. Le lesioni chiuse richiedono osservazione nel tempo prima di decidere un intervento esplorativo e/o riparativo. L'intervento in questi casi può consistere in una neurolisi o una riparazione nervosa per sutura o innesto. Il recupero funzionale dovrà essere valutato periodicamente con esame clinico e strumentale (elettromiografia) per un periodo stimato da diversi autori in 4-6 mesi. È consigliabile eseguire una elettromiografia basale a un mese dal trauma (mediamente) e a 3-6 mesi per valutarne l'evoluzione.
Una esplorazione precoce può essere indicata anche in caso di evoluzione peggiorativa del quadro.

Anatomia

Interessa in questa sede distinguere i muscoli colpiti dalla paralisi nei diversi livelli di lesione.
È importante la distinzione dell'innervazione

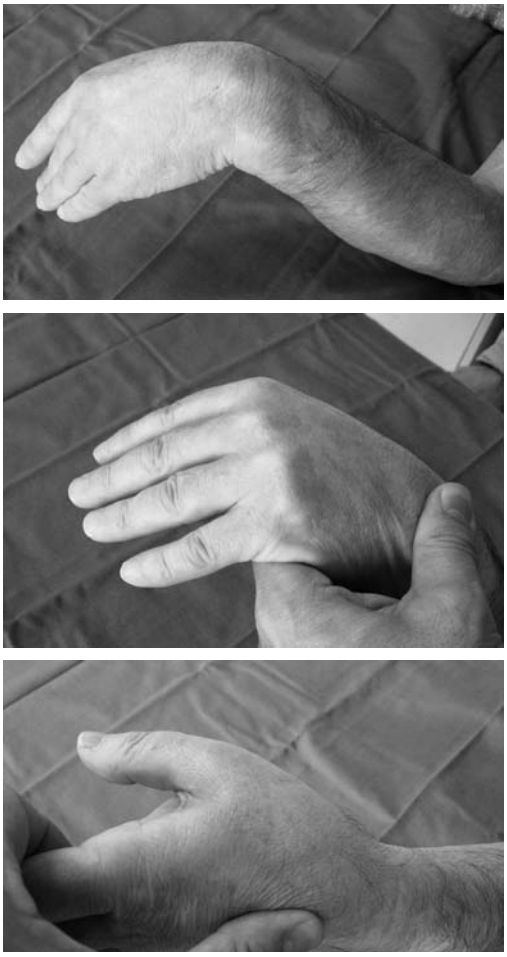

1 • Paralisi del radiale alta.

2 • (A) Paralisi del NIP. Disegno intervento di trasferimento del FUC sull'ECD e del PL sull'ELP. Incisioni per la lisi di aderenze cicatriziali estese.
(B) Trasferimenti eseguiti e risultato a 6 mesi.

dell'estensore radiale breve del carpo. Il ramo motore per il flessore radiale breve del carpo può emergere dal nervo radiale oppure dal ramo superficiale dopo la biforcazione. Spinner (1) nota che nel 58% dei casi l'innervazione proviene dal ramo superficiale del nervo radiale (Tabella 2).

Tabella 1 • Glossario sigle utilizzate nel testo.

Sigle	Nome per esteso
NR	Nervo radiale
NIP	Nervo interosseo posteriore
BR	Brachioradiale
PR	Pronatore rotondo
ERLC	Estensore radiale lungo del carpo
ERBC	Estensore radiale breve del carpo
EUC	Estensore ulnare del carpo
PL	Palmare lungo (gracile)
ECD	Estensore comune delle dita
EPI	Estensore proprio dell'indice
EPM	Estensore proprio del mignolo
ALP	Abduttore lungo del pollice
ELP	Estensore lungo del pollice
EBP	Estensore breve del pollice
SUP	Supinatore
FUC	Flessore ulnare del carpo
FRC	Flessore radiale del carpo

Tabella 2 • Muscoli paralizzati ai due livellidi lesione.

Lesione alta (nervo radiale)	Lesione bassa (NIP)
EUC SUP ALP ECD EPI EPM ELP EBP BR ERLC (ERBC) + NIP	EUC SUP ALP ECD EPI EPM ELP EBP (ERBC)

Clinica

La paralisi dei muscoli innervati dal radiale si manifesta con deficit di estensione delle dita a livello delle metacarpofalangee (l'estensione delle dita a livello delle interfalangee è conservata in quanto i muscoli interossei sono innervati dal nervo ulnare), del pollice e del polso. L'estensione del polso può essere conservata, con deviazione radiale, se la lesione è distale, a carico del NIP, per conservazione dell'innervazione dell'estensore radiale breve del carpo.
La sensibilità, compromessa nelle lesioni alte, è conservata nelle lesioni del NIP.

Eziologia

La lesione del nervo radiale più frequente è rappresentata dalla frattura dell'omero a livello del passaggio tra terzo medio e distale (frattura di Holstein-Lewis), nel punto dove il nervo perfora il setto intermuscolare laterale ed è più fisso rispetto al tratto superiore, della doccia omerale, altra sede comune di lesione del nervo (2). La lesione può essere anche conseguente all'intervento di osteosintesi (lesione iatrogena) ma occorre distinguerla da lesioni da stiramento o contusione nelle quali ci si aspetta un recupero spontaneo nell'arco di pochi mesi (Figura 1).

Timing e indicazione all'intervento

L'indicazione all'intervento di trasferimento miotendineo è data dalla paralisi irreversibile o il cui recupero sarà prevedibilmente tardivo e parziale. Questa distinzione richiama la necessità di definire i criteri clinici e strumentali che possono indurre a considerare irreversibile o scarsamente recuperabile la funzione motoria del nervo radiale. Per contro una paralisi che evolve favorevolmente è una controindicazione all'intervento di trasferimento miotendineo (2). In caso di lesione aperta che ha comportato la riparazione chirurgica del nervo, si attenderà un congruo periodo di tempo finché il recupero avrà raggiunto una stabilizzazione (plateau), in genere dai 6 agli 8 mesi e oltre (2).
Secondo alcuni autori sarebbe lecito associare il trasferimento miotendineo per l'estensione del polso al tempo della riparazione nervosa in caso di aspettative di recupero basse per vari motivi (età, grado di lesione, lunghezza degli innesti, fibrosi circostante, ecc.) (2,3).
Uno studio statistico condotto in Germania (4) segnala che nonostante l'aspettativa di recupero intorno al 90% nelle paralisi del radiale da frat-

tura dell'omero, molti preferiscono eseguire una esplorazione precoce del nervo. Esaminate 6097 fratture della diafisi omerale, l'incidenza di paralisi primaria del radiale risultava dell'8,6%. Nei casi sottoposti a esplorazione chirurgica, nel 74% è stata riscontrata contusione del nervo, nel 19% interposizione nel focolaio di frattura e nel 7% sezione nervosa. Lo studio conclude che permane la controversia sull'opportunità di eseguire una esplorazione precoce del nervo.

In ogni caso è necessario che l'intervento di trasferimento miotendineo venga eseguito su un terreno adeguato, a cicatrici stabilizzate, dopo un intervallo di tempo dal trauma che di norma coincide con i tempi richiesti alla stabilizzazione della lesione nervosa.

Pianificazione dell'intervento

Avendo inquadrato il livello di lesione, i muscoli attivi e le unità miotendinee disponibili per il trasferimento e la loro forza contrattile, si verificano le condizioni delle articolazioni, lo stato dei tessuti nell'area interessata dai trasferimenti e la presenza di cicatrici cutanee che possano condizionare le incisioni cutanee.

La scelta delle unità miotendinee da trasferire dovrà tener conto anche dei requisiti generali per questo tipo di interventi.

Requisiti generali al trasferimento miotendineo

I trasferimenti tendinei eseguiti per ripristinare una funzione persa per paralisi di un nervo periferico devono rispondere ad alcuni prerequisiti generali al fine di garantire l'efficacia del trasferimento stesso. Tra questi sono da ricordare in sintesi:

- solidità scheletrica: pseudoartrosi o fratture mal consolidate alterano i rapporti di forza;
- articolarità passiva completa: le rigidità articolari ostacolano l'azione di muscoli trasferiti;
- buona copertura cutanea e assenza di retrazioni cicatriziali, come per le rigidità articolari anche le fibrosi cicatriziali vanno corrette prima di programmare i trasferimenti funzionali;
- buon circolo, assenza di estesa fibrosi dei tessuti dove verranno eseguite le suture tendinee e dove dovranno scorrere i tendini trasferiti.

La scelta dei motori da trasferire deve considerare:

- un donatore per una funzione da sostituire;
- la funzione dell'unità donatrice deve essere meno importante di quella ricostituita, in altri termini il trasferimento non deve determinare deficit funzionali;
- la forza muscolare del donatore deve essere adeguata (almeno M4) in quanto in parte verrà persa col trasferimento, ampiezza del movimento, escursione-corsa del muscolo;
- l'escursione dell'unità trasferita dovrà essere superiore o analoga a quella ricevente;
- linea di trazione il più diretta possibile con estesa liberazione dell'unità miotendinea da trasferire;
- attraversare il minimo di articolazioni. Se attraversa più articolazioni agisce sulla distale mentre la prossimale deve essere stabilizzata;
- evitare trasferimento di antagonisti;
- la tensione della sutura tendinea deve essere superiore a quella a riposo. Questo punto è critico e in assenza di parametri obiettivi è lasciato all'esperienza dell'operatore (1,2,3,5);
- la riabilitazione articolare passiva e l'uso di tutori dinamici e statici notturni di posizione è estremamente importante durante il periodo di valutazione prima del trasferimento miotendineo, al fine di mantenere la massima escursione articolare.

Le opzioni ricostruttive

La disponibilità di unità miotendinee innervate dal mediano e dall'ulnare offre varie possibilità ricostruttive. Le funzioni da ripristinare sono essenzialmente l'estensione del polso, delle dita lunghe e del pollice. Nelle lesioni alte occorrono pertanto tre unità motorie e in quelle basse bastano due.

In termini generali gli interventi di trasferimenti miotendinei per il ripristino della funzione nelle paralisi del nervo radiale hanno buoni risultati ma non ammettono errori nella tecnica, in particolare nel corretto tensionamento delle suture.

Dalla proposta di Jones del 1916 sono state descritte molte alternative, compresa una variante proposta da Jones stesso nel 1921.

Jones 1916		
PR	pro	ERLC E ERBC
FUC	pro	ECD 3D 4D 5D
FRC	pro	EPI, ECD 2D, ELP
Jones 1921		
PR	pro	ERLC E ERBC
FUC	pro	ECD 3D 4D 5D
FRC	pro	EPI, ECD 2D, ELP, EBP, ALP

Lo schema di Jones resta comunque la base di partenza di successive sperimentazioni e proposte. Starr nel 1922 trasferisce il palmare lungo lasciando in sede uno dei flessori del polso. Zachray nel 1946 documenta il concetto di lasciare un flessore del polso intatto. Scuderi nel 1949 stabilisce l'importanza di sfilare l'estensore lungo del pollice e di utilizzare un motore per una sola funzione. Da queste e altre esperienze derivava uno standard semplificato e condiviso.

Standard		(Tsuge, Adachi e Brand)
PR	pro	ERBC
FUC	pro	ECD
PL	pro	ELP

Boyes nel 1960 introdusse altri concetti: il flessore ulnare del carpo è più importante da conservare rispetto al flessore radiale del carpo. Valutando la maggior escursione propone il trasferimento dei flessori superficiali del III e IV dito attraverso la membrana interossea per animare separatamente estensore comune delle dita ed estensore proprio del II dito + estensore lungo del pollice (1).
Nel trasferimento per l'estensore comune delle dita parte della forza si perde nell'attraversare il polso se questo non è stabilizzato da un flessore. Tubiana (1993) utilizza lo schema standard con trasferimento del pronatore rotondo su entrambi gli estensori radiali ma stacca l'estensore radiale lungo del carpo e lo centralizza sfilandolo dal retinacolo degli estensori per passarlo nel quarto canale (estensore comune delle dita) e fissarlo sul bordo ulnare della base del terzo metacarpo. L'estensore proprio del II dito viene sfilato dal quarto canale e lasciato all'esterno del retinacolo.

Tubiana		
PR	pro	ERBC + ERLC (centralizzato)
FUC	pro	ECD + EPI
PL	pro	ELP

Esistono quindi diversi schemi di trasferimenti miotendinei, alcuni prevedono il passaggio intorno all'ulna o radio: Green (1), Tubiana (6,7) e altri, il passaggio attraverso un'ampia finestra nella membrana interossea: Tsuge (8) e Boyes (9), con caratteristiche differenti riguardo alla direzione della trazione, l'attrito, la complessità dell'intervento, il rischio di aderenze. Altro aspetto che varia tra le differenti tecniche esaminate riguarda la sutura tendinea, termino-terminale o in tenodesi termino-laterale per il pronatore rotondo sull'estensore radiale breve del carpo, intrecciata secondo Pulvertaft o trapassante secondo Omer per l'estensore comune delle dita.

Scelta della tecnica per ogni funzione

Estensione del polso

Il muscolo più utilizzato è il PR disinserito dal radio con un segmento di periostio e trasferito sopra il brachioradiale ed estensore radiale lungo del carpo sull'estensore radiale breve del carpo (Brand) oppure attraverso la membrana interossea (Tsuge, Adachi) (6). La ricostruzione può essere fatta con sutura termino-terminale, sezionando il tendine ERBC alla giunzione miotendinea per avere una linea di trazione più lineare ma, se è stato riparato il nervo e il trasferimento viene eseguito contemporaneamente a causa di una prognosi povera del recupero del nervo, si preferisce una tenodesi termino-laterale, per non pregiudicare l'eventuale recupero, anche parziale, del muscolo ERBC (3). Alcuni preferiscono la tenodesi con entrambi gli estensori radiali (Boyes) ma questo aumenta il rischio di deviazione radiale in estensione

(2). Tubiana *et al*. (6) propongono di centralizzare l'ERLC per contrastare l'eccessiva deviazione radiale del polso. In caso di indisponibilità di unità miotendinee si può ricorrere alla stabilizzazione del polso mediante artrodesi (1) con l'inconveniente di limitare l'efficacia dell'azione dinamica del sinergismo tra polso e dita.

Estensione delle dita (MF)

Si può utilizzare il FUC o il FRC. Il primo è più potente ma favorisce una deviazione radiale nell'estensione del polso considerata la sua funzione di forte stabilizzatore del polso, mentre il FRC oggi da molti preferito è più debole.

Boyes suggerisce l'uso dei flessori superficiali del III eIV dito per ottenere un movimento indipendente del II dito (FS III dito su ECD e FS IV dito su EPI). L'intervento è più complesso (1,10).

Green preferisce il FUC nelle forme alte e la tecnica di Boyes nelle lesioni del NIP.

Estensione del pollice (estensione-abduzione)

Il motore più utilizzato è il PL sull'ELP. In questo caso per ottenere una linea di trazione diretta l'ELP viene sezionato e sfilato dal terzo canale osteofibroso.

Se il PL è assente si può ricorrere al FRC utilizzato sia per ECD che per ELP.

Boyes propone un trasferimento più complesso e ambizioso sul piano funzionale: FDP del IV dito per ELP e FRC su ALP e EBP.

Tecnica di Tsuge (7-9,11,12)

La tecnica di trasferimento tendineo ideata da Tsuge, allo scopo di ripristino delle funzioni perse per paralisi del nervo radiale, rappresenta una variante della tecnica di Riordan e consiste nel trasferimento del PR all'ERBC, del FRC all'ECD e del PL all'ELP. Essa prevede, schematicamente, sei sequenze chirurgiche principali:

1. *Esposizione del PR*: l'incisione cutanea viene effettuata in corrispondenza del passaggio tra un terzo medio e un terzo distale dell'avambraccio per una lunghezza di circa 7 cm, il muscolo BR viene divaricato in senso volare con l'ausilio di un Langenbeck, allo scopo di esporre il muscolo PR. Deve essere posta attenzione nel divaricare il ventre muscolare del BR, in quanto immediatamente al di sotto di esso si trova il ramo sensitivo superficiale del nervo radiale. Si procede quindi a disinserire il muscolo PR dalla sua giunzione osteoligamentosa a livello del terzo medio della diafisi del radio, previa incisione periostale.
2. *Incisione cutanea volare al terzo inferiore dell'avambraccio*: l'incisione cutanea viene effettuata a L, in prossimità del polso e talvolta può essere prolungata fino a congiungersi con l'incisione cutanea menzionata nella prima sequenza chirurgica. Si completa la disinserzione del PR dal radio, isolando il suo ventre muscolare dai tessuti fasciali circostanti, facilitandone un buon scorrimento. Si procede quindi a disinserire rispettivamente i muscoli FRC E PL dalle loro origini ossee, isolandone i ventri muscolari.
3. *Allestimento di finestra sulla membrana interossea*: si procede a esporre la membrana ossea divaricando, con l'ausilio di Langenbeck, radialmente il muscolo FLP, e ulnarmente gli otto flessori superficiali e profondi delle dita assieme al nervo mediano. Si allestisce quindi con bisturi un'ampia finestra sulla membrana ossea (15 mm x 50 mm), previo isolamento del fascio vascolo-nervoso interosseo anteriore, che decorre al di sopra di essa.
4. *Incisione cutanea dorsale*: l'incisione cutanea dorsale viene eseguita a L e il lembo cutaneo viene sollevato esponendo la fascia antibrachiale, che viene asportata parzialmente onde evitare in seguito eventuali aderenze fibrose con i tendini trasferiti. Si pratica una seconda incisione cutanea a livello dell'articolazione metacarpo-falangea del pollice, da cui si estrae il tendine dell'ELP, previa sezione dello stesso dalla propria giunzione miotendinea. In questa medesima fase, il muscolo PR viene fatto avanzare tra i due tendini ERBC ed ERLC, per poter essere suturato, nella sequenza chirurgica successiva, al tendine ERBC.
5. *Dorsalizzazione del tendine del FRC*: si esegue la tenorrafia tra il tendine del PR e il tendine dell'ERBC, mantenendo il polso in estensione. Il tendine dell'ELP viene esteriorizzato attraverso l'incisione cutanea eseguita precedentemente in corrispondenza dell'articolazione

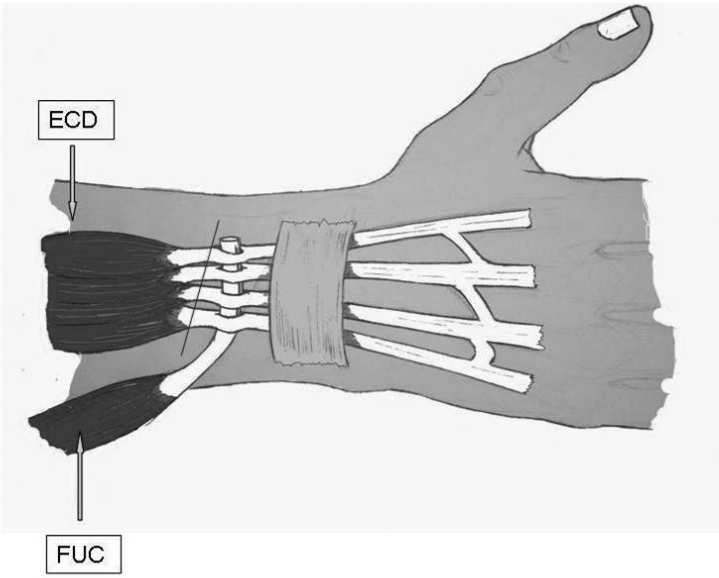

3 • Rianimazione dell'ECD con il FUC. La linea indica la sezione prossimale degli estensori.

metacarpo-falangea del pollice. Il tendine del FRC viene dorsalizzato attraverso la finestra incisa sulla membrana interossea, che viene esposta sollevando i tendini dell'ECD con l'ausilio di un nastro. Lo scorrimento in senso rettilineo del FRC è garantito dall'isolamento del muscolo FSD dal FLP.

6. *Trasferimento PL su ELP*: si esegue la tenorrafia tra il tendine del PL e il tendine dell'ELP precedentemente esteriorizzato, mantenendo il pollice in estensione. Si seziona il tendine dell'ALP a livello della giunzione miotendinea e lo si traziona per mantenere il pollice in abduzione. Si procede quindi a suturare la porzione distale del capo prossimale dell'ALP sul tendine del FRC, fungendo da puleggia per il tendine dell'ELP.

Tecnica di Green (1)

La tecnica preferita da Green è quella standard, che prevede il trasferimento del FUC rediretto ulnarmente sull'ECD (Figura 1). Il PR è trasferito sull'ERBC che, essendo più centrale rispetto all'ERLC, minimizza la tendenza alla deviazione radiale. Infine il trasferimento del PL sull'ELP, opportunamente rediretto attraverso la tabacchiera anatomica, fuori dal terzo canale e dal tubercolo di Lister, per ripristinare sia l'estensione che l'abduzione del pollice.

Nei pazienti con paralisi del NIP, il trasferimento del FUC in presenza di un ERLC valido, produce una deviazione radiale del polso inaccettabile. In questi casi l'autore preferisce utilizzare come motori i flessori superficiali di III e IV dito, come descritto da Boyes. Nella sua casistica Green ha però osservato che l'estensione simultanea del polso e delle dita, che sembrerebbe possibile solo utilizzando questa metodica, rappresenta in realtà un risultato raggiungibile quasi esclusivamente nei pazienti molto giovani e raramente negli adulti.

Tecnica di Tubiana (6)

Utilizza due lunghe incisioni estese dal terzo prossimale dell'avambraccio al polso, una dorsale-radiale e una volare-ulnare.

I tempi operatori seguono il seguente ordine:

1. isolamento del FUC e del PL;
2. esposizione degli estensori (ECD, EPI, EPM, ELP);
3. elevazione del PR;
4. centralizzazione dell'ERLC;
5. fissazione del FUC sull'ECD;

6. trasferimento PL su ELP;
7. fissazione del PR sull'ERBC e ERLC;
8. fissazione del secondo lembo del FUC.

L'aspetto distintivo è rappresentato dalla centralizzazione dell'ERLC allo scopo di contrastare la deviazione radiale del polso conseguente al prelievo del FUC per rianimare l'ECD.

La tecnica preferita dagli autori

		Starr, Brand, Tsuge
PR	pro	ERBC
FRC	pro	ECD
PL	pro	ELP

Confrontando le tecniche descritte e considerata la relativa bassa frequenza (11) di questi interventi, abbiamo scelto un set di trasferimenti che riunisca le caratteristiche di efficacia alla relativa semplicità di esecuzione, lasciando un margine di scelta legato a condizioni particolari come la presenza di cicatrici, lesioni muscolari associate, ecc. In passato abbiamo utilizzato la tecnica standard con il FUC ma riteniamo che il trasferimento del FRC fornisce miglior equilibrio delle forze e richiede vie di accesso più limitate sul versante radiale (Figure 2-4).

Post-operatorio e riabilitazione

I trasferimenti vengono generalmente protetti con ortesi statiche o split secondo schemi che variano tra i diversi autori. Per Sammer (3) si deve mantenere il gomito a 90°, l'avambraccio in pronazione e il polso esteso a 30°, il pollice esteso e abdotto, le metacarpofalangee delle dita lunghe estese e le interfalangee libere, con immobilizzazione mantenuta 4 settimane. Tubiana applica uno split volare con polso in estensione a 50° e deviazione ulnare di 10°, interfalangee estese e metacarpofalangee in flessione a 15°, pollice in estensione, abduzione e completa retroposizione e avambraccio in pronazione completa e gomito incluso. Lo split viene mantenuto due settimane, poi vengono liberate le interfalangee e viene sostituito a tre settimane con uno split dinamico.
Altri immobilizzano per tre settimane e in seguito applicano uno split in estensione del polso e dita per altre 1-3 settimane. Tsuge ricorre all'applicazione di ortesi volare con estensione del polso di 30°, flessione delle articolazioni metacarpofalangee di 10°, estensione lieve delle articolazioni interfalangee ed estensione e abduzione del pollice.

Criticità comuni a tutte le tecniche

In letteratura sono descritte circa 60 tecniche riconducibili sostanzialmente a quelle citate sopra

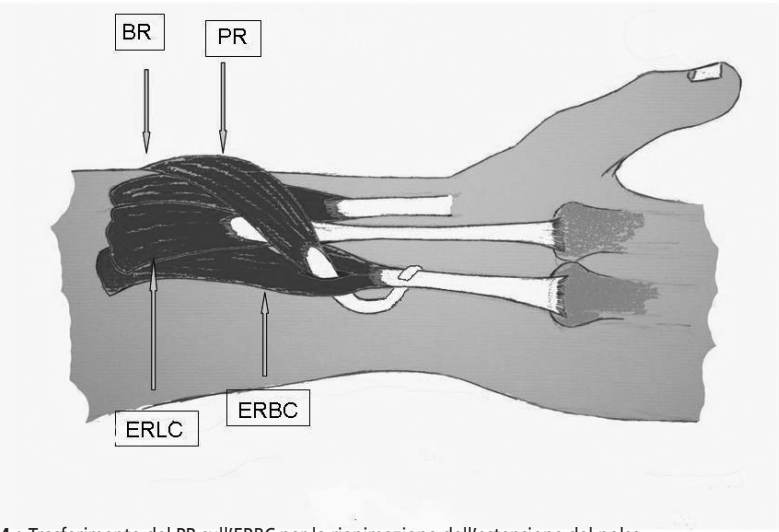

4 • Trasferimento del PR sull'ERBC per la rianimazione dell'estensione del polso.

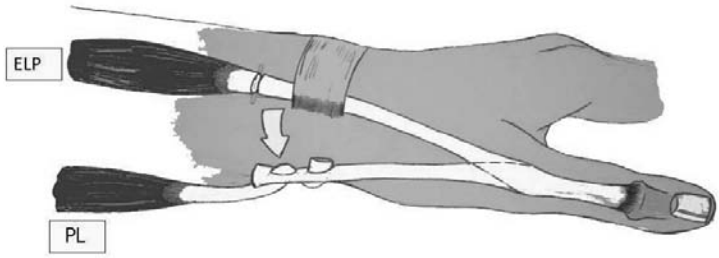

5 • Trasferimento del PL sull'ELP, reindirizzato fuori dal retinacolo.

e fin qui questo capitolo può sembrare una banale ripetizione di cose note, speriamo esposte in modo chiaro.
Esistono però due aspetti critici comuni a tutte le tecniche descritte a cui abbiamo prima accennato:
1. il tensionamento delle suture, affidato in genere all'esperienza dell'operatore;
2. la formazione di aderenze che limitano l'escursione delle unità trasferite.
Su questi due aspetti possiamo avanzare delle proposte innovative che possono aiutare chi si trova a affrontare questo tipo di intervento.

Tecnica di tenorrafia e mobilizzazione precoce
La formazione di aderenze può limitare l'escursione dei tendini trasferiti vanificando il risultato. Per ovviare a questo inconveniente si possono utilizzare prodotti antiaderenziali, in genere in forma di gel, e si può iniziare precocemente la mobilizzazione delle dita e del polso. Nel caso in cui si utilizzi un trasferimento attraverso la membrana interossea (Boyes, Tsuge) si avrà cura di preparare un'ampia finestra e di fare in modo che siano i ventri muscolari ad attraversarla.
La mobilizzazione precoce attiva può determinare la rottura dei tendini in sede di sutura.
La sutura latero-laterale a confronto con la nota tecnica di Pulvertaft (13) si è dimostrata significativamente più solida, tanto da permettere la mobilizzazione attiva immediata dopo interventi di trasferimenti tendinei. In uno studio comparativo su cadavere sono state confrontate la sutura secondo Pulvertaft (PT) e quella latero-laterale (SS). Lo studio ha dimostrato che la sutura SS permette la mobilizzazione post-operatoria immediata riducendo così il rischio di aderenze e perdita di efficacia dei trasferimenti. La sutura SS si è dimostrata significativamente più resistente al carico e solida rispetto alla tecnica di PT. Clinicamente questa tecnica è stata utilizzata nei trasferimenti in casi di tetraplegia e in molti casi con mobilizzazione attiva immediata (14). La tecnica consiste in una sutura latero-laterale con un solo passaggio del tendine donatore sul ricevente,

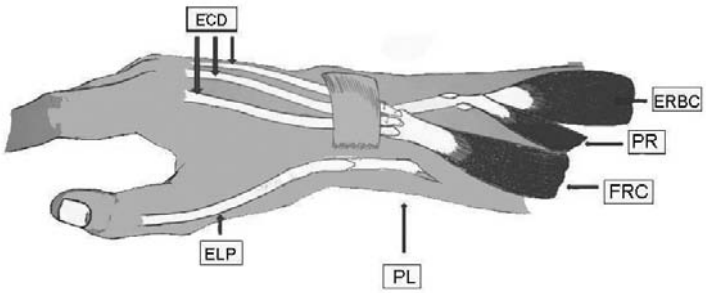

6 • Schema dei trasferimenti da noi preferiti oggi, come descritto nel testo.

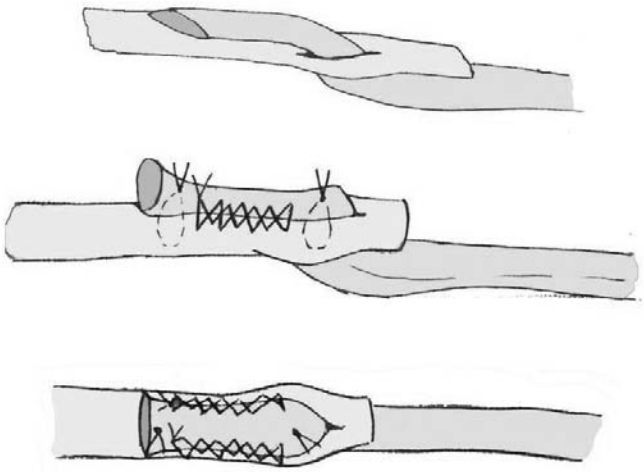

7 • Sutura latero-laterale dei tendini trasferiti, con un occhiello sul tendine ricevente. Due punti agli estremi e due suture continue doppie ai lati.

una sutura con punti staccati agli estremi e una continua incrociata ai due lati (Figura 5). Questa tecnica distribuisce il carico lungo tutta la sutura riducendo il rischio di rottura.

Tecnica di anestesia per tumescenza (Lalonde)

Lalonde ha proposto un nuovo concetto di anestesia locale in chirurgia della mano (15-17). Questa metodica, da noi utilizzata da qualche tempo con piena soddisfazione, si dimostra particolarmente utile nei trasferimenti tendinei, in quanto fornisce una efficace analgesia e consente la mobilizzazione attiva dei muscoli. L'anestesia tumescente pertanto contribuisce a superare uno dei principali problemi di questa chirurgia, la regolazione della giusta tensione nei trasferimenti. Abbiamo constatato l'efficacia del metodo nei trasferimenti dell'estensore proprio dell'indice sull'estensore lungo del pollice dopo rottura sottocutanea di quest'ultimo, grazie alla possibilità di chiedere al paziente di eseguire dei movimenti controllati delle unità miotendinee trasferite durante l'intervento, avendo ancora la possibilità di modificare la tensione della sutura (15-17).

Il nostro schema attuale prevede una doccia di immobilizzazione con polso esteso a 30°, pollice esteso e retroposto, metacarpofalangee estese e interfalangee libere, avambraccio in pronazione e gomito incluso flesso, per tre settimane. In seguito inizio della riabilitazione e applicazione di split dinamico. Successivamente la mobilizzazione deve essere controllata e graduale sotto la guida di un fisioterapista esperto.

L'introduzione della sutura latero-laterale permetterà la mobilizzazione attiva precoce, non ancora utilizzata nella nostra esperienza con questa indicazione.

Bibliografia

1. Green DP. Radial Nerve Palsy. In: Operative Hand Surgery, 2nd ed. Churchill Livingstone, New York, 1988; 2:1479-98.
2. Sarris I, Darlis NA, Sotereanos DG. Tendon transfers for radial Nerve Paralysis. In: The Hand: Master Techniques in Orthopaedic Surgery. Strickland and Graham, Lippincott Williams & Wilkins, Philadelphia, 2005: 199-219.
3. Sammer DM, Chung KC. Tendon transfers. I. Principles of transfer and transfers for radial nerve palsy. Plast Reconstr Surg. 2009; 123:69e.
4. Grassmann JP *et al*. Radial nerve palsy associated with humeral shaft fractures – Early exploration or expectant procedure? An analysis concerning

current strategies of treatment. Z Orthop Unfall (1864-6743). 2010 Dec; 148(6):691-6.
5. Nigi M. Generalità sui trasferimenti miotendinei. In: Landi A, Catalano F, Luchetti R. Trattato Italiano di Chirurgia della Mano. Verduci Editore, Roma 2009; 54: 653-5.
6. Tubiana R, Gilbert A, Masquelet AC. La paralisi del nervo radiale. In: Atlante delle tecniche chirurgiche della mano e del polso. Antonio Delfino Editore, Roma. 2001; 307-20.
7. Tubiana R. Problems and solutions in palliative tendon transfer surgery for radial nerve palsy. Tech Hand Up Extrem Surg. 2002; 6(3):104-13.
8. Tsuge K. Atlante di chirurgia della mano. McGraw-Hill, Milano, 1988: 477-84.
9. Chuinard RG, Boyes JH. Tendon transfers for radial nerve palsy: use of superficialis tendons for digital extension. J Hand Surg Am. 1978 Nov; 3(6):560-70.
10. Pfanner S. Paralisi del nervo radiale. In: Landi A, Catalano F, Luchetti R. Trattato Italiano di Chirurgia della Mano. Verduci Editore, Roma 2007; 56: 665-70.
11. Bincaz LE, Cherifi H, Alnot JY. Les tranfets palliatifs de réanimation de l'extension du poignet et des doigts. A propos de 14 transferts pour paralysie radiale et dix transferts pour lésion plexique. Chirurgie de la Main. 2002; 21:13-22.
12. Ishida O, Ikuta Y. Analysis of Tsuge's procedure for the treatment of radial nerve paralysis. Hand Surg. 2003 Jul; 8(1):17-20.
13. Brown SH, Hentzen ER, Kwan A *et al*. Mechanical strength of the side-to-side versus Pulvertaft weave tendon repair. J Hand Surg Am. 2010 Apr; 35(4):540-5. Epub 2010 Mar 11.
14. Fridén J, Reinholdt C. Current concepts in reconstruction of hand function in tetraplegia. Scand J Surg. 2008; 97:341-6.
15. Lalonde DH *et al*. A multicenter perspective study of 3,110 consecutive cases of elective epinephrine use in tne fingers and hand: the Dalhousie Project clinical phase. J Hand Surg Am. 2005 Sep; 30(5):1061-7.
16. Bezuhly M *et al*. Immediate thumb extension following indicis proprius-to-externsor police longus tendon transfer using the wide-awake approach. Plast Rec Surg. 2007; 119:1507.
17. Mustoe TA, Buck DW, Lalonde DH. The safe management of anesthesia, sedation, and pain in plastic surgery. Plast Reconstr Surg. 2010; 126:165e.

Capitolo 5

SINDROMI CANALICOLARI E TRATTAMENTO CONSERVATIVO

Anna De Leo, Antonio Castagnaro

SINDROMI CANALICOLARI E TRATTAMENTO CONSERVATIVO

Anna De Leo, Antonio Castagnaro

Le sindromi canalicolari dell'arto superiore possono essere genericamente definite come neuropatie periferiche, con alterazioni motorie e/o sensitive proporzionali alla compressione da parte di strutture anatomiche viciniori, in sedi elettive, ove il nervo è particolarmente costretto ed esposto.
Si tratta di sindromi talvolta difficilmente distinguibili da altre lesioni nervose di tipo centrale o periferico che, tra l'altro, interessano regioni anatomiche ben determinate; pertanto solo la perfetta conoscenza della sintomatologia può permettere un'accurata diagnosi differenziale, l'attuazione di eventuali adeguate misure preventive, appropriati trattamenti e le conseguenti corrette terapie.

Sindrome del tunnel carpale

Vedi capitoli dedicati.

Terapia conservativa nel trattamento della STC

La terapia non chirurgica e non farmacologica comporta diverse opzioni sia comportamentali, sia di trattamento: alcune tra queste vengono di seguito riportate.

Variazione e adeguamenti posturali durante l'attività lavorativa

Il riconoscimento e l'eliminazione di cause e condizioni capaci di determinare l'aumento della pressione a livello del canale carpale rappresentano condizioni essenziali per un adeguato approccio alla terapia e giocano un ruolo determinante nella scelta della strategia di intervento.
Ne consegue che un'approfondita e accurata anamnesi delle condizioni di lavoro dei pazienti risulta necessaria allo scopo di identificare particolari posture o attività che determinano la flessione intensa e/o prolungata del polso, anche se la sofferenza del nervo può essere meccanicamente provocata dall'estensione attiva o passiva del polso quando protratta nel tempo.
In tali casi un congruo periodo di riposo (non meno di 2 settimane), nel corso del quale il paziente limita o evita attività e posizioni che accentuano la compressione del nervo, spesso migliora la sintomatologia nei pazienti con evidenza clinica conclamata.
Dati di letteratura evidenziano la rapida efficacia che spesso si ottiene anche con la sola modifica delle particolari attività lavorative (soprattutto quelle che favoriscono i microtraumi) e con la limitazione dei movimenti che inducono il polso a una posizione di iperflessione o iperestensione.

Trattamento chiropratico

È documentato che i trattamenti di manipolazione e massaggio mio-fasciale, insieme a ultrasuoni e splint notturno, alleviano le condizioni di stress mentale e fisico, raggiungendo risultati di maggiore efficienza ed efficacia rispetto alla frequente terapia con ibuprofene e tutore per 9 settimane e quindi, essenzialmente, migliorano la qualità di vita.

Tastiere ergonomiche dei computer

Per i lavoratori che utilizzano il PC per molte ore al giorno è consigliabile l'uso di tastiere ergonomiche e mouse pad che consentono la corretta posizione del polso; anche se è opportuno precisare che in questi casi la valutazione con test clinici (Tinel e Phalen test) e della conduzione nervosa (7,8), non ha mostrato risultati significativi sulla sintomatologia. Comunque l'utilizzo di alcu-

ni dispositivi adatti a posizionare correttamente il polso (tra questi Microsoft Natural Keyboard, Apple Adjustable Keyboard) sembra poter ridurre il dolore e migliorare le funzioni della mano (8).

Yoga ed esercizi

Alcuni autori giudicano particolarmente efficaci gli esercizi di scorrimento tendineo e nervoso, così come di rafforzamento e stiramento delle articolazioni dell'arto superiore, alternati a sedute di rilassamento; pertanto affermano che i risultati di tali procedure sono simili all'utilizzo di tutori (9,10), migliorando il trasporto assonale e la conduzione nervosa, aumentando l'escursione prossimo-distale del nervo e dei tendini.

In alcuni pazienti, dopo 8 settimane di allenamenti con i citati esercizi, sono state osservate migliorie, tanto che i loro effetti sono stati giudicati equiparabili all'utilizzo di tutori sia nella discriminazione a due punti, sia sul dolore provocato da Tinel e Phalen test; non appare secondario che in tali casi la soddisfazione dei pazienti sia risultata elevata (11).

In proposito è documentato che i risultati migliori si ottengono dopo un programma Yoga, della durata di 6 mesi, in cui vengono condotte lezioni (due volte alla settimana di 60'-90') focalizzate al raggiungimento di adeguate posture della parte superiore del corpo e all'eliminazione di disallineamenti corporei (10, 12, 13).

Ultrasuoni

Alcuni autori riportano l'efficacia, almeno nel breve/medio periodo, del trattamento con ultrasuoni (1 MHz, 1,0W/cm^2 pulsed mode) di pazienti con STC in forma lieve; in questi, infatti, è stato osservato il miglioramento dei parametri sia oggettivi (emg) che soggettivi (disestesie e dolore). Tali risultati, secondo alcuni autori sarebbero raggiunti in 3 settimane di trattamento, mentre secondo altri sarebbero necessarie almeno 7 settimane di terapia (14, 15).

I tutori

Nel trattamento della STC frequentemente si sceglie di prescrivere i tutori in quanto essi rappresentano un efficiente trattamento conservativo tra l'altro non dispendioso. Essi hanno lo scopo sia di limitare i movimenti di flesso-estensione sia di diminuire la pressione all'interno del canale del carpo.

Considerato che la STC è stata associata a una attività manuale in cui ripetutamente si esercita forza, lo scopo dei tutori è quello di minimizzare il movimento del polso e di conseguenza di ridurre i sintomi quali dolore e disestesie (16, 17).

È stato osservato che lo splinting rappresenta un utile mezzo per la riduzione dei sintomi notturni dovuti a una eccessiva flessione del polso, prolungata nel tempo, o all'estensione forzata durante il sonno. In proposito è stato dimostrato che la posizione forzata del polso, flessoria ed estensoria, aumenta la pressione nel tunnel e si associa a variazioni morfo-funzionali della struttura nervosa (18).

Le ortesi polso-mano, oggi disponibili, possono essere rigide o flessibili e mostrano un'efficacia variabile:

- ortesi flessibili: il loro utilizzo intermittente (spesso notturno) sembra possa avere sulla sintomatologia un effetto positivo a breve termine, anche se non vi sono sufficienti evidenze scientifiche che confermano tali risultati (19);
- ortesi rigide: è ormai dimostrato che i tutori con inserti palmari rigidi, che bloccano il polso in posizione neutra (20, 21, 34), sono i più efficaci.

Gli autori riportano che l'uso esclusivamente notturno del tutore raggiunge effetti equiparabili a un'utilizzazione full-time; inoltre, in genere, già dopo 2 settimane di trattamento il paziente mostra una decisa miglioria della sintomatologia, anche se dopo 4 settimane gli effetti risultano più consistenti.

È comunque opportuno precisare che ancora non sono stati documentati i reali benefici di un programma ergonomico personalizzato; mancano infatti studi appropriati che consentano un'adeguata valutazione dei risultati conseguenti a tali procedure fisiche, discriminandole dai possibili vantaggi derivanti da altre terapie che spesso sono utilizzate contestualmente.

Terapia farmacologica

Antalgici (paracetamolo) e antinfiammatori non steroidei

Si tratta di farmaci che trovano indicazione nelle forme a impronta iperalgica. La riduzione dell'edema e dell'infiammazione, in associazio-

ne ad altri trattamenti, può aiutare a migliorare la sintomatologia, ma non vi sono chiare evidenze al riguardo, tanto che l'assunzione di tali farmaci è stata paragonata all'uso di sostanze placebo (22-25). In proposito è stato dimostrato che la somministrazione di steroidi, per un breve periodo (due settimane di prednisolone 20 mg/die), determina risultati maggiormente efficaci rispetto all'uso di antinfiammatori non steroidei (FANS).
Alcuni autori descrivono casi di neuropatia compressiva associata a ipotiroidismo, o diabete mellito, in cui non si osservano apprezzabili miglioramenti della neuropatia a seguito del trattamento di tali patologie.

Acido alphalipoico e superossidodismutasi
Negli ultimi anni si è affermato sempre più diffusamente un approccio terapeutico mirato alla cura del danno della membrana neuronale e della funzionalità mitocondriale, visto che si ritiene che esso sia alla base dello sviluppo della neuropatia. Infatti il tessuto neuronale contiene fonti di stress ossidativo unico quali: aminoacidi eccitatori, radicali O_2 prodotti dal metabolismo di neurotrasmettitori, superossido come prodotto finale, "mediato" dal glutatione "spazzino", a seguito dell'utilizzazione funzionale di elevate e costanti quantità di O_2 mitocondriale. Anche l'ischemia dei vasa nervorum determina un eccesso di radicali liberi responsabili del processo infiammatorio che danneggia la membrana cellulare e mitocondriale.
L'acido alphalipoico (ALA) è l'unico antiossidante di cui si è dimostrata l'efficacia sui sintomi neuropatici e sui deficit di conduzione nervosa; la sua azione è rivolta a "spazzare" i radicali liberi ma promuove anche la produzione di altri antiossidanti quali vitamine le C, E, Q e il glutatione che aumenterebbe il proprio livello di endocellulare del 30-70% (26-29). Inoltre, è noto che l'ALA è un coenzima del metabolismo cellulare che gioca un ruolo centrale nel funzionamento di complessi enzimatici mitocondriali, coinvolti nella biosintesi di ATP, e necessari per l'attività riparatrice e la funzionalità nervosa.
Altri studi hanno analizzato l'azione vasodilatatoria e antitrombotica dell'acido alphalipoico in quanto influenzerebbe direttamente le cellule endoteliali, inibisce le molecole adesive dei monociti macrofagi, riduce le citochine infiammatorie (IL1, IL6, TNFα, TNFβ).
In proposito la documentazione clinica di maggior rilievo riguarda risultati molto significativi su segni e sintomi delle neuropatie diabetiche (30, 31): la terapia con 600 mg/die di ALA riduce dolore, parestesie e insensibilità in tali neuropatie, mentre alcuni studi su ratti diabetici hanno dimostrato l'incremento del flusso sanguigno nervoso e l'aumento di conduzione nervosa periferica (32-39).
Recenti lavori hanno dimostrato, nei pazienti con STC, riduzione dei sintomi dopo somministrazione di ALA associato a acido gamma-linoleico (acido grasso polinsaturo), componente della membrana cellulare (40).
Altri autori hanno dimostrato un aumento significativo della vasodilatazione dell'arteria brachiale, probabilmente per l'azione di ALA sulle cellule endoteliali (*endothelium-dependent flow-mediated vasodilatation*), con riduzione plasmatica di IL-6 e plasminogeno activator1, suggerendo che ALA migliora la disfunzione endoteliale a seguito di meccanismi antitrombotici e antinfiammatori.
Da qualche tempo l'ALA viene utilizzato in associazione alla superossidodismutasi, enzima neutralizzante i superossidi ma soprattutto con capacità di limitare la produzione di mediatori dell'infiammazione e di inibire l'apoptosi neuronale (41).
È opportuno sottolineare che ancora non appaiono del tutto chiari i risultati di queste terapie, spesso associate ad altre di tipo conservativo; comunque si dispone di evidenze cliniche di risoluzione dei sintomi nei pazienti con STC moderata, a seguito di somministrazione, per 30 gg, di ala-600sod, 600 mg/die (42), con ripresa funzionale precoce dopo neurolisi a cielo aperto.

Terapia locoregionale

Cerotti antinfiammatori *(piroxicam®)*

Si tratta di presidi che mostrano sicuramente un'azione analgesica locale; ma essendo spesso utilizzati in associazione ad altre terapie conservative, non è stato possibile stabilire esattamente il loro ruolo nella riduzione dell'edema e dell'infiammazione.
Anche se dati clinici dimostrano che un'applicazione al giorno del cerotto medicato, per 7 gg, migliora le disestesie, pur tuttavia non si dispone

di dati scientifici che ne possano confermare la reale efficienza e utilità.

Iniezione di steroidi

Le infiltrazioni locoregionali di corticosteroidi rappresentano un metodo frequentemente utilizzato per trattare la STC. Reperti anatomopatologici mostrano che il corticosteroide riduce (43, 44) l'infiammazione cronica nella sinovia. L'iniezione di steroidi (metilprednisolone 15mg) determina, a breve termine (8 mesi) (45), l'attenuazione della sintomatologia nel 75% dei casi e si associa a un significativo aumento della conduzione nervosa (3). Rispetto alla terapia chirurgica, nella rivalutazione a lungo temine, i risultati sono comunque molto variabili (46).

Per tali procedure si procede utilmente associandovi 10 mg di lidocaina allo scopo di ridurre il dolore all'iniezione e per favorire la valutazione del corretto sito d'iniezione.

Appare superfluo sottolineare che, allo scopo di evitare possibili gravi complicanze, è consigliabile la tecnica eco-guidata che consente l'esatta identificazione del nervo rispetto ai tessuti circostanti (46).

È stato dimostrato che in pazienti diabetici sottoposti a infiltrazioni alla mano si osserva un innalzamento della glicemia per 5 gg (47).

In caso di mancata remissione clinica l'iniezione di steroidi può essere ripetuta a distanza di non meno di 3 settimane; in ogni caso, per portare al minimo il rischio di complicanze locali, appaiono sufficienti tre iniezioni in un anno.

Altre sedi di compressione nervosa

Sindrome del pronatore

Nelle sindromi di Struthers, del pronatore rotondo e del crampo dello scrivano, la compressione del mediano deriva, rispettivamente, dal legamento che ha origine da un'iperostosi dell'omero, o dai due capi di un pronatore rotondo miositico, o da una lacinia fibrosclerotica in posizione appena distale al pronatore rotondo.

Per quanto attiene tali patologie si riportano dati che suggeriscono un discreto coinvolgimento del pronatore rotondo e dei muscoli flessori dell'avambraccio dipendenti dal mediano: in particolare in posizione distale nella sindrome del pronatore rotondo e ancora più distale in quella del crampo dello scrivano.

In tali casi la diagnosi corretta non è semplice anche per la mancanza del dolore, o di disestesie notturne e Tinel positivo all'avambraccio e non al polso, ma anche per le frequenti disestesie palmari (*palmar triangle*). In genere il dolore segue uno sforzo e si localizza all'avambraccio.

L'immobilità in pronazione può alleviare i sintomi, ma spesso è necessaria l'esplorazione chirurgica.

Sindrome nel nervo interosseo anteriore

Il nervo interosseo anteriore è un nervo motore diretto al flessore digitale profondo del II-III dito, al flessore lungo del pollice, al pronatore. La sua compressione, che è dovuta a bande tendinee, muscoli accessori e trombosi vascolari, determina una riduzione di forza nella pinza. La sintomatologia spesso si risolve senza alcun trattamento in 6-12 settimane (48).

Compressione del nervo ulnare al canale di Guyon

Il canale di Guyon non contiene altre strutture oltre al fascio vasculo-nervoso, per questa ragione le compressioni sono meno comuni anche se lo spazio è anatomicamente poco estensibile come lo è il canale del carpo. Se all'anamnesi non riscontriamo storia di un trauma la compressione è dovuta alla presenza di strutture anomale.

Il trattamento è quasi esclusivamente chirurgico.

Compressione del nervo ulnare al gomito

I pazienti con sindrome cubitale, al fine di una corretta prognosi e corrispondente valutazione di trattamento, vengono solitamente classificati in tre categorie in funzione dei sintomi specifici e della perdita di funzione (49):

- con recenti e intermittenti disestesie;
- con persistenti disestesie;
- con atrofia muscolare marcata e riduzione di forza.

In genere il precoce trattamento chirurgico viene suggerito da esami diagnostici quali radiografia del gomito ed elettroneuromiografia.

Il trattamento conservativo è invece indicato se non si rileva atrofia muscolare marcata (50). L'immobilità del gomito flesso, a poco meno di 90°, inclu-

so il polso, protegge il nervo dalla frizione e/o dal contatto con le pareti del canale durante la flesso-estensione del gomito. La variabilità dei risultati sull'utilizzo notturno e diurno non ha ancora portato a standard di trattamento (indossato 24/24 ore e non più di 30 giorni; solo notturno) (51).
Gli esercizi di scorrimento nervoso, associati a massaggi delle articolazioni e potenziamento muscolare senza resistenza, producono buoni risultati anche a lungo termine (52, 53).
Con elevata probabilità un'approfondita anamnesi può condurre a consigliare di modificare quelle attività che incrementano la pressione sul canale cubitale; ovviamente se i sintomi persistono l'immobilità può essere d'aiuto. In ogni caso è da tenere presente che circa la metà dei pazienti giunge alla risoluzione spontanea dei sintomi senza alcun trattamento (54).

Compressioni del nervo radiale

Il nervo radiale può essere compresso dall'estensore del carpo radiale breve all'arcata di Frohse a causa di un ematoma, di cisti sinoviali o di un edema che segue eventuali fratture omerali (55). Spesso la sintomatologia si risolve senza alcun trattamento in breve tempo, ma se la compressione è meccanica solo la chirurgia elimina i sintomi.

Note conclusive

Sicuramente la sindrome del tunnel carpale è la patologia compressiva più frequente ma che non segue un decorso uguale in tutta la popolazione. Considerata la diffusione e la variegata presenza di sintomatologie, la maggior parte della letteratura scientifica sul trattamento conservativo nei pazienti affetti da disturbi canalicolari riguarda quasi esclusivamente tale condizione patologica. Molti pazienti accusano un deterioramento nella funzione della mano mentre altri descrivono periodi silenti alternati a dei periodi di acerbazione dei sintomi (56); tra l'altro alcuni pazienti descrivono miglioramenti spontanei senza che siano stati sottoposti ad alcun trattamento (57, 58).
Il trattamento chirurgico è indicato nelle compressioni gravi, nei pazienti che hanno sintomi costanti, disturbi sensitivi severi e/o ipotrofia tenare rilevante.
Il trattamento conservativo è indicato nei pazienti che hanno sintomi intermittenti o moderati ma anche, nelle sintomatologie più gravi, come misura temporanea prima del trattamento chirurgico. Un'attenta diagnosi precoce consente l'attivazione di congrue misure preventive e un'appropriata terapia conservativa; ciò migliora la qualità della vita ed evita la comparsa di danni irreversibili a carico del nervo che possono portare alla disabilità.
L'utilizzo di acido alphalipoico e superossidodismutasi 600 mg/die sembra ridurre lo stress ossidativo determinato sia dall'ischemia che dall'infiammazione nervosa; inoltre l'effetto vasodilatatore e protettivo (azione endoteliale, azione sui mitocondri, riduzione dell'apoptosi neuronale) nelle cellule neuronali migliora la sintomatologia e riduce la degenerazione nervosa.
Va comunque considerato che i risultati degli studi attuali non sono sufficienti e chiarificatori, quindi sono ancora necessari altri studi allo scopo di adeguare e migliorare i dosaggi e per fornire opportune indicazioni di trattamento.
L'American Academy of Orthopaedics Surgeons (AAOS), nelle apposite linee guida emanate nel 2008, paragona l'utilizzo di infiltrazioni di steroidi a quello dei tutori. Appare conseguentemente poco proponibile indicare ai pazienti un trattamento cruento quando questo viene comparato con un'ortesi e se i risultati attesi non sono significativi per la risoluzione del quadro sintomatologico e patologico; in ogni caso se si ritiene probabile una successiva terapia chirurgica, allora va considerato che le infiltrazioni possono favorire le complicanze successive all'intervento e comunque possono ostacolare la guarigione (59).
Gli effetti collaterali più frequenti del trattamento di infiltrazione di corticosteroidi sono rappresentati da errore iatrogeno, a seguito di una non corretta iniezione che può provocare la lesione del nervo; proprio per questo si consiglia di eseguire tale trattamento invasivo con guida ecografica e in pazienti resistenti al trattamento conservativo e che, comunque, non saranno sottoposti al trattamento chirurgico per i successivi 12 mesi.
A oggi gli autori suggeriscono di eseguire due cicli di trattamento conservativo (fino a 7 settimane come indicato dalle linee guida del AAOS). Le linee guida non forniscono raccomandazioni specifiche per i pazienti con diabete mellito,

Tutore 24/24 h	Paragonabile al tutore notturno (Walker 2000)
Tutore in estensione	Migliore in posizione neutra (Burke 1994)
Ultrasuoni < 7 settimane	Risultati scadenti (Ebenbichler 1998)
Ultrasuoni 1,5 W/cm^2 vs 0,8 W/cm^2	Risultati scadenti (Oztas 1998)
Ultrasuoni 1 MHz vs 3 MHz	Risultati scadenti (Koyuncu 1995)
Diuretici	Risultati scadenti (Chang 1998, Pal 1998)
FANS	Risultati scadenti (Chang 1998)
Steroidi orali	Risultati solo a breve termine, solo se trattamento > 4 settimane (Chang 1998; Herskovitz 1995; Hui 2001)
Diuretici versus FANS o steroidi	Risultati scadenti (Chang 1998)
FANS versus steroidi	Risultati scadenti (Chang 1998)
Vit B6	Miglioramento solo su edema dita (Spooner 1993; Stransky 1989)
Mobilizzazione neurodinamica e mobilizzazione ossa del carpo	Risultati scadenti (Tal Akabi 2000)
Magnetoterapia	Risultati scadenti (Carter 2002)
Iniezione di steroidi e insulina	Risultati scadenti (Okzul 2000)
Agopuntura	Risultati scadenti (Aigner 1999)

radiculopatia cervicale, ipotiroidismo, polineuropatia, gravidanza e artrite reumatoide (58).
È auspicabile che nel prossimo futuro vengano condotti altri e mirati studi allo scopo di definire e migliorare le linee guida su una patologia che risulta sufficientemente frequente quale la compressione del nervo ulnare al gomito; allo stesso modo occorre ancora indagare per determinare la quantità della riduzione apoptotica nelle cellule neuronali. In proposito sembra che una semplice somministrazione di acidoalphalipoico superossidodismutasi possa proteggere il nervo; in questo caso le indicazioni al trattamento chirurgico possono ridursi drasticamente.
Si ritiene ancora che nel prossimo futuro un ruolo determinante sarà giocato dalla algoneuroanalgesia, sia cruenta con infiltrazioni di anestetico locale (in posizione prossimale al nervo compresso), sia con l'utilizzo di creme anestetiche che migliorino la percezione della sensibilità (60).
Qui sembra comunque opportuno richiamare i risultati di studi condotti in modo da seguire e valutare diversi trattamenti i cui effetti appaiono comparabili al placebo.

Bibliografia

1. Atroshi I, Gummesson C, Johnsson R *et al*. Prevalence of carpal tunnel syndrome in a general population. JAMA. 1999; 282:153-8.
2. Katz JN, Simmons BP. Carpal tunnel syndrome. N Engl J Med. 2002; 346:1807-12.
3. Viera AJ. Management of carpal tunnel syndrome. Am Fam Physician. 2003; 68:265-72.
4. De Angelis R, Salaffi F, Filippucci E, Grassi W. Carpal tunnel syndrome treatment. Reumatismo. 2006 Jan-Mar; 58(1):5-10.
5. Ramonda R, Punzi L, Vangelista T, Todesco S. Analisi critica delle manovre semeiologiche proposte per la diagnosi di sindrome del tunnel carpale. Reumatismo 2002; 54:156-64.
6. Pal B, Morris J, Keenan J, Mangion P. Management of idiopathic carpal tunnel syndrome (ICTS): a survey of rheumatologists' practice and proposed guidelines. Br J Rheumatol. 1997; 36:1328-30.
7. Rempel D, Tittiranonda P, Burastero S *et al*. Effect of keyboard keyswitch design on hand pain. Journal of Occupational and Environmental Medicine. 1999; 41:111-9.
8. Tittiranonda P, Rempel D, Armstrong T, Burastero S. Effect of four computer keyboards in com-

puter users with upper extremity musculoskeletal disorders. American Journal of Industrial Medicine. 1999; 35:647-61.
9. Garfinkel MS, Singhal A, Katz AK *et al*. Yoga-based intervention for carpal tunnel syndrome. A randomized trial. JAMA. 1998; 280:1601-3.
10. Wilson JK, Sevier TL. A review of treatment for carpal tunnel syndrome. Disability and Rehabilitation. 2003; 25:113-9.
11. Garfinkel MS, Singhal A, Katz WA *et al*. Yoga-based intervention for carpal tunnel syndrome: a randomized trial. Journal of the American Medical Association. 1998; 280:1601-3.
12. Butler D, Gifford L. The concept of adverse mechanical tension in the nervous system, part 2; examination and treatment. Physiotherapy. 1989; 75:629-36.
13. Rempel D, Manojlovic R, Levinsohn DG *et al*. The effect of wearing a flexible wrist splint on carpal tunnel pressure during repetitive hand activity. J Hand Surg Am. 1994; 19:106-10.
14. Ebenbichler GR, Resch KL, Nicolakis P *et al*. Ultrasound treatment for treating the carpal tunnel syndrome: randomised 'sham' controlled trial. British Medical Journal. 1998; 316:731-5.
15. Oztas O, Turan B, Bora I, Kerim Karakaya M. Ultrasound therapy effect in carpal tunnel syndrome. Archives of Physical Medicine & Rehabilitation. 1998; 79:1540-4.
16. Palmer KT, Harris EC, Coggon D. Carpal tunnel syndrome and its relation to occupation: a systematic literature review. Occup Med. (Lond) 2007; 57:57-66.
17. Maghsoudipour M, Moghimi S, Dehghaan F, Rahimpanah A. Association of occupational and non occupational risk factors with the prevalence of work related carpal tunnel syndrome. J Occup. Rehabil. 2008; 18:152-6.
18. Gupta R, Rummler L, Steward O. Understanding the biology of compressive neuropathies. Clin Orthop Relat Res. 2005; 436:251-60.
19. Manente G, Torrieri F, Di Blasio F *et al*. An innovative hand brace for carpal tunnel syndrome: a randomized controlled trial. Muscle & Nerve. 2001; 24:1020-5.
20. Burke DT, Burke MM, Stewart GW, Cambre A. Splinting for carpal tunnel syndrome: in search of the optimal angle. Archives of Physical Medicine & Rehabilitation. 1994; 75:1241-4.
21. Burke FD, Ellis J, McKenna H, Bradley MJ. Primary care management of carpal tunnel syndrome. Postgrad Med. J 2003; 79:433-7.
22. Chang MH, Chiang HT, Lee SSJ *et al*. Oral drug of choice in carpal tunnel syndrome. Neurology. 1998; 51:390-3.
23. O'Connor D, Marshall S, Massy-Westropp N. Non-surgical treatment (other than steroid injection) for carpal tunnel syndrome. Cochrane Database Syst Rev. 2007; Issue 4: 1-19.
24. Piazzini DB, Aprile I, Ferrara P *et al*. A systematic review of conservative treatment of carpal tunnel syndrome. Clin Rehabil. 2007; 21:299-314.
25. Verdugo R, Salinas R, Castillo J, Cea J. Surgical versus non-surgical treatment for carpal tunnel syndrome. The Cochrane Library. 2007; Issue 4:1-12.
26. Bridges RJ, Koh JY, Hatalski CG, Cotman CW. Increased excitotoxic vulnerability of cortical cultures with reduced levels of glutathione. Eur J Pharmacol. 1991 Jan 3; 192(1):199-200.
27. Busse E, Zimmer G, Schopohl B, Kornhuber B. Influence of alpha-lipoic acid on intracellular glutathione in vitro and in vivo. Arzneimittelforschung. 1992 Jun; 42(6):829-31.
28. Heitzer T, Finckh B, Albers S *et al*. Beneficial effects of α-lipoic acid and ascorbic acid on endothelium-dependent, nitric oxide-mediated vasodilation in diabetic patients: relation to parameters of oxidative stress. Free Radic Biol Med. 2001 Jul 1; 31(1):53-61.
29. Ziegler D, Ametov A, Barinov A *et al*. Oral treatment with alpha-lipoic acid improves symptomatic diabetic polyneuropathy: the SYDNEY 2 trial. Diabetes Care. 2006 Nov; 29(11):2365-70.
30. Haak E, Usadel KH, Kusterer K *et al*. Effects of α-lipoic acid on microcirculation in patients with peripheral diabetic neuropathy. Exp Clin Endocrinol Diabetes. 2000; 108:168-74.
31. Haak ES, Usadel KH, Kohleisen M *et al*. The effect of α-lipoic acid on the neurovascular reflex arc in patients with diabetic neuropathy assessed by capillary microscopy. Microvasc Res. 1999; 58:28-34.
32. Nagamatsu M, Nickander KK, Schmelzer JD *et al*. Lipoic acid improves nerve blood flow, reduces oxidative stress and improves distal nerve conduction in experimental diabetic neuropathy. Diabetes Care. 1995; 18:1160-7.
33. Cameron NE, Cotter MA, Horrobin DH, Tritschler HJ. Effects of α-lipoic acid on neurovascular function in diabetic rats: interaction with essential fatty acids. Diabetologia. 1998; 41:390-9.
34. Mitsui Y, Schmelzer JD, Zollman PJ *et al*. α-Lipoic acid provides neuroprotection from ischemia-

reperfusion injury of peripheral nerve. J Neurol Sci. 1999; 163:11-6.
35. Coppey LJ, Gellett JS, Davidson EP *et al*. Effect of antioxidant treatment of streptozotocin-induced diabetic rats on endoneurial blood flow, motor nerve conduction velocity, and vascular reactivity of epineurial arterioles of the sciatic nerve. Diabetes. 2001; 50:1927-37.
36. Yorek MA, Coppey LJ, Gellett JS *et al*. Effect of fidarestat and α-lipoic acid on diabetes-induced epineurial arteriole vascular dysfunction. Exp Diabesity Res. 2004; 5:123-35.
37. Kunt T, Forst T, Wilhelm A *et al*. α-Lipoic acid reduces expression of vascular cell adhesion molecule-1 and endothelial adhesion of human monocytes after stimulation with advanced glycation end products. Clin Sci (Lond). 1999; 96:75-82.
38. Borcea V, Nourooz-Zadeh J, Wolff SP *et al*. α-Lipoic acid decreases oxidative stress even in diabetic patients with poor glycemic control and albuminuria. Free Radic Biol Med. 1999; 22:1495-500.
39. Androne L, Gavan NA, Veresiu IA, Orasan R. In vivo effect of lipoic acid on lipid peroxidation in patients with diabetic neuropathy. In Vivo. 2000; 14:327-30.
40. Di Geronimo G, Caccese AF, Caruso L *et al*. Treatment of carpal tunnel syndrome with alpha-lipoic acid. Eur Rev Med Pharmacol Sci. 2009 Mar-Apr; 13(2):133-9.
41. Nakajima S, Ohsawa I, Nagata K *et al*. Oral supplementation with melon superoxide dismutase extract promotes antioxidant defences in the brain and prevents stress-induced impairment of spatial memory. Behav Brain Res. 2009 Jun 8; 200(1):15-21.
42. De Leo A, Inciocchi S, Castagnaro A. Innovazioni in chirurgia: utilizzo dell'acido Alphalipoico e Superossidodismutasi nelle neuropatie compressive. SICPRE. 2010.
43. Phalen GS. The carpal-tunnel syndrome. Clinical evaluation of 598 hands. Clin Orthop. 1972; 83:29-40.
44. Phalen GS. The carpal-tunnel syndrome. Seventeen years' experience in diagnosis and treatment of six hundred fifty-four hands. J Bone Joint Surg Am. 1966; 48:211-28.
45. Wong SM, Hui AC, Tang A *et al*. Local vs systemic corticosteroids in the treatment of carpal tunnel syndrome. Neurology. 2001; 56:1565-7.
46. Grassi W, Farina A, Filippucci E, Cervini C. Intralesional therapy in carpal tunnel syndrome: a sonographic guided approach. Clin Exp Rheumatol. 2002; 20:73-6.
47. Wang AA, Hutchinson DT. The effect of corticosteroid injection for trigger finger on blood glucose level in diabetic patients. J Hand Surg Am. 2006 Jul-Aug; 31(6):979-81.
48. Hill NA, Howard FM, Huffer BR. The incomplete anterior interosseous nerve syndrome. J Hand Surg Am. 1985; 10:4-16.
49. Mc Gowan A. The result of transposition of the ulnar nerve for traumatic ulnar neuritis. J Bone Joint Surg. 1950; 32B 293-301.
50. Robertson C, Saratsiotis J. A review of compressive ulnar neuropathy at the elbow. J Manipulative Physiol Ther. 2005 Jun; 28(5):345.
51. Svernlöv B, Larsson M, Rehn K, Adolfsson L. Conservative treatment of the cubital tunnel syndrome. J Hand Surg Eur 2009 Apr; 34(2):201-7.
52. Oskay D, Meriç A, Kirdi N *et al*. Neurodynamic mobilization in the conservative treatment of cubital tunnel syndrome: long-term follow-up of 7 cases. J Manipulative Physiol Ther. 2010 Feb; 33(2):156-63.
53. Coppieters MW, Bartholomeeusen KE, Stappaerts KH. Incorporating nerve-gliding techniques in the conservative treatment of cubital tunnel syndrome. J Manipulative Physiol Ther. 2004 Nov-Dec; 27(9):560-8.
54. Szabo RM, Kwak C. Natural history and conservative management of cubital tunnel syndrome. Hand Clin. 2007 Aug; 23(3):311-8.
55. Monacelli G, Ceci F, Prezzemoli G *et al*. Posterior interosseous nerve palsy by synovial cyst of proximal radioulnar joint: our experience after 5 years. J Neurosurg Sci. 2011 Jun; 55(2):93-6.
56. Braun RM, Davidson K, Doehr S. Provocative testing in the diagnosis of dynamic carpal tunnel syndrome. J Hand Surg Am. 1989; 14:195-7.
57. Padua L, Padua R, Aprile I *et al*. Multiperspective follow-up of untreated carpal tunnel syndrome: a multicentre study. Neurology. 2001; 56:1459-66.
58. Futami T, Kobayashi A, Wakabayshi N *et al*. Natural history of carpal tunnel syndrome. Journal of Japanese Society for Surgery of the Hand. 1992; 8:410-2.
59. Keith MW, Masear V, Amadio PC *et al*. Treatment of carpal tunnel syndrome. J Am Acad Orthop Surg. 2009 Jun; 17(6):397-405.
60. Rosén B, Björkman A, Weibull A *et al*. Improved sensibility of the foot after temporary cutaneous anesthesia of the lower leg. Neuroreport. 2009 Jan 7; 20(1):37-41.

Capitolo 6

IL TRATTAMENTO FISIOTERAPICO DELLE SINDROMI CANALICOLARI

Loriana Esposito, Monica Seves

IL TRATTAMENTO FISIOTERAPICO DELLE SINDROMI CANALICOLARI

Loriana Esposito, Monica Seves

Quando il chirurgo della mano valuta clinicamente e strumentalmente il paziente può decidere per un trattamento *conservativo* (compressioni in fase iniziale, senza segni motori o in quei pazienti che per varie ragioni non possono affrontare un intervento chirurgico), oppure per intervenire chirurgicamente, in questo caso la riabilitazione che ne segue è *post-chirurgica.*

Trattamento conservativo

L'efficacia del trattamento conservativo è proporzionale alla sua precocità. I risultati del trattamento conservativo sono già percepibili dopo circa un mese, ma il trattamento, secondo l'esperienza di alcuni reparti, andrebbe protratto per almeno tre mesi.

Gli obiettivi della riabilitazione si possono sintetizzare nei seguenti punti:

- riduzione della sintomatologia sensitiva (disestesie, parestesie o anestesie);
- riduzione della sintomatologia dolorosa (algie);
- controllo e reintegro della mobilità attiva;
- prevenzione dei danni secondari;
- recupero della funzionalità.

Le tecniche riabilitative più utilizzate sono:

- splint, denominati anche tutori o ortesi;
- terapia occupazionale (adeguamento alle ADL);
- neurodinamica (gliding nervoso);
- terapia manuale;
- terapie fisiche;
- terapia farmacologica.

Splint

Splint statici notturni: sono tutori in materiale termoplastico modellabile a bassa temperatura (circa 70°). Questa caratteristica consente il modellamento direttamente sulla mano del paziente e garantisce la corretta posizione articolare.

L'obiettivo di questi tutori è di posizionare il nervo in "scarico" annullando eventuali compressioni dovute ad angolazioni articolari scorrette. A questo proposito ci sono studi che dimostrano esattamente la pressione che subisce il nervo, in funzione della posizione angolare della o delle articolazioni.

Gli splint devono essere ben tollerati, non devono arrossare la cute o provocare dolore (utilizzo imbottiture). Devono essere facilmente indossabili.

Generalmente vanno portati solo la notte per almeno tre mesi. È importante che il fisioterapista controlli periodicamente paziente e tutore per verificarne tolleranza ed efficacia.

Splint funzionali: sono tutori statici o dinamici, in materiale termoplastico, in neoprene o velcri che vengono indossati di giorno, per le attività funzionali. Vengono prescritti in caso di segni di denervazione motoria.

L'obiettivo di questi tutori è di posizionare correttamente una o più articolazioni per evitare che lo squilibrio muscolare porti a rigidità secondarie (1).

Terapia occupazionale

La terapia occupazionale ha come obiettivo generale il miglioramento delle performance occupazionali. In riabilitazione della mano, questo ramo della riabilitazione si integra e si sovrappone talvolta alla riabilitazione classica. Nelle sindromi canalicolari è da considerarsi come una vera e propria "educazione" del paziente all'uso corretto dell'arto superiore in modo da evitare posture e gestualità che scatenino la sintomatologia.

Gli obiettivi sono: l'insegnamento dell'economia

articolare, in particolare lo studio e l'adattamento di quelle posture che influiscono negativamente sulla compressione nervosa. La prevenzione delle deformità articolari e il reintegro della funzione motoria temporaneamente deficitaria e quindi la facilitazione delle attività quotidiane (1).

Neurodinamica o gliding nervoso

È una tecnica che si basa sul concetto che il sistema nervoso periferico ha una sua mobilità. Il fisioterapista deve far comprendere al paziente come i movimenti angolari di una o più articolazioni possano influire sulla tensione nervosa e quindi sul dolore. Dopo un'attenta valutazione attraverso i test di tensione nervosa, è possibile impostare un trattamento adeguato. Ecco le posizioni angolari da aggiungere progressivamente per testare la tensione dei nervi dell'arto superiore:

- nervo mediano: spalla abdotta, extra-ruotata, avambraccio supinato, polso e dita estese, gomito esteso, spalla depressa, flessione laterale contro laterale del tratto cervicale;
- nervo ulnare: spalla abdotta, extra-ruotata, avambraccio supinato o pronato, polso e dita estese, gomito flesso, spalla depressa, flessione laterale contro laterale del tratto cervicale;
- nervo radiale: spalla abdotta, intra-ruotata, avambraccio pronato, polso e dita flesse, gomito esteso, spalla depressa, flessione laterale contro laterale del tratto cervicale.

La mobilizzazione nervosa può essere fatta attraverso il *glide* (scorrimento) che consente di mettere in tensione il nervo in una zona e di rilasciarlo in un'altra, o la *tensione* (*stretching*) che consente di creare un allungamento su tutta la sua lunghezza. In entrambi i casi è il posizionamento angolare delle articolazioni che consente, conoscendo l'anatomia del sistema nervoso periferico, di allungare o di far scivolare uno o più nervi (2).

Terapia manuale

La terapia manuale è stata, in questi ultimi anni, oggetto di crescente interesse da parte della letteratura internazionale.

Sono stati documentati gli effetti positivi:

- riduzione del dolore;
- restituzione dell'elasticità del tessuto connettivo, con conseguente
- aumento della mobilità articolare, e quindi
- miglioramento del metabolismo muscolare.

A oggi sono stati pubblicati alcuni lavori (3,4) che dimostrerebbero l'effetto positivo della terapia manuale sulla sindrome del tunnel carpale.

Terapie fisiche

Le terapie fisiche che il mondo della riabilitazione può offrire sono molte.

Sono stati indagati gli effetti dell'ultrasuonoterapia sia messa a confronto con le iniezioni locali di corticosteroidi (5), sia con laserterapia (6), sia con placebo (7,8) e i vari autori concludono che apportano, rispetto ai gruppi controllo, un miglioramento più significativo della sintomatologia algica, della forza di presa, della pinza e della latenza motoria.

Riguardo ai dosaggi può aiutare un lavoro di Paik *et al*. (9), i quali investigarono l'efficacia degli US nella compressione acuta del nervo mediano nei conigli erogando 3 tipi di intensità: rispettivamente di 1,5 W/cmq nel primo gruppo, di 0,2 W/cmq nel secondo gruppo, di 0,0 W/cmq nel terzo gruppo, per un totale di 10 trattamenti. I risultati dimostrarono miglioramenti significativi nel primo gruppo rispetto agli altri due.

Si sa che gli US possono procurare cambi di temperatura e alterazione della velocità di conduzione del nervo (6), quindi la loro applicazione va prescritta con cautela poiché gli effetti sulla rigenerazione nervosa non sono ancora conosciuti.

Gli effetti della laserterapia a bassa potenza, studiati nella STC, possono essere variabili, mostrando questa terapia fisica risultati equiparabili al placebo (10), o nulli rispetto alla terapia infiltrativa con corticosteroidi (11), o discreti se associata a TENS (12) con addirittura un miglioramento della latenza sensitiva, della sintomatologia e dei segni clinici (Tinel e Phalen) nel gruppo trattato rispetto al placebo con sintomi da 1 a 3 anni.

La stimolazione elettrica del muscolo denervato suscita in Italia ancora oggi controversie. Ciò appare in contrasto con i principi del resto del mondo che invece applica le potenzialità della metodica nell'ambito del percorso rieducativo del paziente affetto da lesione nervosa periferica.

La letteratura degli ultimi dieci anni ha fornito prove di efficacia evidenziando come unico effetto negativo la scorretta applicazione dello stimolo elettrico.

I tempi di recupero della muscolatura denervata sono direttamente proporzionali alla distanza che l'assone deve percorrere, pertanto saranno tanto maggiori quanto più prossimale è la lesione.
Ne deriva l'importanza della neurofisiologia nel seguire la reinnervazione e fornire informazioni sullo stato di denervazione del muscolo e sulla sua conseguente potenzialità di essere stimolato. Infatti la possibilità di stimolare il muscolo denervato non è sincrona per tutti i muscoli dopo una denervazione post-traumatica ma spesso disomogenea; per ciascuno va ricercata e ottimizzata la corrente identificando il tipo, l'intensità, il tempo di stimolazione, la pausa e la modalità (monopolare o bipolare) con cui applicare lo stimolo.
Il primo approccio quindi è di tipo valutativo e viene effettuato dal fisiatra con l'esame elettrico neuromuscolare per individuare per ciascun muscolo i valori di:

- reobase (= intensità minima di un impulso elettrico della durata pari a un secondo, con corrente rettangolare, necessaria affinché si abbia la contrazione);
- cronassia (= tempo minimo dell'impulso elettrico di intensità pari al doppio della reobase, necessario affinché si abbia la contrazione);
- quoziente di accomodabilità (rapporto tra l'intensità minima con corrente triangolare e la reobase, sempre con tempo di stimolazione pari a un secondo).

in base ai quali, costruendo una curva intensità/tempo, vengono determinati i parametri di stimolazione: tipo di corrente, durata dello stimolo, pausa inter-stimolo, intensità dell'impulso.
I suddetti parametri devono essere adeguati ogni qual volta risultino inefficaci, cioè non più in grado di produrre una contrazione visibile del ventre muscolare.
Il trattamento riabilitativo con elettrostimolazione deve iniziare non appena le condizioni cutanee, rispetto al trofismo, alla cicatrice e all'edema della parte da trattare lo consentano; in particolare è necessario che l'edema sia risolto per evitare una conduzione alterata dell'impulso elettrico, poiché la raccolta di liquidi extracellulari ricchi di elettroliti può modificare il potenziale d'azione richiesto dalla placca motrice per indurre la contrazione muscolare.
Nel corso del trattamento l'operatore stimola il maggior numero di punti motori (che rappresentano la placca neuro-muscolare e che sono altresì i punti dove la stimolazione non provoca dolore/fastidio ma è ottimamente tollerata), evita la stimolazione della componente giunzionale o tendinea, che non ha alcun significato terapeutico, e ripete il trattamento per 2-3 minuti per ciascun muscolo.
Normalmente i muscoli dell'avambraccio e della mano vengono stimolati con modalità monopolare utilizzando il puntale, per concentrare in maniera precisa l'impulso elettrico e sfruttare il maggior numero di punti motori.
La modalità bipolare può essere applicata quando la soglia di stimolazione di muscoli sinergici appare omogenea o in fasi avanzate di trattamento per aumentare il rinforzo del pattern di movimento con la via afferente.
Le sedute terapeutiche si integrano con la stimolazione classica mediante facilitazioni neuromuscolari.
Si effettua il trattamento di elettrostimolazione durante la seduta riabilitativa due-tre volte alla settimana, la durata è estremamente variabile e dipende da quanti muscoli sono da stimolare e da come essi rispondano.
I muscoli che reinnervano vengono esclusi dalla stimolazione elettrica man mano che raggiungono il reclutamento contro gravità o un punteggio nella scala MRC = 3/5 e, spesso, sostituiti con facilitazioni mediante BFB–EMG nell'intento di mantenere sia le afferenze sia l'integrazione corticale del segmento leso (13).

Trattamento post-chirurgico

Quando la patologia si manifesta in modo aggressivo oppure il paziente si rivolge al chirurgo dopo molto tempo dai primi sintomi, o ancora, quando il trattamento conservativo non ha avuto successo, è necessario intervenire chirurgicamente.
Il trattamento post-chirurgico varia a seconda del tipo di intervento chirurgico che viene effettuato. I tutori possono essere o meno richiesti, come anche gli altri interventi terapeutici visti per il trattamento conservativo.
Gli obiettivi della riabilitazione post-chirurgica di neurolisi, decompressione o trasposizione, si possono sintetizzare nei seguenti punti:

- controllo dell'edema;
- prevenzione dei danni secondari;
- recupero della sensibilità;
- controllo e trattamento della cicatrice;
- controllo e reintegro della mobilità attiva.

La riabilitazione post-chirurgica deve iniziare nei primi tre giorni post-operatori.
Il paziente viene istruito sul controllo dell'edema (esercizi dei tre pugni a mano elevata, ghiaccio, eventuale bendaggio compressivo).
Gli esercizi vengono eseguiti anche a domicilio.
Le sedute, se non vi sono complicanze particolari, sono bi-settimanali.
Solitamente non sono necessari tutori che immobilizzino le articolazioni coinvolte dall'intervento. Se necessario, è il chirurgo a segnalarlo al fisioterapista.
Gli esercizi inizialmente favoriscono lo scorrimento tendineo, ma evitano grosse sollecitazioni motorie all'articolazione dove è avvenuta la decompressione.
Alla rimozione dei punti si inizia il trattamento della cicatrice e aumenta l'escursione articolare dei distretti coinvolti.
Se necessario si introduce la rieducazione sensitiva, vengono insegnati esercizi di rinforzo o vengono confezionati tutori funzionali in attesa del recupero motorio.
La durata della presa in carico del paziente dipende dalla gravità dei segni della compressione.
I pazienti con una grave ipostenia o deficit sensitivo devono essere monitorati fino alla remissione dei sintomi.

Nervo mediano

Sindrome del tunnel carpale (STC)

Tra le sindromi canalicolari è sicuramente quella più diffusa.
L'attenta valutazione del chirurgo della mano consente di decidere, attraverso la "clinica" e l'EMG, se vi sia indicazione a un trattamento chirurgico oppure a uno conservativo.

Sindrome del pronatore rotondo

Il trattamento conservativo prevede l'uso di ghiaccio, farmaci antinfiammatori, splint e terapia occupazionale (28). Tutore e terapia occupazionale hanno l'obiettivo di ridurre i movimenti di pronazione causa della sintomatologia.

Sindrome dell'interosseo anteriore

Il trattamento riabilitativo deve prevenire le rigidità secondarie attraverso la mobilizzazione passiva e l'uso di tutori, inoltre l'elettrostimolazione previene la fibrosi del tessuto muscolare denervato.

Nervo radiale

Le sindromi da intrappolamento del nervo radiale sono sicuramente meno frequenti di quelle del nervo mediano e del nervo ulnare (15-17).

Al di sopra del solco del nervo radiale

L'interessamento del nervo radiale a questo livello è generalmente conseguente a fratture omerali (18-21), in alcuni casi può essere conseguenza dell'uso delle stampelle (21).
Il trattamento dipende dalle cause.
Le neuropatie alte da lesioni chiuse sono più comunemente neuroprassiche e si risolvono spontaneamente (16). Il trattamento è generalmente conservativo (15) ed è guidato dall'esame EMGrafico che, generalmente, dimostra continuità assonale e una progressiva reinnervazione. Nel caso in cui l'osservazione elettromiografica, a 4 mesi di distanza dall'evento lesivo, non evidenzi dei miglioramenti, è indicata l'esplorazione chirurgica (15,16).
Il trattamento conservativo si basa essenzialmente sull'utilizzo di tutori che prevengano l'instaurarsi di deformità e compensino il deficit muscolare (22), permettendo un'adeguata funzionalità. Si tratta in genere di tutori dinamici dorsali diurni (Figura 1) e tutori statici volari notturni.

A livello del solco del nervo radiale

Generalmente questa lesione si osserva nella "paralisi del sabato sera" in seguito a compressione sull'omero esercitata dalla spalliera della sedia o dal bordo del tavolo, può essere causata anche da trazioni eccessive con conseguente stiramento e compressione del nervo (23,24).
È stata descritta una lesione del nervo radiale anche in seguito a sforzi muscolari intensi (23,25-27), determinata da contratture ripetitive del tricipite brachiale. Il meccanismo è dato da una compressione del nervo radiale al suo ingresso nel tunnel radiale nel passaggio attraverso il setto intermuscolare laterale (25), questa viene

1 • Tutore funzionale dinamico per il trattamento del deficit del nervo radiale.

anche definita sindrome di Lotem (26) dal nome dell'autore che per primo la descrisse.
La Honeymooner's Palsy descrive la compressione del nervo radiale al terzo medio dell'omero, causata dalla compressione esercitata dalla testa di uno dei coniugi che resta addormentato sul braccio dell'altro (25).
Nella maggior parte dei pazienti la lesione regredisce spontaneamente. I pazienti tendono a avere un buon ritorno alla funzione in 6-8 settimane (28). Anche le lesioni da sforzi muscolari intensi tendono a risolversi spontaneamente (26,27) senza alcuna sequela permanente (16).

Al gomito in corrispondenza del tunnel radiale
Il *trattamento conservativo* della STR si esplica attraverso una serie di strategie terapeutiche quali: riposo, terapie fisiche, rieducazione funzionale, adattamento della gestualità sia in ambito lavorativo che domestico.
Il riposo si ottiene attraverso l'utilizzo di tutori che hanno lo scopo di evitare i movimenti ripetitivi che causano la compressione nervosa. La posizione ottimale all'interno dello splint, che favorisce la decompressione nervosa, è data dalla flessione del gomito, supinazione dell'avambraccio ed estensione del polso (29). Quando l'avambraccio è supinato, il nervo migra verso la porzione posterolaterale della rima articolare del gomito. Quindi uno splint che posizioni il gomito in flessione di 90°, l'avambraccio in piena supinazione e il polso a 20°-30° di estensione mantiene la postura più corretta per il trattamento di questa neuropatia.
All'interno del tutore possono essere eseguiti degli esercizi di flesso-estensione di polso, dita e gomito a intervalli regolari per evitare la rigidità articolare conseguente all'immobilizzazione.
La mobilità passiva e attiva assistita oltre al trattamento del distretto interessato, mira a correggere i meccanismi di compenso dei gruppi muscolari prossimali con una serie di esercizi che verranno insegnati anche al paziente perché li possa effettuare in autonomia. Più avanti verranno integrati esercizi di stretching del supinatore e dei muscoli estensori sempre nel rispetto del dolore. Queste tecniche possono subire un incremento di somministrazione man mano che si riduce la sintomatologia algica (30).
Quando i sintomi del paziente sono notevolmente diminuiti si possono introdurre esercizi di rinforzo. Generalmente all'inizio si utilizzano esercizi isometrici (31), progressivamente si integrano esercizi di contro resistenza (30-31).
Gli aspetti più interessanti del trattamento conservativo della STR sono comunque rappresentati dall'educazione del paziente e dalle modifiche comportamentali che possono essere suggerite. È importante che il paziente capisca che la sindrome è esacerbata da movimenti ripetitivi di rotazione dell'avambraccio associati a estensione del polso.
Dopo l'intervento di decompressione del nervo radiale il recupero post-chirurgico generalmente si prolunga fino a 3-4 mesi (32). La regressione del dolore epicondilare si ha nel giro di qualche giorno ma la risoluzione completa con la ripresa della forza muscolare richiede parecchi mesi (33). Subito dopo l'intervento chirurgico la valutazione del terapista deve tenere conto delle condizioni della cicatrice chirurgica, dell'edema, della limitazione del ROM. Nelle prime due settimane si utilizza uno splint volare che posiziona il polso in

estensione e che va indossato negli intervalli tra il trattamento del terapista e gli esercizi a casa.
Nel frattempo vanno messe in pratica tutte le strategie terapeutiche antiedemigene e di trattamento della cicatrice, ben note ai terapisti della mano.
Alcuni autori (34) enfatizzano l'importanza di non immobilizzare il nervo per più di una settimana.
Si possono introdurre esercizi di scorrimento longitudinale del nervo (35), tenendo conto del fatto che il nervo radiale è solo motore, non contiene una componente sensitiva quindi il paziente non avvertirà sensazioni di disestesia o parestesia che possano guidarlo per dosare l'intensità degli esercizi. Quindi il paziente dovrà rispettare il grado di tensione dei tessuti (36) che rappresenta il limite da non oltrepassare onde evitare di irritare il nervo.
A 5-6 settimane dopo l'intervento si può cominciare il rinforzo sia della muscolatura estrinseca che di quella prossimale del braccio, introducendo esercizi concentrici e isometrici (37).

A livello del muscolo supinatore al radio prossimale

Generalmente c'è una storia di sforzi ripetitivi intensi di supinazione e pronazione (16).
Il trattamento conservativo può proseguire da quattro a dodici settimane (15) anche se risoluzioni sono state riportate anche a nove mesi e addirittura uno studio elettrofisiologico (38) mostra una risoluzione del NIP da sintomi e segni nell'80% dei casi a cinque anni dopo trattamento conservativo.
Non sono raccomandate infiltrazioni di cortisone (15).

Al punto di emergenza del ramo sensitivo al terzo distale dell'avambraccio

Il trattamento conservativo consiste nel rimuovere l'agente compressivo (15,40). In aggiunta si possono usare splint, FANS, ghiaccio, limitazione delle attività che causano il problema (16,39).
Per quanto riguarda gli splint può essere utile uno splint statico lungo il primo raggio e il terzo distale dell'avambraccio, che gli anglosassoni chiamano "*thumb spica splint*", per proteggere il ramo da eventuali contusioni e questo è stato utilizzato come principio base del trattamento conservativo (17). In alcuni casi si è ricorsi a infiltrazioni di cortisone (40) sebbene causino atrofia cutanea (15).
Il trattamento conservativo sembra dare percentualmente gli stessi risultati del trattamento chirurgico: 71% *versus* 74% (40).

Nervo ulnare

L'intrappolamento al gomito del nervo ulnare viene definita *sindrome del tunnel cubitale* ed è generalmente considerata la seconda più comune neuropatia da intrappolamento dopo la sindrome del tunnel carpale (41).
Il *trattamento conservativo* ha lo scopo di controllare e ridurre dolore e parestesie. Nelle fasi iniziali o intermedie in cui c'è una relazione di causa-effetto con alcune attività manuali si può ottenere un'immediata risoluzione con la modificazione di tali attività (42,43).
Le attività da evitare consistono in movimenti ripetitivi del gomito di flesso-estensione, rotazioni ripetute dell'avambraccio, mentre le posizioni da evitare sono quelle che mantengono il gomito in flessione prolungata o la posizione con gomito flesso, elevazione della spalla ed estensione del polso, vanno, inoltre, evitate pressioni dirette sul nervo (43-45).
Utile il riposo che si ottiene o attraverso l'utilizzo di tutori da tenere la notte (43-48) o in alcuni casi anche di giorno (47-49).
Lo scopo dei tutori è (Figura 2) quello di limitare la flessione del gomito a non più di 90°, infatti in piena flessione il tunnel cubitale è alla sua massima restrizione e ciò contribuisce alla compressione del nervo (50,51). Tuttavia molti pazienti non tollerano lo splint in piena estensione così si consiglia una posizione di 30°-60° di flessione (46,52-54) o 40°-70° secondo altri autori (55). Lo splint può essere sia volare che dorsale, stando ben attenti a evitare compressioni a livello del tunnel cubitale durante il confezionamento. L'inclusione del polso all'interno dello splint garantisce comfort al FUC (47).
Il tutore va utilizzato per almeno 3 settimane di notte quando la sintomatologia è intermittente o media. Se i sintomi non migliorano con lo splint notturno, si consiglia l'utilizzo anche di giorno.
Per il trattamento della sindrome del tunnel cubitale, in associazione all'utilizzo dei tutori, si può ricorrere:

- alle infiltrazioni di corticosteroidi, anche se in letteratura non ci sono molti lavori a riguar-

2 • Tutore per il trattamento conservativo dell'interessamento del nervo ulnare al gomito.

do e generalmente se ne sconsiglia l'utilizzo (55,56) a causa delle possibili complicanze (53,57,58);

- alla crioterapia, che va applicata per non più di 15 minuti, perché applicazioni di freddo più prolungate possono determinare una riduzione della velocità di conduzione motoria e sensitiva (59,60);
- alle terapie fisiche come US, che se utilizzati impropriamente possono danneggiare il nervo (61), mentre se utilizzati con un'intensità di 0,5 W/cmq e una frequenza di 1,0 MHz pare aumentino il tasso di recupero del nervo (62). La ionoforesi e la tens possono aiutare a ridurre i sintomi e nel caso della stimolazione elettrica (NMES) a rieducare i muscoli di competenza dell'ulnare (63).

Se è presente ipersensibilità si può ricorrere a tecniche di desensitizzazione da effettuare a domicilio più volte nell'arco della giornata.

Una volta che i sintomi si sono ridotti possono essere indicati esercizi di rinforzo.

Nel trattamento conservativo possono essere integrate tecniche di mobilizzazione del nervo (64,65). Anche se la reale efficacia di questa metodica non è stata sufficientemente indagata (64-68).

Sono riportati risultati positivi con il trattamento conservativo variabili dal 50% (69), all'86% (70) al 90% (71), i fattori che determinano l'insuccesso del trattamento conservativo possono essere diversi: malattia medio o severa, scarsa compliance dei pazienti e/o mancato monitoraggio della progressione dei segni (72).

Il *trattamento post-chirurgico* varia a seconda del tipo di intervento chirurgico che viene messo in atto. Sostanzialmente si esplica dapprima attraverso un'immobilizzazione, poi attraverso la rieducazione e in ultimo il rinforzo, le cui tempistiche variano a seconda del tipo di intervento chirurgico. Nel caso di *decompressione e trasposizione del nervo ulnare*, che peraltro è l'intervento chirurgico che richiede un trattamento post-chirurgico più complesso, c'è chi consiglia uno splint con gomito a 70°-90° di flessione, avambraccio e polso in posizione neutra, che va utilizzato per 2-3 settimane (73-78). Chi, invece, consiglia un tutore con 30° di pronazione dell'avambraccio e 30° di flessione del polso, posizione del polso che va, però, evitata se contemporaneamente alla trasposizione del nervo ulnare viene liberato chirurgicamente il tunnel carpale.

In questa prima fase si presta attenzione alla presenza di edema e alle condizioni della cicatrice chirurgica. Ci si aiuta con il ghiaccio, vanno evitati massaggi prossimi alla sede di intervento chirurgico e bendaggi compressivi intorno al gomito che possono provocare aumenti di pressione non ben tollerati (75). Si provvede al controllo del dolore. Vengono insegnati esercizi per spalla e dita. Se l'origine dei muscoli epitrocleari non è stata toccata chirurgicamente si possono cominciare delicati esercizi attivi di gomito, polso e avambraccio fuori dallo splint già nei primi giorni (79,80). Al contrario, se l'origine di questi muscoli viene toccata chirurgicamente, è richiesta una immobilizzazione con splint per tre settimane (74,80).

Alcuni autori (45,54,57) consigliano delicati esercizi attivi assistiti e passivi del gomito con polso e avambraccio in posizione neutra, delicati movimenti del polso e dell'avambraccio, nel rispetto del dolore, dal quinto giorno alla seconda settimana post-chirurgica. Questo programma di rieducazione pare limiti le contratture in flessione del gomito oltre che la formazione di aderenze cicatriziali attorno al nervo

trasposto (54). Nel corso di questi esercizi va evitata la supinazione passiva dell'avambraccio con polso e dita in estensione perché questo movimento può comportare stress sulla sede di riparo chirurgico.

Dalla terza settimana post-chirurgica si può cominciare la mobilizzazione attiva di polso, gomito e avambraccio.

Dalla terza alla quinta settimana, generalmente, lo splint viene rimosso, mantenendolo solo di notte o negli spostamenti.

A questo stadio, quando la cicatrice chirurgica è ben chiusa e asciutta, si possono utilizzare elastomeri. Generalmente dolore e sintomi neurologici (ad es. parestesie) si riducono dopo l'intervento chirurgico. Se dovesse persistere ipersensibilità si può ricorrere a tecniche di desensitizzazione. Spesso l'ipersensibilità è localizzata all'epicondilo mediale dove il nervo cutaneo anti-brachiale mediale può essere intrappolato nella cicatrice chirurgica (72).

Tra i movimenti del gomito quello che può presentare più difficoltà di recupero completo è l'estensione.

La mobilizzazione del nervo va cominciata quando comincia a progredire il recupero della mobilità attiva e va applicata solo se non procura un aumento della sintomatologia algica.

Dalla quinta settimana in poi, gli splint non sono più richiesti, a meno che il paziente non sviluppi un'epicondilite mediale, in questo caso può essere utile uno splint al polso o uno splint *long-arm* per aiutare a ridurre l'infiammazione.

A questo stadio, che in alcuni casi può essere prolungato fino alla dodicesima settimana, si possono cominciare esercizi di rinforzo di spalla, gomito, polso e dita.

Bibliografia

1. Master in Chirurgia e Riabilitazione della Mano. Università degli Studi di Milano, 2011.
2. Hunter JM, Macin EJ, Callahan AD. Rehabilitation of the hand: and upper extremity, 5th ed. I e II volume. Mosby, Philadelphia 2002.
3. Tal-Akabi A, Rushton A. An investigation to compare the effectiveness of carpal bone mobilisation and neurodynamic mobilisation as methods of treatment for carpal tunnel syndrome, Man Ther. 2000 Nov; 5(4):214-22.
4. MacDermid JC. Effectiveness of hand therapy interventions in primary management of carpal tunnel syndrome: A systematic review. J Hand Ther. 2004 Apr-Jun; 17(2):210-28.
5. Gokoglu F, Fndkoglu G, Yorgancoglu ZR *et al*. Evaluation of iontophoresis and local corticosteroid injection in the treatment of carpal tunnel syndrome. Am J Phys Med Rehabil. 2005 Feb; 84(2):92-6.
6. Bakhtiary AH, Rashidy-Pour A. Ultrasound and laser therapy in the treatment of carpal tunnel syndrome. Aust J Physiother. 2004; 50(3):147-51.
7. Ebenbichler FR, Resch KL, Nicolakis P *et al*. Ultrasound treatment for treating the carpal tunnel syndrome: randomised "sham" controlled trial. BMJ. 1998 Mar 7; 316(7133):731-5.
8. Oztas O, Turan B, Bora I, Karakaya MK. Ultrasound therapy effect in carpal tunnel syndrome. Arch Phys Med Rehabil. 1998 Dec; 79(12):1540-4.
9. Paik NJ, Cho SH, Han TR. Ultrasound therapy facilitates the recovery of acute pressure-induced conduction block of the median nerve in rabbits. Muscle Nerve. 2002 Sep; 26(3):356-61.
10. Irvine J, Chong SL, Amirjani N, Chan KM. Double-blind randomised controlled trial of low-level laser therapy in carpal tunnel syndrome. Muscle Nerve. 2004 Aug: 30(2):182-7.
11. Lucantoni C, Grottoli S, Gaetti R. Confronto tra laserterapia He-Ne e terapia infiltrativa steroidea nel trattamento della sindrome idiomatica del tunnel carpale. La Riabilitazione. 1992; 25(4):249-56.
12. Naeser MA, Hahn KA, Lieberman BE, Branco KF. Carpal tunnel syndrome pain treated with low-lwvwl laser and microamperes transcutaneous electric nerve stimulation: a controlled study. Arch Phys Med Rehabil. 2002 Jul; 83(7):978-88.
13. Magistroni E. Le lesioni del sistema nervoso periferico e il significato riabilitativo dell'elettroterapia. Corso di Istruzione all'8° Congresso Nazionale G.i.s. R.A.S.M. Aifi Torino 7 ottobre 2011.
14. Presciutti S, Rodner CM. Pronator Syndrome. JHS. 2011 May; 36A.
15. Dawson DM, Hallett M, Millender LH. Radial nerve entrapment. In: Entrapment neuropathies, 2nd ed. Little, Brown and Co, Boston, 1990:199-231.
16. Eaton CJ, Lister GD. Radial nerve compression. Hand Clin. 1992; 8:345.

17. Kleinert JM, Mehta S. Radial nerve entrapment. Orthop Clin North Am. 1996; 27:305.
18. Hirasawa Y, Sakakida K. Sports and peripheral nerve injury. Am J Sports Med. 1983; 11:420.
19. Pollock FH, Drake D, Bovill EG, *et al*. Treatment of radial neuropathy associated with fractures of the humerus. J Bone Joint Surg. 1981; 63A:239.
20. Yang K, Han D, Kim H. Intramedullary entrapment of the radial nerve associated with humeral shaft fracture. J Orthop Trauma. 1997; 11:224.
21. Preston DC, Shapiro BE. Electromyography and neuromuscular disorders. Clinical-Electrophysiologic correlations. Butterworth-Heinemann, Boston, 1998:291-306.
22. Irani KD. Upper limb orthoses. In: Braddom RL (ed). Physical Medicine and Rehabilitation. WB Saunders, Philadelphia, 1996:238.
23. Colombini D, Occhipinti E, Grieco A. La valutazione e la gestione del rischio da movimenti e sforzi ripetuti agli arti superiori. Franco Angeli, Milano, 2000.
24. ACGIH (American Conference of Governamental Industrial Hygienists). TLVs and BEIs. Ergonomics, statement on work related musculoskeletal disorders. Hand Activity Level. 2001:107-12.
25. Dumitru D. Electrodiagnostic medicine. Hanley and Belfus, Philadelphia, 1995: 891-8.
26. Lotem M, Fried A, Levy M *et al*. Radial palsy following muscular effort: a nerve compression syndrome possibly related to a fibrous arch of the lateral head of the triceps. J Bone Joint Surg. 1971; 53B:500.
27. Nukada H, Taylor PK, August SD. Isolated triceps weakness in exercise-induced radial neuropathy. J Sports Med Phys Fitness. 1996; 36:287.
28. Trojaborg W. Rate of recovery in motor and sensory fibres of the radial nerve: clinical and electrophysiological aspects. J Neurol Neurosurg Psychiatry. 1970; 33:625.
29. Gelberman RH, Eaton R, Urbaniak JR. Peripheral nerve compression. J Bone Joint Surg. 1993; 75A:1854.
30. Novak CB, Mackinnon SE. Repetitive use and static postures: a source of nerve compression and pain. J Hand Ther. 1997; 10:151.
31. Stanley BG. Therapeutic exercise: maintaining and restoring mobility in the hand. In: Stanley BG, Tribuzi SM (eds). Concepts in hand rehabilitation. FA Davis, Philadelphia, 1992.
32. Eversmann WW. Entrapment and compression neuropathies. In: Green DP (ed). Operative hand surgery, 3rd ed. Churchill Livingstone, New York, 1993.
33. Peimer CA, Wheeler DR. Radial tunnel syndrome/posterior interosseous nerve compression. In: Szabo RM (ed). Nerve compression sindrome. Slack, Thorofare, 1989.
34. Dellon AL. Patient evaluation and management considerations in nerve compression. Hand Clin. 1992; 8:229.
35. Wilgis EF. Clinical aspects of nerve gliding in the upper extremity. In: Hunter JM, Schneider LH, Mackin EJ (eds). Tendon and nerve surgery in the hand: a third decade. Mosby, St Louis, 1997.
36. Butler DS. Mobilisation of the nervous system. Churchill Livingstone, Edinburgh, 1991.
37. Kisner C, Colby L. Therapeutic exercise: foundations and techniques, 2nd ed. FA Davis, Philadelphia, 1990.
38. Kaplan PE. Posterior interosseous neuropathies: natural history. Arch Phys Med Rehabil. 1984; 65:399.
39. Plancher KD, Peterson RK, Steichen JB. Compressive neuropathies and tendinopathies in the atletic wrist and elbow. Clin Sports Med. 1996; 15:331.
40. Lanzetta M, Foucher G. Entrapment of the superficial branch of the radial nerve (Wartenberg's syndrome): a report of 52 cases. Int Orthop. 1993; 17:342.
41. Descatha A, Leclerc A, Chastang JF *et al*. Incidence of ulnar nerve entrapment at the elbow in ripetitive work. Scand J Work Environ Health. 2004 June; 30(3):234-40.
42. Jones JA. Pitfalls in the management of cubital tunnl syndrome. Orthop Rev. 1989; 18:36.
43. Posner MA. Compressive ulnar neuropathies at the elbow: II. Treatment. J Am Acad Orthop Surg. 1998; 6:289.
44. Sailer SM. The role of splinting and rehabilitation in the treatment of carpal and cubital tunnel syndrome. Hand Clin. 1996; 12:223.
45. Szabo RM, Gelberman RH. The pathophysiology of nerve compressions. J Hand Surg. 1987; 12A:880.
46. Tetro AM, Pichora DR. Cubital tunnel syndrome and the painful upper extremity. Hand Clin. 1996; 12:665.
47. Diamond ML, Lister GD. Cubital tunnel syndrome treated by long arm splintage. J Hand Surg 1985; 10A:430.

48. Lister GD. The hand: diagnosis and indications, 3rd ed. Churchill Livingstone, Edinburgh, 1993.
49. Manske PR, Johnston R, Pruitt DL, Strecker WB. Ulnar nerve decompression at the cubital tunnel. Clin Orthop. 1992; 274:31.
50. Apfelberg DB, Larson SJ. Dynamic anatomy of the ulnar nerve at the elbow. Plast Reconstr Surg. 1973; 51:76.
51. Macnicol MF. Mechanics of the ulnar nerve at the elbow. J Bone Joint Surg. 1980; 62B:531.
52. Dellon AL, Hament W, Gittelshon A. Non operative management of cubital tunnel syndrome. Neurology. 1993; 43:1673.
53. Idler RS. General Principles of patient evaluation and non operative management of cubital tunnel syndrome. Hand Clin. 1996; 12:397.
54. Sailer SM. The role of splinting and rehabilitation in the treatment of carpal and cubital tunnel syndrome. Hand Clin. 1996; 12:223.
55. Hong CZ, Long HA, Kanakamedala RV *et al*. Splinting and local steroid injectionfor treatment of ulnar neuropathy at the elbow; clinical and electrophysiologycal evaluation. Arch Phis Med. 1996; 77:573-7.
56. Posner MA. Compressive ulnar neuropathies at the elbow: II. Treatment. J Am Acad Orthop Surg. 1998; 6:289.
57. McPerson SA, Meals RA. Cubital tunnel syndrome. Orthop Clin North Am. 1992; 23:111-23.
58. Folberg CR, Weiss AP, Akelman E. Cubital tunnel syndrome, part II: treatment. Orthop Rev. 1994; 23:233-41.
59. Michlovitz SL. Thermal agents in rehabilitation, 3rd ed. FA Davis, Philadelphia, 1995.
60. Michlovitz SL, Segal RL. Physical agents and electrotherapy techniques in hand rehabilitation. In: Stanley B, Tribuzi S (eds). Concepts in hand rehabilitation. FA Davis, Philadelphia, 1992.
61. Dyson M. Mechanisms involved in therapeutic ultrasound. Physiotherapy. 1987; 73:116-20.
62. Mulligan BR. Manual therapy "Nags, Snags" "MWMS" etc. 4th ed. New Zealand Plane View Services, 1999.
63. Petterson T *et al.* The use of patterned neuromuscular stimulation to improve hand function following surgery for the ulnar neuropathy. J Hand Surg. 1994; 19B:430.
64. Butler D. Mobilization of the nervous system. Churchill Livingstone, Edinburgh, 1991.
65. Byron PM. Upper extremity nerve gliding: programs used at the Philadelphia Hand Center. In: Hunter JM, Mackin EJ, Callahan AD (eds). Rehabilitation of the hand: surgery and therapy, 4th ed. Vol 1. Mosby, St Louis, 1995.
66. Elvey RL. Painful restriction of shoulder movement: a clinical observational study. In: Proceedings of disorders of the knee, ankle and shoulder. W.A.I.T., Perth, 1979.
67. Lundborg G, Rydevik LB. Effects of stretching the tibial nerve of the rabbit. J Bone Joint Surg. 1973; 55B:390.
68. Macnicol MF. Mechanics of the ulnar nerve at the elbow. J Bone Joint Surg. 1980; 62B:531.
69. Dellon AL. Review of treatment results for ulnar nerve entrapment at the elbow. J Hand Surg. 1989; 14A:688.
70. Diamond ML, Lister GD. Cubital tunnel syndrome treated by long arm splintage. J Hand Surg. 1985; 10A:430.
71. Eisen A, Danon J. The mild cubital tunnel syndrome: its natural history and indications for surgical intervention. Neurology. 1974; 24:608.
72. Bednar MS, Blair SJ, Light TR. Complications of cubital tunnel syndrome. Hand Clin. 1994; 10:83.
73. Eversmann WW. Complications of compression or entrapment neuropathies. In: Boswick JA, (ed). Complications in hand surgery. WB Saunders, Philadelphia, 1986.
74. Jones JA. Pitfalls in the management of cubital tunnel syndrome. Orthop Rev. 1989; 18:36.
75. King PB, Aulicino PL. The postoperative rehabilitation of the Learmonth submuscular transposition of the ulnar nerve at the elbow. J Hand Ther. 1990; 3:149.
76. McPherson SA, Meals RA. Cubital tunnel syndrome. Orthop Clin North Am. 1992; 23:111.
77. Rayan GM. Proximal ulnar nerve compression: cubital tunnel syndrome. Hand Clin. 1992; 8:325.
78. Plancher K. Intramuscular trans position of the ulnar nerve. Hand Clin. 1996; 12:435.
79. Nathan PA, Keniston RC, Meadows KD. Outcome study of ulnar nerve compression at the elbow treated with simple decompression and an early programme of physical therapy. J Hand Surg. 1995; 20B:628.
80. Weirich SD, Gelberman RH, Best SA *et al*. Rehabilitation after subcutaneous transposition of the ulnar nerve: immediate versus delayed mobilization. J Shoulder Elbow Surg. 1998; 7:224.
81. Lund AT, Amadio PC. Treatment of cubital syndrome: perspectives for the therapist. J Hand Ther. 2006 April-June; 170-9.

Capitolo 7

SINDROME DELL'OUTLET TORACICO

Pier Luigi Raimondi, Massimo Del Bene

SINDROME DELL'OUTLET TORACICO

Pier Luigi Raimondi, Massimo Del Bene

La sindrome dell'outlet toracico (TOS) è un'entità clinica molto controversa sia dal punto di vista diagnostico che terapeutico.
Nella letteratura più recente, specie nordamericana (1-3), si arriva a mettere in dubbio l'opportunità del trattamento chirurgico data la scarsità di test clinici affidabili che rendono difficile la diagnosi e di conseguenza imprevedibili i risultati ottenibili con il trattamento chirurgico stesso. È interessante ad esempio conoscere come negli Stati Uniti durante il periodo 1975-1979 il trattamento chirurgico della TOS abbia condotto al maggior numero di procedimenti medico-legali nell'ambito della chirurgia toracica (4).
Le opinioni così notevolmente discordanti riguardo alla TOS sono in parte dovute al fatto che questa sindrome dai sintomi non ben definiti, spesso soggettivi e vaghi, viene trattata nell'ambito del trattamento cosiddetto invasivo da specialisti diversi, chirurghi vascolari e toracici da un lato e chirurghi ortopedici e neurochirurghi dall'altro e nell'ambito del trattamento conservativo da fisiatri e neurologi. Questo fa sì che il differente approccio terapeutico, sia esso chirurgico che conservativo, derivante dalla differente formazione dell'operatore, influenzi non poco il risultato finale.
Ad aumentare la confusione vi è poi la lunga serie di sinonimi o comunque di patologie affini con cui questa sindrome viene etichettata, come: sindrome dell'egresso o dello sbocco toracico superiore, sindrome della costa cervicale, sindrome degli scaleni, sindrome costo-clavicolare, sindrome spalla-mano, sindrome da iperabduzione per citarne solo alcuni dei più frequenti (5).
Abbiamo deciso quindi di adottare la più comune terminologia anglosassone di *Thoracic Outlet Syndrome* (6) il cui acronimo TOS è di più facile uso (5,7-9).

Cenni storici

Anche se William Harvey (10) nel 1627 descrisse per primo come reperto autoptico un aneurisma dell'arteria succlavia provocato da quella che sicuramente era una TOS, si deve ad Ashley Cooper (11) nel 1821 la prima descrizione di un caso clinico e successivamente a Mayo (12) nel 1835 la descrizione della sintomatologia provocata da un aneurisma della succlavia. La prima descrizione di una sindrome della costa cervicale risale al 1860 a opera di Willshire (13), mentre si deve attendere sino al 1906 (14) per la prima descrizione del ruolo giocato dallo scaleno anteriore nella compressione nervosa in presenza di costa cervicale. Già nel 1894 comunque Gaupp (15) insisteva sul ruolo dello scaleno medio nel determinismo dell'angolazione del tronco primario inferiore del plesso.
Murphy (16) nel 1910 effettuò per primo e con successo l'asportazione per via cervicale della prima costa. Stopford (17) nel 1919 asportò la prima costa ed eseguì una scalenotomia anteriore. Già all'inizio del secolo scorso vi era una tendenza a identificare nella prima costa la struttura responsabile della compressione e a indicarne l'asportazione.
Con la pubblicazione di Adson e Coffey (18) nel 1927, che descrissero la scalenotomia semplice come soluzione del problema della TOS, iniziò un periodo che sarebbe durato almeno sino alla fine degli anni '50 durante il quale la tendenza terapeutica prevalente era la scalenotomia anteriore.

Il termine *Thoracic Outlet Syndrome* fu coniato da Peet (6) nel 1956 e da allora sempre più diffusamente utilizzato. Nel 1962 Clagett (19) condannò definitivamente la semplice scalenotomia anteriore come unico atto chirurgico risolutore della TOS. Negli anni '60 fu riproposta l'asportazione della prima costa già descritta agli inizi del secolo da Murphy (16) e Stopford (17). Fu Roos (20,21) nel 1966 a descrivere la tecnica della costectomia per via ascellare che avrebbe rivoluzionato il trattamento chirurgico della TOS. Per almeno 10 anni questa tecnica fu considerata la soluzione di tutti i problemi connessi con la TOS e diffusamente utilizzata specialmente negli Stati Uniti.

Solo a partire dalla fine degli anni '70 la costectomia per via ascellare di Roos fu messa in discussione alla luce delle numerose recidive e complicazioni derivanti dalla sua indiscriminata utilizzazione (8,22-25). Si rivalutò quindi la via cervicale, abituale via d'accesso per l'esplorazione del plesso brachiale. Narakas (8) nel 1986 descrisse inoltre la doppia via d'accesso cervicale e ascellare nei casi in cui la compressione nervosa veniva individuata sia in sede interscalenica che costo-clavicolare. Vedremo con maggior dettaglio in occasione della descrizione delle tecniche chirurgiche le problematiche connesse e le scelte oggigiorno più seguite.

Eziopatogenesi

Dal punto di vista fisiopatologico la TOS non è dissimile da altri tipi di neuropatie compressive canalicolari più periferiche: siamo di fronte infatti a uno spazio anatomicamente ristretto, attraversato da un fascio vascolo-nervoso, che costituisce quindi una situazione che potrebbe predisporre a possibili compressioni; possono poi intervenire diversi fattori fisiologici e antropomorfici che portano a ridurre questi spazi alterando il rapporto contenente/contenuto; da ultimo, frequenti anomalie strutturali, sia a carico dello scheletro che delle parti molli circostanti, favoriscono l'ulteriore riduzione di questi spazi già naturalmente ridotti. Le regioni anatomiche dove il fascio vascolo-nervoso (costituito dal plesso brachiale e dai vasi succlavi) può venire compresso sono essenzialmente tre: la regione prescalenica, il triangolo interscalenico, lo spazio costo-clavicolare; vi sono poi due zone più distali come la regione clavipettorale e lo spazio subcoracoideo dove anche se molto più raramente è possibile il verificarsi di una compressione (Figura 1).

Poitevin (26) nelle sue accuratissime dissezioni anatomiche ridefinì e rispostò l'attenzione sullo spazio prescalenico che di fatto era stato descritto già nel 1892 da Sebileau (27); quest'ultimo,

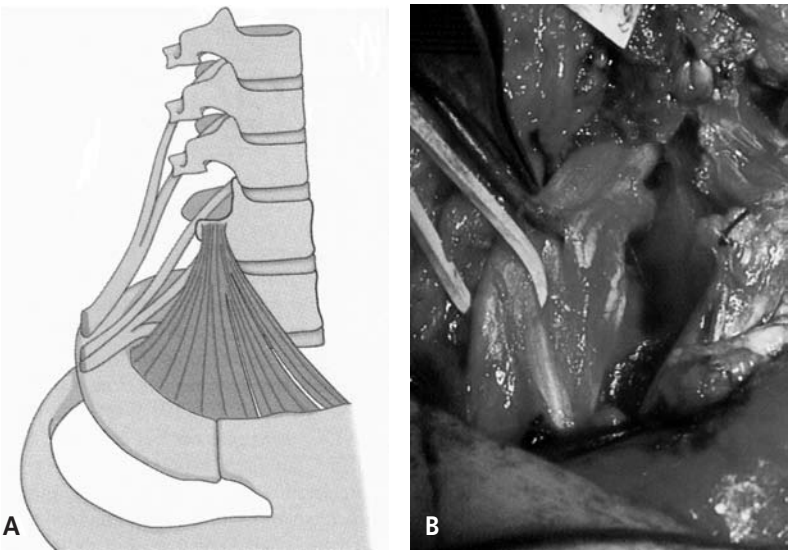

1 • (A) Disegno schematico delle strutture fibrose sovrapleuriche (complesso di Sebileau). (B) Aspetto intra-operatorio di compressione delle radici inferiori (boutonnière della T1).
Per gentile concessione: Landi A, Catalano F, Luchetti R: Trattato di Chirurgia della Mano. Verduci Editore, Roma, 2007: 731-40.

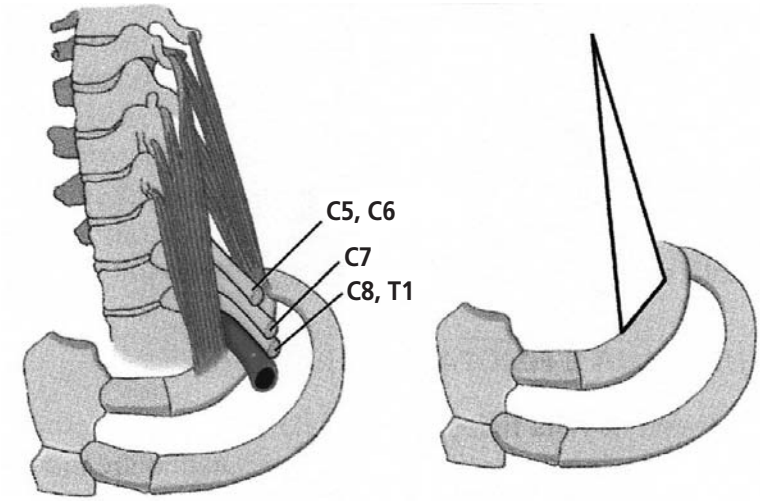

2 • Rappresentazione grafica del triangolo scalenico.
Per gentile concessione: Landi A, Catalano F, Luchetti R: Trattato di Chirurgia della Mano. Verduci Editore, Roma, 2007: 731-40.

riferendosi a una serie di strutture fibrose in connessione con la cupola pleurica, coniò il termine di "sistema sospensore della pleura" (Figura 1A). In particolare tre sono le strutture che lo costituiscono: il legamento trasverso-setto-costale che dall'apofisi trasversa di C7 va a inserirsi in prossimità dell'inserzione dello scaleno anteriore; il legamento costo-setto-costale che inserendosi in due punti della prima costa l'attraversa formando una vera e propria "boutonnière" per la radice T1 (Figura 1B); il legamento vertebro-setto-costale che viene a essere l'equivalente di uno *scalenus minimus* (piccolo scaleno) e che può comprimere selettivamente il tronco primario inferiore.

Lo spazio interscalenico è un triangolo i cui lati sono costituiti dal margine posteriore dello scaleno anteriore e il margine anteriore dello scaleno medio e la cui base è la prima costa (Figura 2).

Potremmo definire questo triangolo "a geometria variabile" date le modificazioni che vi intervengono nei movimenti di innalzamento e abbassamento della spalla, ma anche nella sua protrusione e retrusione; sono specialmente il tronco primario inferiore del plesso brachiale e l'arteria succlavia a essere maggiormente interessati data la loro posizione inferiore e la vicinanza con l'inserzione costale dello scaleno anteriore; in particolare la radice T1 deve percorrere un cammino dal basso verso l'alto e verso l'esterno dopo l'uscita dal corrispondente foro di coniugazione per congiungersi alla radice C8 a formare il tronco primario inferiore. Se a questo si aggiunge la frequente presenza di anomalie anatomiche a carico delle strutture molli circostanti si può comprendere come sia la radice T1 unitamente alla C8 quella maggiormente coinvolta dalla compressione associata a stiramento.

La terza zona di conflitto è lo spazio costo-clavicolare (Figura 3 A,B), che presenta una grande variabilità dimensionale dato che è soggetto ai movimenti delle articolazioni della spalla (articolazione sterno-clavicolare compresa).

È questo un punto soggetto a numerose modificazioni spaziali, come vedremo, anche in relazione all'attività lavorativa e ai fisiologici cambiamenti strutturali che intervengono con il progredire dell'età.

Proseguendo in senso distale il seguente livello di possibile compressione nervosa è costituito dallo spazio subcoracoideo, invero assai raramente responsabile di compressione.

In corrispondenza del passaggio del plesso brachiale al di sotto del muscolo piccolo pettorale (Figura 4) sono stati descritti in letteratura alcuni eccezionali casi di compressione di tronchi secondari e rami terminali del plesso brachiale. Nella nostra esperienza di circa 300 casi operati,

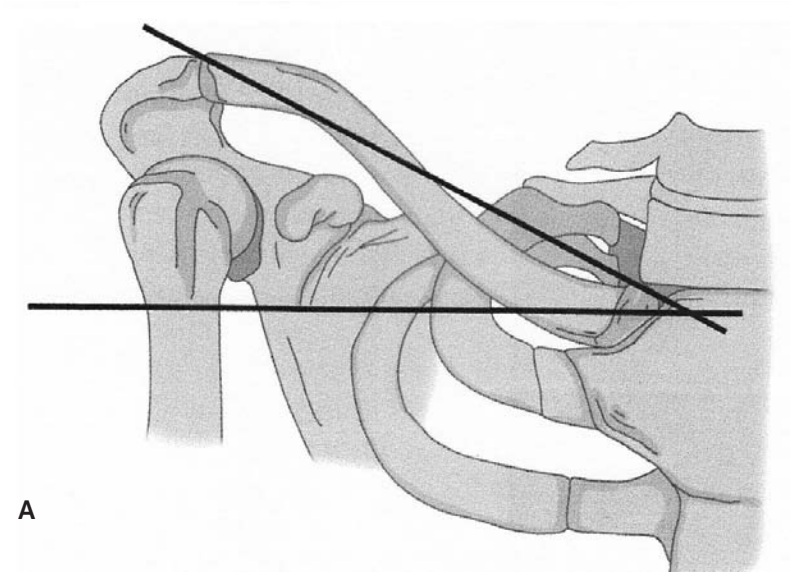

3 • (B) Marcata riduzione dello spazio costo-clavicolare nell'iperabduzione di spalla con compressione dell'arteria ascellare.
(A) Per gentile concessione: Landi A, Catalano F, Luchetti R: Trattato di Chirurgia della Mano. Verduci Editore, Roma, 2007: 731-40.

un solo caso è stato diagnosticato e conseguentemente trattato per compressione in sede sottocoracoidea.

Una volta stabilite le zone anatomiche che per la loro ristrettezza possono predisporre ai possibili conflitti, prendiamo in considerazione i *fattori fisiologici e antropomorfici* che favoriscono l'alterazione dell'equilibrio contenente/contenuto. Questi fattori sono diversi (9): primi fra tutti le alterazioni evolutive, specie nelle donne, dovute all'abbassamento progressivo dell'articolazione acromio-clavicolare che si verifica con il progressivo appesantimento della ghiandola mammaria come conseguenza di ripetute gravidanze e con i vizi posturali che si acquisiscono con l'età e che portano al dorso curvo. Questi atteggiamenti in definitiva favoriscono la chiusura degli spazi non solo interscalenico ma soprattutto costo-clavicolare. Vi sono poi situazioni particolari, cioè quelle di soggetti astenici con collo lungo e con musco-

4 • Immagine da cadavere. Rapporti anatomici del plesso brachiale rispetto al muscolo piccolo pettorale.

latura ipovalida del cingolo scapolare, specie del trapezio. Anche in questi casi, provocati quindi da fattori che chiameremo antropomorfici (9), la ridotta sospensione della spalla per un ipotono muscolare favorisce la chiusura degli spazi e la conseguente compressione nervosa.

Da ultimo ricordiamo i *fattori dinamici o posturali* come le attività sia lavorative che sportive che obbligano a movimenti ripetitivi in iperabduzione o a portare pesi: l'ipertrofia compensatoria dei muscoli scaleni può essere responsabile, specie in pazienti enfisematosi, di una riduzione dello spazio interscalenico.

In una situazione anatomica e fisiologica così complessa si inseriscono come elementi scatenanti le numerose anomalie strutturali che provocano un'ulteriore riduzione di spazi già così naturalmente esigui: queste possono essere a carico dello scheletro (anomalie costali o vertebrali) o a carico delle parti molli (anomalie muscolari, bande fibrose). Non prenderemo in considerazione in questa sede le riduzioni di spazi provocate da calli ossei in esiti di fratture clavicolari o della prima costa in esiti traumatici.

Le *anomalie costali* sono descritte in letteratura con un'incidenza dallo 0,002% allo 0,5% della popolazione (28,29); sembra tuttavia che solo nel 10% dei casi siano sintomatiche (9,30). Quanto poi alla frequenza di anomalie costali nella TOS, nella casistica della Mayo Clinic (31) questa è stata del 57% dei casi trattati. Nella nostra esperienza (32) l'incidenza di anomalie costali è stata del 35%. A parte le più rare anomalie della prima costa, in genere è la presenza di una costa cervicale a favorire la comparsa di

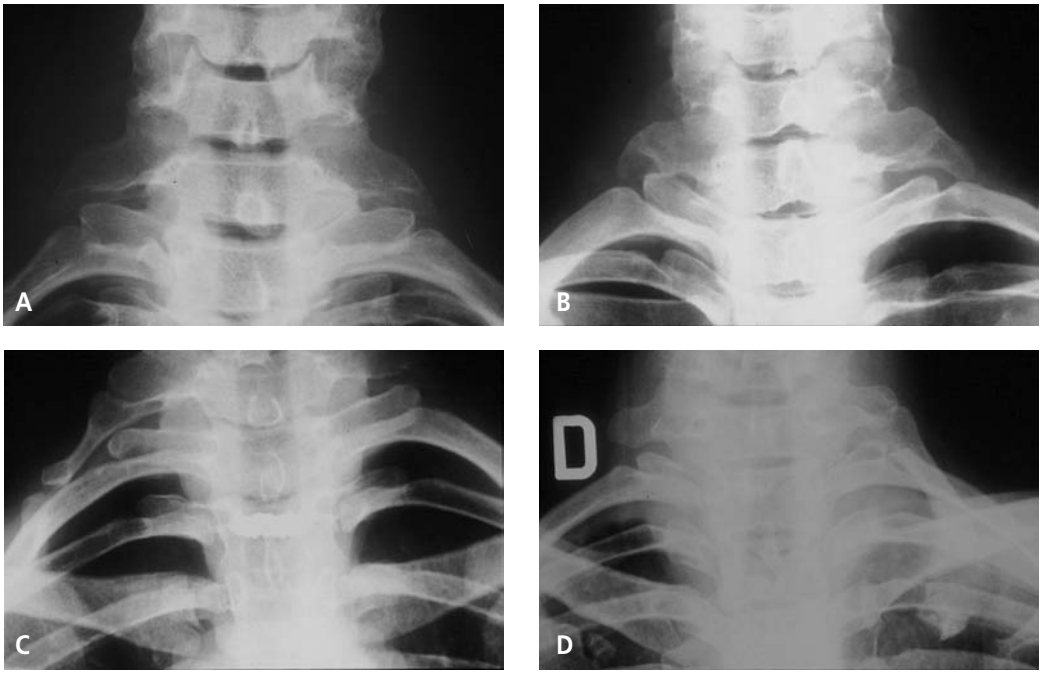

5 • Coste cervicali secondo la classificazione di Gruber. (A) tipo I; (B) tipo II; (C) tipo III; (D) tipo IV.

compressione a livello dello stretto toracico. Le coste cervicali vengono classificate secondo la scala di Gruber (33) in 4 tipi (Figura 5) a seconda della loro lunghezza:

- nel tipo I si tratta di un abbozzo che non supera di 2,5 cm l'apofisi trasversa della VII vertebra cervicale;
- il tipo II è costituito da una costa di oltre 2,5 centimetri che tuttavia non entra in contatto con la prima costa;
- il tipo III raggiunge e si fissa alla prima costa;
- il tipo IV è una vera e propria costa sovrannumeraria che si articola con la prima costa o addirittura con lo sterno.

La mega apofisi trasversa della C7 può rivestire carattere patologico specie se la sua estremità laterale termina in forma appuntita diretta verso il basso; questo può indicare la presenza di un muscolo scaleno anomalo o comunque un muscolo scaleno medio particolarmente ipertrofico che vi si inserisce e che potrebbe essere la causa della compressione nervosa.

Similmente la presenza di una costa cervicale anche spuria (tipo I o II) può di per sé non essere la causa diretta di compressione ma la concausa, in quanto la muscolatura a essa inserita obbliga il tronco primario inferiore a un percorso particolarmente angolato al davanti del margine anteriore del muscolo scaleno medio a essa inserito (34).

Le *anomalie muscolari* sono senza dubbio la causa più frequente di compressione, almeno nella nostra esperienza. Queste possono andare dalla presenza di un muscolo scaleno anteriore particolarmente ipertrofico e a volte con un margine tendineo posteriore particolarmente fibrotico e teso, alla presenza di un muscolo scaleno accessorio o all'ipertrofia del muscolo scaleno medio. Per quanto riguarda lo scaleno anteriore è senz'altro la struttura principalmente responsabile della compressione dell'arteria succlavia che viene attraversata dal muscolo prima della sua inserzione alla prima costa. Tuttavia è ormai riconosciuto che il muscolo scaleno anteriore è raramente l'unico responsabile della compressione nervosa all'outlet toracico. In alcuni rari casi la presenza di scaleno accessorio o scaleno minimo, che viene evidenziato solo dopo sezione dello scaleno anteriore, comprime selettivamente il tronco primario inferiore (35).

Un ruolo di primaria importanza nella genesi della compressione nervosa è invece quello svolto dallo scaleno medio (15,34). A volte questo muscolo ha un margine anteriore fibroso tagliente, a lama di coltello, che costituisce un punto di attrito del tronco primario inferiore del plesso. In particolare in presenza di una mega-apofisi trasversa di C7 o di una costa anche spuria l'inserzione dello scaleno medio all'apofisi viene proiettata verso l'avanti e obbliga il tronco primario inferiore che si dirige trasversalmente e lateralmente a compiere un angolo rivolto verso l'indietro anche superiore ai 30°.

A questo va aggiunta come aggravante l'inserzione dello scaleno medio alla prima costa secondo un decorso falciforme del suo margine tendineo anteriore (Figura 6). Se a questa situazione anatomica si associano le differenti alterazioni posturali in corso di attività lavorative o sportive o le alterazioni antropomorfiche prima citate, si comprende come si possa facilmente arrivare a una compromissione anche grave del tronco primario inferiore con ripercussioni sulla funzione muscolare intrinseca della mano. Lo scaleno medio è di fatto considerato, come vedremo, il principale responsabile della compressione del tronco primario inferiore che può arrivare a provocare una paralisi della muscolatura intrinseca della mano (34).

Un'altra possibile causa di compressione è fornita da bande fibrose anomale; sono strutture che vengono frequentemente rilevate nel corso della liberazione chirurgica dello stretto toracico, specie a livello del tronco primario inferiore; data la loro situazione profonda e le loro ridotte dimensioni non sono evidenziabili con alcun esame di diagnostica per immagini. Pang e Wessel (9) ne hanno fatto una classificazione sistematizzandole a seconda dei punti di inserzione. Similmente Poitevin (35) con un eccellente lavoro di dissezione ha descritto e ridefinito queste strutture, come già accennato. Sono in definitiva queste strutture (Figura 7) che, dopo la sezione dei muscoli scaleni, vanno attentamente ricercate e sezionate se si vuole rimuovere definitivamente la causa compressiva, tanto più che è solo a questo livello che

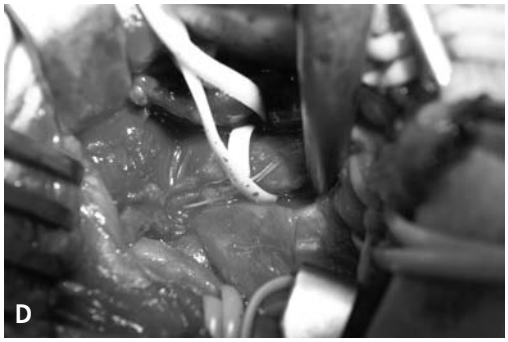

6 • (A-C) Due aspetti intraoperatori che evidenziano un margine anteriore fibroso e tagliente dello scaleno medio causa di attrito sulla porzione posteriore del tronco primario inferiore del plesso, in particolare sulla radice T1 che è a più stretto contatto con il margine stesso.
(D) È visibile in basso il tronco primario inferiore notevolmente assottigliato al suo passaggio davanti allo scaleno medio. L'arteria succlavia, in alto, è evidenziata da doppio passaggio di *vessel loup.*

si può verificare una compressione nervosa isolata senza associazione di compressione vascolare.

Diagnosi clinica e strumentale

Salvo le rarissime sindromi dell'outlet toracico che interessano le radici superiori (36), la stragrande maggioranza dei casi è costituita dalla compressione delle radici C8 e T1.
Per formulare la diagnosi è importante valutare attentamente la costituzione del soggetto (longilineo astenico, con caduta delle spalle per ipotonia della muscolatura del cingolo scapolo-toracico), l'attività lavorativa e sportiva, gli eventuali traumi cervicali pregressi (colpo di frusta). Quanto alla sintomatologia soggettiva, il paziente (più spesso la paziente data la prevalenza di questa patologia nei soggetti di sesso femminile) lamenta frequentemente dolori in sede posteriore interscapolare e laterotoracica con irradiazioni lungo tutta la faccia interna dell'arto superiore. Il dolore quindi non rispetta il dermatomero C8-T1 mentre le ipoestesie interessano il territorio del nervo ulnare con parestesie tipicamente sul IV e V dito. Il paziente descrive una pesantezza

7 • Compressione della radice C8 da parte di strutture legamentose trasverso-settocostali che formano una vera e propria compressione ad anello.

dell'arto e dal punto di vista del deficit motorio inizialmente il paziente riferisce una minor agilità e destrezza della mano.

I sintomi si aggravano generalmente con la sopraelevazione dell'arto. I disturbi motori possono, almeno nelle forme cosidette amiotrofiche, portare a un coinvolgimento della muscolatura intrinseca della mano. Non è infrequente in questi casi l'associazione di disturbi sensitivi a carico del territorio del nervo ulnare e di deficit della muscolatura intrinseca tenare esterna (abduttore breve e opponente del pollice).

Si possono associare disturbi vasomotori come dita bianche e ipotermiche al contatto con il freddo, cambio di colorazione in posizione declive sino a vere e proprie alterazioni simpatiche in genere a carico di pollice e indice specie nei casi cronici.

Data la possibile associazione con compressioni vascolari, nell'esame clinico vanno ricercati eventuali soffi o segni di ostruzione vascolare. Un altro segno clinico che va sempre ricercato è il segno di Tinel che pur non essendo patognomonico per la TOS aiuta a localizzare il possibile livello di compressione. Prima di passare agli esami strumentali verranno effettuati i cosidetti test da stress o test di elicitazione.

Test di elicitazione (stress test)

Data la commistione tra i segni clinici vascolari e neurologici e l'esigenza di valutarne la portata nel determinismo della sintomatologia, sono stati proposti molti test che non hanno tuttavia una specificità in senso assoluto. Infatti l'occlusione vascolare per ischemia o per stasi provoca una neuroischemia che scatena i sintomi neurologici (37).

Questi test consistono in manovre che inducono la compressione del fascio neurovascolare all'egresso toracico.

Il test forse più noto è quello di Adson che consiste, con paziente seduto e in massima inspirazione e con mento elevato, nel ruotare il capo verso il lato interessato con la finalità di chiudere lo spazio interscalenico e favorire così la compressione del fascio vascolonervoso. Nel test di Allen si aggiunge l'abduzione progressiva dell'arto a 90° in extrarotazione sino ad arrivare a comprimere l'arteria succlavia con il polso radiale che può essere ridotto sino a scomparire. Va detto

però che almeno il 40-50% della popolazione asintomatica presenta positività a questo test. Quello che interessa è di provocare non solo la scomparsa del polso radiale ma soprattutto di riprodurre i sintomi riferiti dal paziente. Altri test sono stati descritti con la finalità di individuare le forme a predominanza neurologica; il test di Roos consiste nel far eseguire al paziente con entrambi gli arti abdotti a 90° ed extrarotati una serie di 30-40 aperture e chiusure rapide delle mani sino a provocare la comparsa delle parestesie. È questo un test dinamico che rappresenta l'evoluzione del classico test statico detto "del candelabro" che fa mantenere la suddetta posizione durante 3 minuti sino alla comparsa delle parestesie. Nella nostra esperienza il test più comunemente usato è quello dell'abduzione ed extrarotazione di spalla con capo ruotato verso il lato opposto. In questa posizione vengono a essere compressi sia lo spazio interscalenico che quello costoclavicolare. Quando sia l'arteria che il tronco primario inferiore del plesso vengono compressi, il paziente descrive inizialmente parestesie sul lato ulnare della mano e delle dita sino a interessare l'intera mano; quindi inizialmente la componente neurologica pura e successivamente quella dovuta all'ischemia (9). Nei casi in cui le parestesie persistano senza la scomparsa del polso si può ipotizzare una forma neurologica pura. Per rinforzare il test si può aggiungere, sempre nella succitata posizione dell'arto e del collo, il test di Roos.

Nell'ambito dell'esame neurologico clinico si devono poi sistematicamente escludere possibili compressioni nervose più distali come la sindrome del tunnel carpale o la compressione del nervo ulnare al gomito. Wood (38) e Narakas (5) riportarono rispettivamente il 19% e il 31% di sindromi del tunnel carpale associate e il 7% e 9% di compressioni del nervo ulnare al gomito. Nella nostra esperienza (32) la sindrome del tunnel carpale era associata alla TOS nel 20% dei casi e a compressione dell'ulnare al gomito nell'8% dei casi. A parte quindi gli ovvi studi elettrofisiologici di cui parleremo in seguito, verranno sempre effettuati gli opportuni test clinici per escludere le compressioni distali. La concomitanza di compressioni nervose può essere dovuta al caso, data la frequente diffusione delle sindromi nervose compressive distali nella popolazione, ma può essere anche spiegata dalla teoria della *double crush syndrome* descritta da Upton e McComas (39). Sembra infatti che un tronco nervoso che subisce una compressione a un determinato livello è maggiormente esposto a manifestare sintomi di sofferenza per una compressione anche ridotta in altra sede.

Esami complementari

L'*esame radiologico standard* della colonna cervicale ci darà utili informazioni sull'eventuale presenza di coste cervicali, anomalie della prima costa, ipertrofie dell'apofisi trasversa della settima vertebra cervicale.

Anche una rettilineizzazione della colonna cervicale come segno indiretto di esito di trauma della colonna (colpo di frusta) può aiutare nella diagnosi di outlet post-traumatico, evenienza non del tutto rara: secondo Roos (40, 41) nel 65% dei casi vi è una storia di pregresso trauma, corrispondente al 20% nella nostra casistica.

La *TAC* può esser utile per escludere radicolopatie da ernie discali o per evidenziare forme tumorali; può inoltre dare maggiori informazioni sulla forma e orientazione della mega apofisi che come già accennato può essere un segno indiretto di anomalia d'inserzione del muscolo scaleno medio.

La *RMN* potrebbe essere l'indagine risolutiva. A tutt'oggi, anche se vi sono stati netti miglioramenti nella qualità delle immagini, l'interpretazione delle stesse non risulta ancora probante per determinare tutte le strutture anatomiche che sono la causa della compressione. Si possono ottenere immagini del plesso la cui alterazione di decorso indicherebbe indirettamente la presenza di un elemento anomalo. Si può prevedere quindi che in un prossimo futuro la RMN arrivi a essere l'esame più specifico per la diagnosi della TOS.

Quanto alle indagini diagnostiche per le compressioni vascolari è consigliabile effettuare di routine un *ecodoppler* che quando dimostri eventuali anomalie vascolari dovrà essere seguito da un'*arteriografia* (37). Questa può evidenziare oltre alla stenosi dell'arteria succlavia e una dilatazione post-stenotica anche alterazioni

intrinseche della parete vascolare che possono preludere alla formazione di un vero e proprio aneurisma. Sono questi i casi da trattare congiuntamente con il chirurgo vascolare che dovrà riparare il tratto arterioso patologico per prevenire trombosi o rischi tromboembolici. Similmente una *flebografia* sarà indicata solo se i segni clinici saranno suggestivi di una compressione della vena succlavia (edema della mano, dilatazione del sistema venoso superficiale, cianosi) e in ogni caso solo dopo un esame ecodoppler.

Le *indagini elettrodiagnostiche* (9) iniziano con un esame della velocità di conduzione; questo esame richiede da parte dell'esaminatore una perfetta conoscenza della patologia dato che non è comunque semplice l'indagine nel tratto sopra-sottoclaveare. La velocità di conduzione deve essere esaminata anche ai livelli distali per escludere le compressioni nervose del mediano al polso e dell'ulnare al gomito e al polso. L'esame EMG rileverà poi alterazioni nella muscolatura intrinseca nelle forme neurologiche con interessamento paretico specie della muscolatura tenare esterna e del primo spazio in generale. Altri studi come quello dell'onda F o i potenziali somatosensoriali evocati non hanno dato sino a oggi dati tali da considerarli come esami patognomonici per la TOS. Vengono tuttavia eseguiti per completezza d'indagine.

Ritorniamo quindi a sottolineare come non esista né da un punto di vista clinico né tantomeno strumentale una certezza di diagnosi di TOS. Si giunge spesso a una presunzione di diagnosi più che altro escludendo altre patologie, midollari (tumori, siringomielie, SLA, sclerosi a placche), radicolari (processi infiammatori, rotture discali, tumori), del plesso brachiale (tumori, traumi), dei nervi periferici (sindromi compressive distali, traumi, tumori).

Trattamento conservativo

Una volta compreso il meccanismo responsabile della compressione nella TOS sembra una logica conseguenza quella di mettere in atto un trattamento riabilitativo mirato a rimuovere le cause compressive. In particolare secondo gli ultimi protocolli riabilitativi (42,43) si tratterà di insegnare al paziente:

- ad adottare una condotta posturale che corregga gli squilibri della statica vertebrale;
- a privilegiare la respirazione diaframmatica previa instaurazione di una rieducazione respiratoria;
- a rinforzare tutta la muscolatura che favorisca l'apertura degli spazi sede di compressione, come lo spazio interscalenico e lo spazio costoclavicolare, oltre a rinforzare i muscoli che favoriscono la retroposizione della spalla: questo viene ottenuto mediante il rinforzo selettivo del trapezio nei suoi fasci superiori e medi, il muscolo elevatore della scapola, il muscolo sternocleidomastoideo, il gran dentato.

Vengono inoltre effettuati massaggi per risolvere la contrattura muscolare del collo e del cingolo scapolare oltre alla mobilizzazione della colonna cervicale.

Il paziente viene educato inoltre a evitare di portare pesi, tracolle, sacchi da montagna e a non effettuare iperabduzioni prolungate dell'arto.

Nella maggioranza dei casi si ottiene una remissione della sintomatologia che può essere parziale o completa a seconda della validità del trattamento ma anche dell'evoluzione della sintomatologia; casi di vecchia data con sintomatologia dolorosa marcata e radicata difficilmente traggono beneficio duraturo dal trattamento conservativo. Il trattamento deve comunque essere tentato in tutti i casi e protratto per un periodo di almeno 6 mesi. Qualora si ottenessero sensibili miglioramenti si consiglia di continuare gli esercizi a tempo indeterminato per evitare così il trattamento chirurgico.

Va tuttavia sottolineato come in letteratura i risultati del trattamento conservativo non siano costanti e univoci; si va da un 40% a un forse troppo ottimistico 90% di risultati positivi (6,42,43). Le ragioni di queste marcate discordanze sull'efficacia o meno della fisioterapia potrebbero essere legate da un lato a un'errata diagnosi clinica e dall'altro lato a un altrettanto errato trattamento riabilitativo.

Trattamento chirurgico

L'indicazione al trattamento chirurgico viene posta con relativa facilità in presenza di costa cervicale sintomatica o nelle forme neurologiche

con chiari segni di amiotrofia degli intrinseci. In questi casi non vi è infatti indicazione a un trattamento conservativo in quanto un'attesa potrebbe pregiudicare la possible ripresa motoria. Vi sono poi casi (tra il 10% e il 20% secondo Merle) (36,44) in cui il trattamento riabilitativo accentua la sintomatologia spingendo quindi a un trattamento chirurgico precoce.
In genere comunque l'indicazione chirurgica viene posta dopo l'insuccesso di un trattamento conservativo correttamente condotto per un periodo di almeno 6 mesi.
Dal punto di vista dell'approccio chirurgico vi sono fondamentalmente due condotte differenti: l'approccio cervicale e quello ascellare.

Via d'approccio cervicale
È la via d'accesso di scelta per le forme neurologiche pure e per l'asportazione di coste cervicali, ed è comunque quella da noi usata di preferenza in quanto permette la migliore e più sicura esposizione delle radici del plesso brachiale sino ai fori di coniugazione, visualizzando meglio le strutture anatomiche responsabili della compressione. La via ascellare che permette di asportare la prima costa ha l'inconveniente di non permettere di controllare le radici inferiori del plesso né di controllare agevolmente eventuali sanguinamenti che sono possibili data la localizzazione particolarmente profonda e di non facile accesso alle strutture vascolo-nervose.
La via d'accesso cervicale, con il paziente in decubito supino e con il capo ruotato verso il lato opposto, si avvale di un'incisione paraclaveare all'incirca un dito trasverso al di sopra della clavicola, che permette di accedere facilmente allo spazio interscalenico. Si isola e si lega la vena giugulare esterna con tutte le sue diramazioni. Anche se non sistematicamente si seziona il muscolo omoioideo che, incrociando trasversalmente il campo operatorio, interferisce con la necessaria ampia dissezione. Si individua e si isola il nervo frenico che scorre al di sopra del muscolo scaleno anteriore, permettendo così di sezionare lo scaleno in tutta sicurezza. È importante non solo procedere a una scalenotomia ma bensì asportare un segmento di muscolo per almeno 2-3 centimetri: questo evita il possibile ristabilimento fibroso della sua continuità e di conseguenza una recidiva della sintomatologia. La sezione e parziale asportazione dello scaleno anteriore permette una completa liberazione dell'arco della succlavia che è quindi sotto controllo. Si possono quindi isolare in completa sicurezza le radici inferiori del plesso brachiale sino ai corrispondenti fori di coniugazione. È questo il tempo chirurgico durante il quale vengono individuate le possibili cause di compressione come lo scaleno medio, oppure scaleni accessori, bande fibrose, mega apofisi trasverse o coste cervicali più o meno conformate. Si asportano tutte le possibili cause di compressione. Particolare cura deve essere prestata, oltre che a evitare trazioni sulle radici o sui tronchi primari, al rispetto dell'arteria succlavia e del tronco tireo-bicervico-scapolare e al rispetto della cupola pleurica. A sinistra particolare riguardo va posto nel non ledere il dotto toracico che è comunque situato più medialmente rispetto all'inserzione dello scaleno anteriore. L'asportazione di una eventuale costa cervicale deve esser eseguita in modo radicale con disinserzione della stessa dalla vertebra (Figura 8 A, B).
Quando si rende necessaria la sezione dello scaleno medio in quanto presenta margini particolarmente taglienti, va ricordato che il nervo toracico lungo (nervo di Bell) decorre generalmente nel contesto del muscolo stesso e quindi va accuratemente isolato e rispettato. È infatti descritta come complicazione post-chirurgica una scapola alata.
Se durante l'intervento si evidenzia una reale causa di compressione ossea, fibrosa o muscolare e questa viene asportata, potremo avere la certezza che l'intervento sarà seguito da successo. Se invece non si evidenzia alcuna struttura che possa essere ragionevolmente considerata responsabile della compressione, si dovrà ipotizzare lo spazio costo-clavicolare come punto di compressione. Narakas (5) suggeriva in queste circostanze di effettuare la prova di abduzione ed extrarotazione forzata con un dito nello spazio costo-clavicolare per valutarne l'ampiezza e la sua eventuale riduzione durante la manovra. In questi casi bisogna essere preparati all'asportazione della prima costa. Questo può essere fatto associando la via ascel-

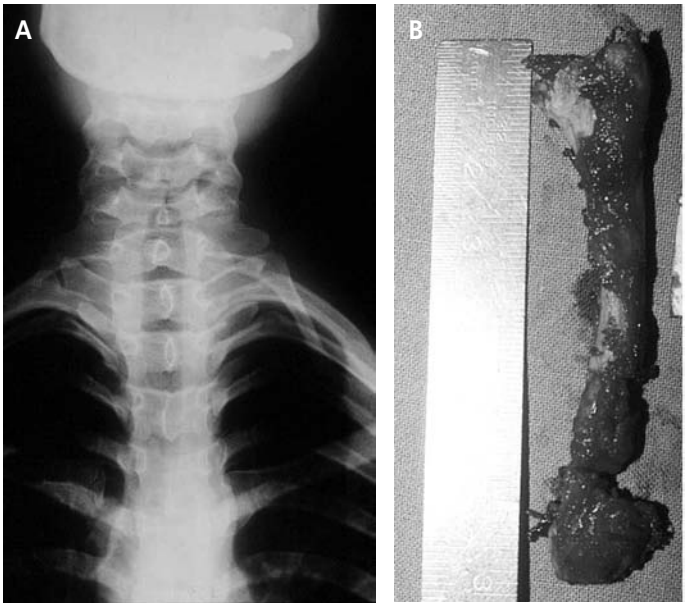

8 • (A) Aspetto radiologico di costa cervicale tipo III. (B) La costa completamente disarticolata.

lare, che in queste circostanze diventa più sicura rispetto all'accesso unico suggerito di Roos. Infatti dopo aver isolato per via cervicale sia le radici inferiori che l'arteria succlavia diventa più sicuro l'isolamento della prima costa per via cervicale e la sua disarticolazione completa sino alla sua inserzione.

Un'altra interessante e sicura via d'accesso per l'asportazione della prima costa è quella sottoclavicolare parallela alla prima incisione cervicosopraclaveare. Lo svantaggio è quello di aggiungere una cicatrice in sede particolarmente visibile, specie per pazienti di sesso femminile.

***Via d'approccio ascellare (Roos)* (20)**

Il paziente viene posto in decubito laterale e mentre l'assistente traziona l'arto in posizione verticale, il chirurgo posizionato posteriormente rispetto al paziente accede con un'incisione curvilinea medio ascellare al piano costale. Atten-

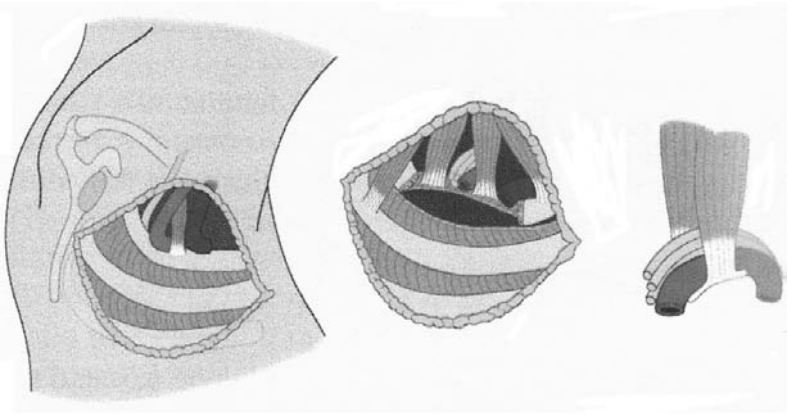

9 • Rappresentazione grafica di via d'accesso chirurgico (vedi testo).
Per gentile concessione: Landi A, Catalano F, Luchetti R: Trattato di Chirurgia della Mano. Verduci Editore, Roma, 2007: 731-40.

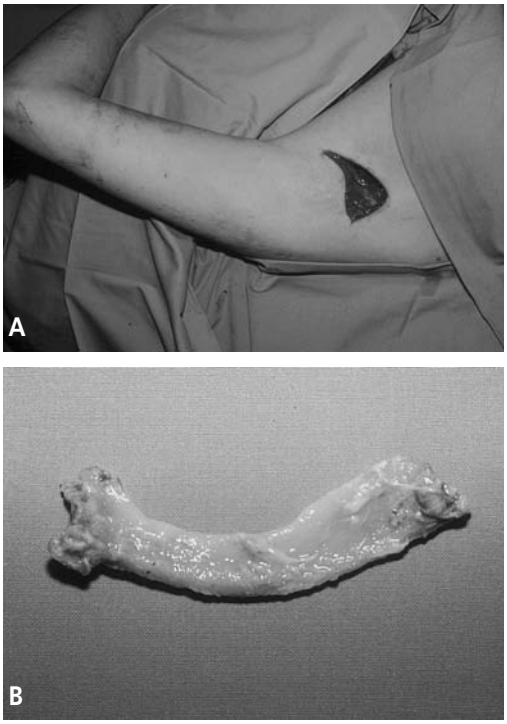

10 • (A) Via d'accesso ascellare di Roos per l'asportazione della prima costa. (B) La costa è stata completamente disarticolata e rimossa.

zione va posta nel rispettare i rami cutanei provenienti dal secondo intercostale e il ramo distale per il gran dentato. Viene seguita la prima costa sino a identificare l'inserzione degli scaleni, che oltre a esser staccati dalla prima costa devono essere separati l'uno dall'altro in corrispondenza della struttura fibrosa falciforme che li connette (Figura 9).

Questo serve a prevenire lo stiramento verso l'alto dei tronchi nervosi con un effetto amaca conseguente alla trazione da parte dei muscoli scaleni che si tradurrebbe in una persistenza della sintomatologia. La stessa cura va posta nell'identificare più medialmente il legamento costo-setto-costale che può intrappolare la radice T1. La costa viene quindi liberata sino alla sua inserzione posteriore e sezionata con un costotomo (Figura 10 A, B).

Non è infrequente ritrovare, a causa di residui costali posteriori lasciati in occasione della costectomia per via ascellare, la riformazione di una struttura che a partenza dal periostio costale arriva a costituire motivo di recidiva della compressione nervosa (Figura 11).

L'asportazione dei residui viene fatta con una pinza tipo Luer. A differenza della via cervicale, dove l'unico elemento vascolare da controllare è l'arteria succlavia, nella via ascellare particolare cura va posta nel rispettare anche la vena ascellare durante la fase di sezione della prima costa anteriormente.

Decorso post-operatorio

Dopo un'accurata emostasi e una sutura sottocutanea e intradermica, l'arto viene lasciato libero per permettere cauti movimenti. Anche la colonna cervicale non viene immobilizzata per prevenire contratture antalgiche e rigidità.

Il paziente dopo una settimana di riposo riprende esercizi di mobilizzazione cauta della colonna per proseguire il programma di mobilizzazione già seguito nel pre-operatorio. La sintomatologia parestesica non è solita scomparire nell'immediato post-operatorio anche se il paziente riferisce in genere un netto miglioramento per quanto riguarda il dolore; la scomparsa della sintomatologia soggettiva si consoliderà con il passare delle settimane. Diversa è la prognosi del recupero dei deficit motori che saranno anche essi progressivi, anche se lenti, per le forme non inveterate. Nessun recupero della muscolatura intrinseca è stato rilevato nelle forme amiotrofiche di vecchia data. Tuttavia il miglioramento

11 • Vedi testo.

della sintomatologia parestesica e del dolore ha permesso in alcuni casi di operare preventivamente il lato controlaterale sin dai primi sintomi soggettivi, prevenendo in tal modo il presentarsi di deficit motori intrinseci.

Risultati

La nostra casistica si basa su oltre 300 casi operati nell'arco di 20 anni. Abbiamo potuto rivedere recentemente 144 pazienti con un follow-up superiore ai 2 anni. I risultati sono stati valutati secondo la classificazione di Narakas (5) in eccellenti, buoni e cattivi. Mentre negli eccellenti i sintomi neurologici e circolatori si risolvono completamente, nei buoni sono compresi casi con ripresa della normale attività lavorativa pur con persistenza di ridotte parestesie, ma con scomparsa del dolore e con stabilizzazione del deficit motorio (quando presente) o con una sua regressione parziale a seconda della tempestività nella rimozione della causa compressiva. I casi negativi sono evidentemente quelli con recupero scarso o nullo della sintomatologia.

I risultati sono stati per l'80% eccellenti o buoni e per il restante 20% cattivi. Tra i 29 cattivi risultati (20% del totale) vanno annoverati 5 errori diagnostici (patologie più prossimali o centrali) e 21 che definiremmo errori tecnici per mancata eliminazione della reale causa di compressione; ciò si verificava nei primi anni della nostra esperienza quando si realizzava di routine la sola scalenotomia anteriore: 7 di questi pazienti furono poi rioperati con buon risultato finale. In 3 casi il cattivo risultato fu dovuto a complicazioni (2 fibrosi a seguito di ematomi non drenati e 1 caso di infezione).

Le recidive sono dovute a diverse cause, prima tra tutte l'eccessiva reazione cicatriziale che consegue alla necessaria ampia esposizione chirurgica. Un'altra causa potrebbe essere la ricostituzione fibrosa dello scaleno anteriore qualora non ne venga asportato un segmento di qualche centimetro. Nelle costectomie per via di Roos una classica causa di recidiva è determinata da un'incompleta o insufficiente asportazione della prima costa o una sua ricrescita sulla guida di tessuto periostale residuo (Figura 12 A, B).

Si definiscono pseudorecidive i casi in cui i sintomi non scompaiono completamente dopo l'intervento, e differiscono dalle recidive vere e proprie dove i disturbi ricompaiono a distanza di qualche settimana o mese dopo un periodo post-operatorio di completa remissione della sintomatologia. Le pseudorecidive sono provocate da errori diagnostici, da mancata rimozione della vera causa compressiva o da selezione inappropriata dei pazienti. A questo proposito un commento a parte merita la valutazione del profilo psicologico del/delle pazienti come possible concausa nel determinismo del cattivo risultato (7). Snider (44) usando retrospettivamente un test psicologico su pazienti trattati chirurgicamente per TOS rilevava un'alta percentuale di inidoneità all'intervento; l'applicazione di questo test nel pre-operatorio potrebbe aiutarci a prevedere i possibili cattivi risultati e di conseguenza a effettuare una scelta più oculata dei pazienti candidati al trattamento chirurgico.

12 • (A) Recidiva da incompleta asportazione della prima costa destra per via ascellare. (B) Asportazione dei residui costali per via sopraclaveare: il plesso è avvolto da marcata fibrosi cicatriziale.

Conclusioni

Se si vuole ridurre la percentuale sensibilmente alta di cattivi risultati dobbiamo a nostro parere agire su tre diversi fronti:

- migliorare il trattamento conservativo, sensibilizzando i riabilitatori verso questa patologia (forse non ancora ben nota o pienamente compresa nel suo determinismo) e collaborando strettamente con essi nella valutazione dell'evoluzione clinica del paziente;
- perfezionare la diagnosi sia dal punto di vista clinico ma soprattutto dal punto di vista strumentale (RMN) e degli studi elettrofisiologici con lo scopo di individuare una serie di indagini diagnostiche che abbiano la più alta specificità;
- migliorare la tecnica chirurgica che deve essere mirata alla rimozione della reale causa di compressione oltre che a una manipolazione minuziosa e delicata delle strutture coinvolte, allo scopo di prevenire ogni possible esagerata risposta cicatriziale spesso causa di recidive della sintomatologia.

Bibliografia

1. Cherington M, Happer I, Machanic B *et al*. Surgery for thoracic outlet syndrome may be hazardous to your health. Muscle & Nerve. 1986; 9 632-4.
2. Wilbourn AJ. The thoracic outlet syndrome is overdiagnosed. Arch Neurol. 1990; 47:328-30.
3. Wilbourn AJ. Thoracic outlet syndrome: a plea for conservatorism. Neurosurg Clin North Am. 1991; 2:1.
4. Ferguson TB. The crisis of excellence. J Thorac Cardiovasc Surg. 1982; 84:i161-71.
5. Narakas AO. Syndrome de la traversée thoraco-cervico-brachiale. In: Tubiana R. Traité de Chirurgie de la Main. Masson, Paris, 1991; 4:378-418.
6. Peet RM, Henriksen JD, Anderson PT *et al*. Thoracic outlet syndrome: evaluation of a theraputic exercise program. Mayo Clin Proc. 1956; 31:281-7.
7. Luoma A, Nelems B. Thoracic outlet syndrome. Thoracic surgery perspective. Neurosurg Clin North Am. 1991; 2,1:187-226.
8. Narakas A, Bonnard C, Egloff DV. Syndrome de compression vasculo-nerveuse dans le défilé cervico-thoracique. Analyse critique du traitement chirurgical. Ann Chir Main. 1986; 5:195-207.
9. Pang D, Wessel HB. Thoracic outlet syndrome. Neurosurgery. 1988; 22(1):105-20.
10. Harvey W. Exercitatio anatomica de motu cordis et sanguinis in animalibus. 1627. Traduzione inglese di Leake CD, 5th ed, 36. C. Thomas, Springfield, 1970.
11. Cooper A. On exostosis. In: Cooper A, Cooper B, Ravers B. Surgical Essays, 2nd ed. James Webster, Philadelphia, 1821.
12. Mayo H. Exostosis of the first rib with strong pulsation of the subclavian artery. London Med Phys. 1835; 11:40.
13. Willshire WH. Superary first rib. Lancet. 1860; 633-34.
14. Murphy JB. The clinical significance of cervical ribs. Surg Gynecol Obstet. 1906; 3:514-20.
15. Gaupp E. Uber die Bewegungen des sogenannten Narkosenlaehmungen. Zentr F Chir. 1894; 21:793-5.
16. Murphy T. Brachial neuritis from pressure of the first rib. Aust Med J. 1910; 15:582-4.
17. Stopford JBS, Telford ED. Compression of the lower trunk of the brachial plexus by a first dorsal rib. Br J Surg. 1919; 7:168-77.
18. Adson AW, Coffey JR. Cervical rib. A method of anterior approach for relief of symptoms by division of the scalenus anticus. Ann Surg. 1927; 85:839-57.
19. Clagett OT. Research and prosearch. J Thorac Cardiovasc Surg. 1962; 44:153-66.
20. Roos DB: Transaxillary approach for first rib resection to relieve thoracic outlet syndrome. Ann Surg 1966; 163:354-58.
21. Roos DB. Experience with first rib resection for thoracic outlet syndrome. Ann Surg. 1971 173:429-42.
22. Dale WA. Thoracic outlet compression syndrome Arch Surg. 1982; 117:1437-45.
23. Horowitz SH. Brachial plexus injuries with causalgia resulting from transaxillary rib resection. Arch Surg. 1985; 120:1189-91.
24. Urschel HC Jr, Razzuk MA, Albers JE *et al*. Reoperation for recurrent thoracic outlet syndrome. Ann Thorac Surg. 1976; 21:19-25.
25. Wood VE, Frykmmann GK. Winging of the scapula as a complication of firts rib resection: a report of six cases. Clin Orthop. 1980; 149:160-3.
26. Poitevin LA. Étude des défilés thoraco-cervico-brachiaux. Étude anatomique, dynamique et radiologique. Thèse Méd, Paris, 1980.

27. Sebileau P. Dèmonstration d'Anatomie. G. Steinheil, Paris, 1892.
28. Etter LE. Osseous abnormalities of the thoracic cage seen in forty thousand consecutive chest photo-roentgenograms. Am J Rad. 1944; 51:359-63.
29. Steiner HA. Roentgenologic manifestations and clinical symptoms of rib abnormalities. Radiology. 1943; 40:175-8.
30. Pollack EW. Surgical anatomy of the thoracic outlet syndrome. Surg Gynecol Obstet. 1980; 150:97-103.
31. Longo MF, Clagett OT, Fairbairn JR. Surgical treatment of thoracic outlet compression syndrome. Ann Surg. 1970; 171:538-42.
32. Raimondi PL, Del Bene M. Sindrome dell'outlet toracico. In: Landi A, Catalano F, Luchetti R. Trattato di Chirurgia della Mano. Verduci Editore, Roma, 2007: 731-40.
33. Gruber W. Uber die Halsrippen des Menschen mitvergleichenden anatomischen Bemerkungen. Mem Acad Imper Sciences, Saint-Petersbourg, 1869: 12.
34. Allieu Y, Benichou M, Touchais S *et al*. Les formes neurologiques du syndrome du hile du membre supèrieur: le role du scalene moyen. Ann Chir Main. 1991; 10:308-12.
35. Poitevin LA. Compression à la confluence cervico-brachiale. In: Tubiana R. Traité de Chirurgie de la Main. Masson, Paris, 1982; 4:362-78.
36. Swank RL, Simeone FA. The scalene anticus syndrome types, their characterization, diagnosis and treatment. Arch Neurol Psychiatry. 1944; 51:432-5.
37. Merle M. Les syndromes de la traversée cervico-thoraco-brachiale. Cahier Enseign SFCM 7. Expansion Scientifique, Essonne, 1995:29-47.
38. Wood VE, Biondi J, Linda L. Double crush nerve compression in thoracic outlet syndrome. J Bone Joint Surg. 1990; 72A:85-7.
39. Upton ARM, McComas AJ. The double crush nerve entrapment syndromes. Lancet. 1973; 2:359-61.
40. Roos DB. Thoracic outlet syndrome: update 1987. Am J Surg. 1987; 154:568-73.
41. Roos DB. Thoracic outlet syndrome is underrated. Arch Neurol. 1990; 47:327-8.
42. Aligne C, Barral X. La rééducation des syndromes de la traversée thoracobrachiale. Ann Chir Vasc. 1992; 64:381-9.
43. Novak CB. Physical therapy managements of musicians with thoracic outlet syndrome. J Hand Ther. 1992; 5:73-9.
44. Merle M, Borrelyl J, Wilson SW. Thoracic outlet syndrome. In: Tubiana R, Gilbert A. Surgery of Disorders of the Hand and Upper Extremties Series. Tendon, Nerves and Other Disorders. Taylor & Francis, 2005: 333-52.
45. Snider HC, King GD. Minnesota multiphasic personality inventory as a predictor of operative results in thoracic outlet syndrome. South Med J. 1986; 79:1527-30.

Capitolo 8

DOUBLE CRUSH SYNDROME

Maurizio Corradi, Maria Fernanda Olivieri

DOUBLE CRUSH SYNDROME

Maurizio Corradi, Maria Fernanda Olivieri

Termine proposto da Upton e McComas (1) in seguito all'osservazione di un gruppo di pazienti nei quali erano presenti contemporaneamente una radicolopatia cervicale e la compressione di un nervo degli arti superiori (in prevalenza mediano al polso o ulnare alla doccia epitrocleare).
Gli autori evidenziarono che la compressione di un nervo in un sito prossimale riduce la capacità del nervo distale a sostenere ulteriori danni compressivi per un'alterazione del flusso assoplasmatico e quindi del trasporto assonale: un blocco asintomatico del flusso assoplasmatico da compressione o irritazione, se a più di un livello lungo lo stesso nervo, può causare una neuropatia sintomatica.
Nel loro studio indicarono, attraverso la valutazione dei pazienti con esami radiologici ed elettromiografici e rilevando la coesistenza di radicolopatia cervicale e neuropatia da intrappolamento nel 70% dei casi osservati, come una compressione radicolare non severa poteva rendere evidente una lesione compressiva subclinica del nervo distale, trasformandola in sintomatica (Figura 1).
Successivamente altri autori (2-5), a sostegno di tale sindrome, presentarono lavori sperimentali su modello animale, applicando su di un nervo periferico una compressione a due livelli. Attraverso la valutazione elettrofisiologica e l'esame istologico dimostrarono come una doppia lesione producesse danni maggiori della somma delle singole compressioni. Il nervo periferico in caso di una compressione prossimale diventa più suscettibile a un trauma compressivo distale, confermando il coinvolgimento del flusso assoplasmatico nella genesi del danno.

Negli anni successivi diversi autori hanno affrontato questo argomento, arrivando però a differenti conclusioni (6-8), trasferendo così l'obiettivo della ricerca dei dati dalla *double crush syndrome* (DC) alla verifica della *double crush "hypothesis"*.

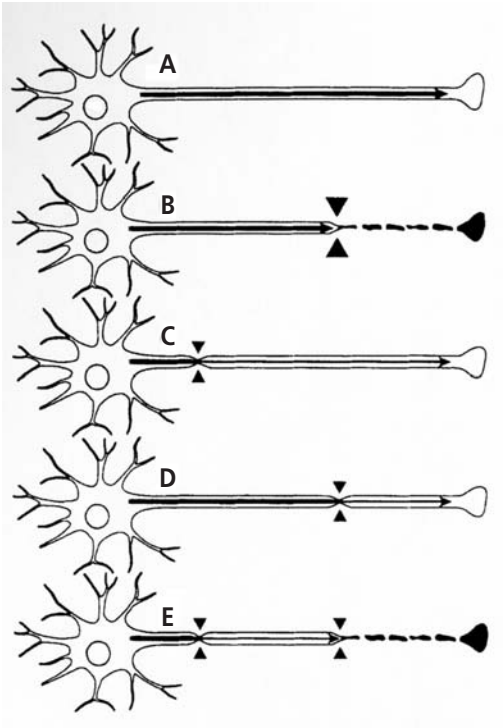

1 • Diagramma della DCS (da Upton e McComas). A) Normale B) Grave trauma distale che causa la morte assonale con conseguente degenerazione. C) Compressione prossimale di media entità che causa solo un danno del flusso assoplasmatico. D) Compressione distale di media entità che causa solo un danno al flusso assoplasmatico. E) Combinazione di lesione di media entità prossimale e distale con conseguente danno al flusso assoplasmatico e morte secondaria dell'assone con degenerazione dello stesso.

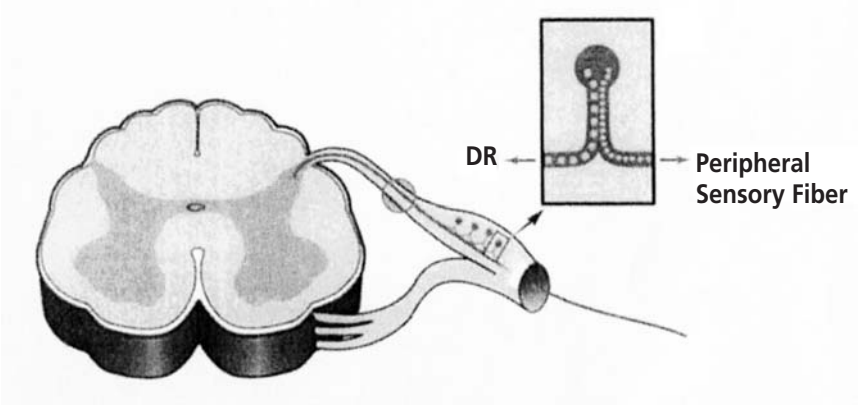

2 • Disegno delle radici dorsali e ventrali emergenti dalla midollo spinale. Il ganglio della radice dorsale è rappresentato da cellule unipolari sensitive. Una singola cellula unipolare sensitiva presenta 2 rami: fibre sensitive periferiche e fibre centrali al midollo spinale (DR).

L'esame elettromiografico permette di realizzare una diagnosi differenziale tra una compressione nervosa prossimale e una distale.
Nelle patologie compressive periferiche si rileva un rallentamento della velocità di conduzione motoria e sensitiva nelle zone di intrappolamento.
Nella lesione di una radice cervicale la velocità di conduzione sensitiva non si modifica; si può avere un aumento solo della latenza distale motoria, mentre la diagnosi di livello viene fatta con l'esame dei muscoli corrispondenti ai vari miotomi (9).
La RM (risonanza magnetica) cervicale inoltre permette di valutare la morfologia e l'entità della compressione radicolare.
È sempre però necessario l'esame clinico del paziente con la valutazione dell'intensità, della localizzazione del dolore e la mobilità del rachide cervicale.
I segni di Tinel e Phalen utilizzati per la valutazione del tunnel carpale hanno un'alta sensibilità, ma bassa specificità, quindi non affidabili per una corretta diagnosi (10).
Con queste metodologie validate dal punto di vista neurologico e ortopedico diversi autori non hanno trovato conferma della DC "hypothesis".
L'ipotesi dell'alterazione del flusso assonale nella DC non può essere applicata nel caso di lesione radicolare e lesione del nervo periferico. È noto che le fibre sensitive originano dal neurone a T gangliare, quindi le fibre sensitive del nervo periferico sono formate da assoni post-gangliari, mentre le fibre sensitive radicolari sono fibre pre-gangliari, senza nessuna continuità anatomica tra i due tipi. La compressione nella DC agisce quindi su due diversi assoni (pre- e post-gangliare), per cui non può essere coinvolta l'ipotesi del flusso assonale (Figura 2). Un trauma di una di queste branche non ha effetto materiale sull'altra a meno che non sia presente un danno concomitante al ganglio condiviso. Solo le fibre motorie, che originano dai motoneuroni del corno anteriore del midollo spinale, possono essere interessate da un meccanismo di doppia compressione.
Le prove sperimentali a supporto della DC sono state eseguite su un unico nervo, quindi con una continuità anatomica. Il modello sperimentale si può quindi applicare in altri casi clinici (ad es. compressione del nervo ulnare al polso e al gomito). Tuttavia non esistono studi che abbiano verificato la causa e la reale entità dell'effetto della doppia compressione.
Inoltre il nervo mediano ha origine da quattro radici separate (C6, C7, C8, T1) e attraversa i tre tronchi e due delle tre corde del plesso brachiale (11-12). Per queste condizioni anatomiche il danno assonale prossimale che si manifesta distalmente presuppone una lesione prossimale ampia a carico di quattro radici cervicali separate o la maggioranza degli elementi del plesso brachiale (Figura 3).

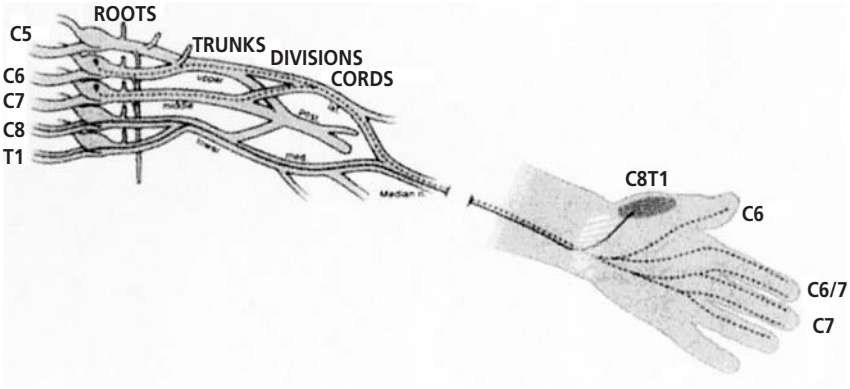

3 • Illustrazione del plesso brachiale mostra l'origine prossimale delle fibre sensitive e motorie del nervo mediano che attraversano il canale carpale. Le linee continue rappresentano le fibre motorie.

Non è stata mai rilevata una corrispondenza anatomica della lesione delle radici cervicali con nervi periferici interessati. Morgan e Wilbourn (11), considerando i pazienti con DC, hanno riscontrato che nel 40% dei soggetti con sindrome del tunnel carpale era presente un interessamento delle radici C4 o C5, nessuna delle quali contribuisce a formare il nervo mediano. Richardson *et al*. (7) hanno affermato che non esistono differenze significative nei dati elettromiografici della velocità di conduzione sensitiva del nervo mediano, sia che siano coinvolte le radici C6 e/o C7, sia che lo siano le radici C7 e/o C8.

Bisogna però riconoscere che emergono dalla letteratura e dalla pratica clinica altre considerazioni.

La coesistenza nello stesso paziente delle due patologie compressive (radice cervicale + nervo periferico) è molto frequente, questo può essere interpretato dalla presenza delle stesse cause predisponenti: sovraccarico funzionale delle estremità superiori o osteoartrosi, che provocano entrambe la stenosi sia dei forami cervicali che del canale carpale o della doccia epitrocleare.

È possibile che un intervento di decompressione del nervo mediano al polso non porti alla risoluzione completa della sintomatologia dolorosa e parestesica, più frequentemente in pazienti della quinta o sesta decade di vita (13).

La radicolopatia cervicale può causare un'ipomobilità dell'arto per cui, venendo a mancare il meccanismo di pompa esercitato dalla muscolatura, si creerebbe un edema dei tessuti distali che quindi potrebbe essere responsabile di un'accentuazione della sintomatologia da danno nei comuni siti di compressione (canale carpale, doccia epitrocleare).

Queste osservazioni possono portare alla conclusione che la *double crush syndrome* non esiste come entità neurofisiologica, ma può essere riconosciuta come una sindrome clinica.

Tale affermazione porta alla raccomandazione di valutare sempre il paziente da un punto di vista elettromiografico per escludere anche un danno di livello radicolare, soprattutto dopo i 50 anni e in particolare se riferisce un dolore prossimale agli arti o al rachide cervicale (Figura 4).

L'indagine con RM può consentire di stabilire l'entità della compressione sulle radici e indirizzare verso le decisioni terapeutiche più corrette (14).

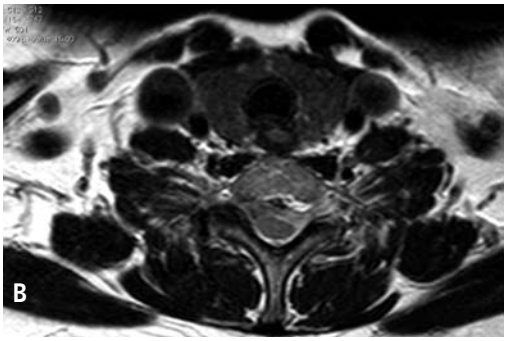

4 • (A-B) RM cervicale: a livello C5/C6 salienza discale posteriore mediana.
A livello C6/C7 ernia discale posteriore sottolegamentosa paramediana-preforaminale sinistra. L'ernia impronta il midollo cervicale ed occupa il recesso laterale sinistro del canale vertebrale.
C) EMG: La vdc sensitiva distale del n. mediano aumentata depone per una iniziale s. del tunnel carpale. L'esame dei muscoli degli arti superiori ha rilevato la persenza di un danno radicolare che coinvolge le radici C6 e C7 sx, quindi a una corretta diagnosi di coesistenza di 2 livelli di lesione (mediano al carpo e compressione radicolare).

C Muscolo	Attività a riposo	Potenziali di Unità motoria (PUM)			Att. Volont. Max.		
		Amp. (mV)	Durata (ms)	Forma	Attività	Amp.	Punte
Bicipite sx	ASS	>	12-14	i	AR	>2	
Opponente pollice sx	ASS	n	n	s	S	2	
Estensore rad. del carpo sx	ASS	>	12-14	i+p	S	>2	

Attività spontanea patologica — ASS assente - FIB fibrillazione - OLP onde lente positive - FAS fascicolazioni
Forma PUM — s semplice - i irregolare - p polifasica
Attività volontaria massimale — AS attività scarsa - AR attività ridotta - S subinterferenziale - I interferenziale

Nervo	VDC Motoria max. (m/s)	Latenza (ms)	Ampiezza MAP (mV)	Area (msmV)
Mediano sx	54,9	4,4	8,0	

Nervo	VDC Sensitiva (m/s)	Latenza (ms)	Ampiezza SAP (µV)	Forma
Mediano sx	36,4	3,2	25,0	
Ulnare sx	43,6	2,2	21,5	
Mediano dx	35,1	3,4	20,0	

Bibliografia

1. Upton RM, McComas AJ. The double crush in nerve entrapment syndromes. Lancet. 1973; 2:359-62.
2. Seller W, Schlegel R, Mackinnon S, Dellon L. Double crush syndrome experimental model in the rat. Surg Forum. 1983; 34:596-8.
3. Nemoto K *et al*. An experimental study of the "double crush" hypothesis. J Hand Surg. 1987; 12A:552-559.
4. Dellon AJ, Mckinnon SE. Chronic nerve compression model for the double crush hypothesis. Ann Plast Surg. 1991; 26B:259-64.
5. Mackinnon SE. Double and multiple "crush" syndrome: double and multiple nentrapment neuropathies. Hand Clin. 1992; 8:369-80.
6. Hurst LC, Weissberg D, Carroll RE. The relationship of the double crush to carpal tunnel syndrome: an analysis of 1.000 cases of carpal tunnel syndrome. J Hand Surg. 1985; 10B:202-204.
7. Richardson JK, Forman GM, Riley B. An electrophysiological exploration of the double crush hypothesis. Muscle Nerve. 1999; 22:71-77.
8. Osterman AL. The double crush syndrome: cervical radiculopathy and carpal tunnel syndrome: Orthop Clin North Am. 1998; 19:147-55.
9. Kimura J. Electrodiagnosis in disease of nerve and muscle: principle and practice. Vol. 2. Oxford University Press, New York, 2001.
10. Lo SF, Chou LW, Meng NH *et al*. Clinical characteristics and electrodiagnostic features in patients with carpal tunnel syndrome, double crush syndrome, and cervical radicolopathy. Reumatol Int. 2012; 32(5): 1257-63.
11. Morgan G, Wilbourn AJ. Cervical radicolopathy and coexisting distal entrapment neuropathies: Double-crush syndrome? Neurology. 1998; 50:78-83.
12. Wilbourn AJ, Gilliatt RW. Double crush syndrome: a critical analysis. Neurology. 1997; 49:21-29.
13. Bednarik J, Kadanka Z, Vohanka S. Median nerve mononeuropathy in spondylotic cervical myelopathy: double crush syndrome? J Neurol. 1999; 246:544-51.
14. Russell B. Carpal tunnel syndrome and the "double crush" hypothesis: a review and implications for chiropractic. Chiropractic & Osteopathy. 2008; 16:2.

Capitolo 9

SINDROMI CANALICOLARI RARE DELL'ARTO SUPERIORE

Bruno Battiston, Teresa Benigno, Gabriele Vasario,
Francesco Giacalone, Ignazio Marcoccio, Adolfo Vigasio

SINDROMI CANALICOLARI RARE DELL'ARTO SUPERIORE

Bruno Battiston, Teresa Benigno, Gabriele Vasario, Francesco Giacalone, Ignazio Marcoccio, Adolfo Vigasio

Se molti chirurghi conoscono bene la sindrome del tunnel carpale o la compressione del nervo ulnare al gomito, esistono altre patologie canalicolari meno note a causa della loro presentazione più rara. Nel presente capitolo non verranno trattate le cause meno frequenti di sindromi canalicolari ben conosciute come appunto la sindrome del tunnel carpale, bensì unicamente quelle compressioni a livello di nervi periferici dell'arto superiore più rare come sito anatomico coinvolto e come incidenza e quindi più difficili da identificare.

La sindrome dello spazio quadrilatero (intrappolamento del nervo ascellare)

Questa rara sindrome è causata dalla compressione del nervo ascellare o di una delle sue branche principali e dell'arteria circonflessa omerale posteriore a livello dello spazio quadrilatero di Velpeau (1). La vera prevalenza di questa patologia è sconosciuta a causa della scarsa letteratura a riguardo e delle possibili diagnosi mancate.

Il nervo ascellare, originatosi dal tronco secondario posteriore del plesso brachiale, procede insieme all'arteria circonflessa omerale posteriore verso lo spazio quadrilatero, che è costituito dal capo lungo del tricipite mediamente, l'omero prossimale lateralmente, il muscolo grande rotondo inferiormente e il piccolo rotondo superiormente.

Una sintomatologia vaga a livello della spalla, accompagnata da dolore e sensazione di fatica quando il paziente mantiene le braccia al di sopra del livello delle spalle è uno dei quadri clinici più caratteristici di questa sindrome. Spesso la flessione anteriore accompagnata o meno dalla abduzione e dalla rotazione esterna dell'omero accentuano questa sintomatologia. Se sono presenti parestesie o disestesie, queste sono solitamente caratterizzate da una distribuzione non dermatomerica. Spesso è presente dolorabilità presso-palpatoria posteriore a livello dello spazio quadrilatero accompagnata da ipostenia deltoidea.

I pazienti con una storia clinica tale da far sorgere il sospetto diagnostico, accompagnati da un attento esame obiettivo, devono essere indirizzati verso un'arteriografia eseguita con la tecnica di Seldinger, che rivela l'occlusione dell'arteria circonflessa omerale posteriore con il braccio in abduzione e rotazione esterna. A questo tipo di esame può essere abbinato, e in alcuni casi sostituito, uno studio Doppler. L'elettromiografia è anche un esame estremamente utile a livello diagnostico. La diagnosi differenziale si pone con la sindrome dello stretto toracico superiore, patologie a carico della cuffia dei rotatori o a carico del nervo sovrascapolare e con radicolopatie cervicali.

Il trattamento iniziale di tipo conservativo è costituito principalmente da miorilassanti, farmaci antinfiammatori, riposo funzionale ed eventualmente iniezioni di corticosteroidi. In mancanza di un miglioramento nell'arco di sei mesi, può essere preso in considerazione il trattamento chirurgico. Sono possibili tre vie d'accesso chirurgiche: anteriore, ascellare e posteriore. La via chirurgica di accesso più comunemente usata è quella posteriore, effettuata al di sotto del bordo inferiore del deltoide. Questa via di accesso espone l'area di maggiore compressione della porzione posteriore dello spazio quadrilatero e permette di riscontrare configurazioni anomale dell'inserzione tricipitale o inspessimenti fibrosi, spesso responsabili della compressione. I risultati di questo tipo di chirurgia sono spesso positivi.

La sindrome da intrappolamento del nervo sovrascapolare

Negli ultimi anni la diagnosi e trattamento di questa patologia sembrano essere in costante aumento. Si è visto un incremento della sua incidenza fino al 33% nella popolazione sportiva e fino al 100% dei pazienti con una rottura massiva della cuffia dei rotatori (2).

Il nervo sovrascapolare è un nervo misto motorio e sensitivo che origina dal tronco superiore del presso brachiale. Esso è infatti un nervo motore per il muscolo sovrascapolare (abduttore) e per il muscolo sottospinato (extra rotatore), mentre le fibre sensitive si distribuiscono nella parte posteriore dell'articolazione acromio-clavicolare e a quella supero-posteriore dell'articolazione glenoomerale. Esso lascia il tronco circa 2,5-4 cm al di sopra della clavicola e passa profondamente alle fibre del trapezio e del muscolo omoioideo per dirigersi poi verso l'incisura superiore della scapola (incisura coracoidea) nella quale si infila al di sotto del legamento coracoideo (primo passaggio obbligato). A questo livello, il nervo sovrascapolare passa al di sotto del legamento trasverso superiore della scapola mentre l'arteria e la vena sovrascapolare passano al di sopra del legamento. Il nervo a questo punto lascia uno o due rami per il muscolo sovraspinato e passa quindi all'interno della fossa dell'infraspinato procedendo attorno al margine laterale della spina della scapola. La sindrome compressiva del nervo sovrascapolare è causa di dolore a livello della spalla e deve essere considerata nella diagnosi differenziale della patologia della cuffia dei rotatori, nelle sindromi da conflitto, nell'artrosi acromio-clavicolare e nelle patologie radicolari cervicali. Fino a 10 anni fa circa la neuropatia del sovrascapolare risultava essere una diagnosi di esclusione. Negli ultimi anni invece, numerosi studi hanno rivelato come la sintomatologia di questa sindrome possa essere multifattoriale (3). Fra le cause vediamo l'accrescimento dei tessuti molli, come cisti gangliari, alcune attività sportive come il sollevamento pesi, la pallavolo e il baseball, traumi del cingolo scapolare e successiva trazione sul nervo, attività ripetitive al di sopra del livello delle spalle e lesioni della cuffia dei rotatori, oltre che la riparazione di queste ultime quando la lesione risulta essere maggiore di 3 cm. Fra le cause più rare vengono anche descritte varianti anatomiche del legamento scapolare traverso associate o meno a anomalie dell'arteria sovrascapolare. Interessante la descrizione di casi in cui vi era il riscontro di un'importante deformazione a clessidra del nervo senza apparenti compressioni estrinseche (4).

La sintomatologia clinica è solitamente quella di un dolore sordo a livello della porzione laterale o posteriore della spalla. Questo dolore può irradiarsi verso il collo o distalmente verso la parte laterale del braccio. Alla sintomatologia dolorosa spesso si associa un'atrofia isolata dell'infraspinato a volte associata con quella del sovraspinato, insieme con debolezza di questi ultimi due muscoli senza altri sintomi di lesione della cuffia dei rotatori. A questo possono associarsi reperti elettromiografici di sofferenza nervosa o immagini di atrofia del sovraspinato o dell'infraspinato alla risonanza magnetica.

Il trattamento conservativo inizia solitamente dall'eliminazione delle attività associate con il problema. Farmaci antidolorifici e antinfiammatori sono comunemente usati e a livello fisioterapico vengono incoraggiati esercizi di rinforzo del trapezio. In alcuni casi possono essere anche utilizzate delle infiltrazioni. Tuttavia, se dopo sei mesi di trattamento conservativo non vi sono risultati soddisfacenti o lo studio elettromiografico iniziale è positivo per fibrillazione muscolare, viene posta indicazione chirurgica. In letteratura sono disponibili diversi studi che dimostrano buoni risultati con la decompressione a cielo aperto del nervo. In questo caso sono possibili tre vie di accesso chirurgiche al nervo sovrascapolare: l'accesso posteriore, utilizzato di solito in caso di atrofia muscolare o sottosviluppo della muscolatura (altrimenti, il sovraspinato copre il nervo e risulta difficile da retrarre); la via d'accesso craniale, che espone bene l'incisura ma alla dissezione distale risulta difficile; infine un terzo accesso chirurgico a metà strada tra la clavicola e la spina della scapola attraverso il muscolo trapezio. Il legamento trasverso della scapola viene quindi sezionato e il nervo viene liberato. Con gli avanzamenti in ambito di chirurgia artroscopica della spalla, il trattamento delle neuropatie del nervo sovrascapolare può essere fatto per via endoscopica, riportando ottimi risultati con una velocizzazione del recupero post-operatorio e

una minore morbidità legata all'intervento specie se associato a riparazione della cuffia dei rotatori.

Le compressioni rare del nervo ulnare

Se l'intrappolamento del nervo ulnare a livello del canale cubitale è senza dubbio il più comune, altri potenziali siti di compressione sicuramente meno frequenti sono l'arcata dello Struthers, il margine del setto intermuscolare mediale, un legamento arcuato inspessito e l'aponeurosi del pronatore rotondo (4 cm distalmente all'epicondilo mediale). Caratteristiche sono le situazioni in cui una variante anatomica può essere causa di compressione. Ad esempio il muscolo anconeo epitrocleare, un muscolo accessorio che attraversa il canale cubitale, può essere causa di neuropatia compressiva. Lahey e Aulicino (5) hanno descritto diversi casi di neuropatie compressive causate da muscoli anomali o incostanti. Demir et al. (6) in uno studio cadaverico hanno osservato la presenza di un muscolo accessorio di raro riscontro nell'avambraccio, parallelo al FUC, comprimente il nervo ulnare distalmente al gomito. Tonkin (7) descrive il riscontro di un palmare gracile profondo anomalo che comprime l'ulnare al polso. Kostka (8) ha pubblicato un case report di un muscolo abduttore lungo del V dito causante la compressione dell'ulnare alla mano. Anche James (9) e altri autori (10) hanno descritto la compressione in tale sede da parte di muscoli accessori.

Anche variazioni anatomiche del nervo stesso possono predisporre alla comparsa di sindromi compressive, come nel caso della variante della branca motoria profonda dell'ulnare descritta da Bergfield. Clinicamente i sintomi sono simili alla compressione del nervo al canale cubitale o al Guyon se la compressione rara è più distale, ma il punto di dolore e l'eventuale Tinel sono siti in un punto diverso. Di aiuto possono essere un imaging accurato (ecografia o meglio RM) che evidenzi una struttura che determina compressione, oltre a un esame EMG ben condotto che identifichi con precisione il livello di rallentamento della velocità di conduzione.

Le compressioni rare del nervo radiale

Il nervo radiale nel suo decorso può essere compresso in diversi distretti e per le cause più svariate. Esso può essere compresso a livello del suo passaggio attraverso il setto intermuscolare laterale ma è stata anche descritta una compressione in un gruppo familiare a livello del capo laterale del tricipite (11).

Tra le compressioni poco frequenti vi è la sindrome del tunnel radiale. Per tunnel radiale si intende il tratto compreso tra l'articolazione omero-radiale e la parte distale del muscolo brachioradiale. La sindrome del tunnel radiale è considerata rara forse perché poco diagnosticata in quanto confusa con la compressione del NIP al canale di Frohse. Va però differenziata poiché si presenta come una compressione cronica e intermittente, che si manifesta con dolore persistente lungo il tunnel radiale e la massa dei muscoli estensori, ma senza perdita della funzione motoria. Una compressione dinamica a livello del tunnel radiale può essere secondaria a ripetute prono-supinazioni o estensioni forzate dell'avambraccio, come succede nei tennisti, nuotatori, violinisti, guidatori. A livello del tunnel radiale possono essere diverse le cause di compressione (neoformazioni benigne, ecc.) ma è interessante la descrizione di diversi autori di situazioni in cui vi era il riscontro di un'importante deformazione a clessidra del nervo senza apparenti compressioni estrinseche (12-14). Il sintomo principale è costituito da dolore locale senza altri segni obiettivi. È l'unica compressione nervosa in cui i sintomi non hanno una distribuzione corrispondente a quella del nervo. Obiettivamente, rispetto al dolore dell'epicondilite, il dolore è anteriore al capitello radiale e non sull'inserzione muscolare. L'elettromiografia è negativa. Un'indagine RM può consentire la visualizzazione di una formazione compressiva. La diagnosi è probabile se il dolore è ben localizzato. Quando un trattamento conservativo (riposo, FANS, ecc.) è fallito, il trattamento chirurgico deve prevedere un'incisione che consenta l'identificazione di tutti i possibili siti di compressione, con apertura lungo il margine del ventre muscolare del brachio-radiale.

Esistono infine due particolari sindromi compressive poco frequenti che riguardano esclusivamente la branca sensitiva dorsale del nervo radiale. Questo ramo può infatti essere compresso a livello dell'avambraccio, all'emergenza dalle logge muscolari (sindrome di Wartenberg, trattata più

approfonditamente in un altro capitolo del trattato) a causa di cinturini, bracciali, bendaggi o gessi troppo stretti oppure a livello del pollice, solitamente per un uso ripetitivo di particolari strumenti da lavoro come le forbici (la cosiddetta sindrome della cucitrice). Nel primo caso si osservano disestesie del dorso dell'avambraccio e del dorso della mano, nel secondo della faccia dorsale del pollice.

Le compressioni rare del nervo mediano

Le compressioni del nervo mediano prossimalmente al canale carpale sono difficili da diagnosticare in quanto meno frequenti della compressione a livello del tunnel carpale, con una clinica per certi aspetti confondibile con altre sindromi, e per lo scarso impatto diagnostico dei test strumentali. Il nervo mediano è passibile di compressione a vari livelli nella regione del gomito: tra il processo sopracondiloideo e il legamento di Struthers, al di sotto dell'aponeurosi bicipitale, alla biforcazione prossimale del pronatore rotondo e profondamente all'origine del flessore superficiale delle dita. Questi siti di compressione vengono fatti rientrare nella sindrome del pronatore (PS) che è da distinguersi dalla semplice compressione del nervo interosseo anteriore (AINS), presentata in un altro capitolo del trattato.

Sindrome del pronatore

La PS è stata descritta da Seyffarth nel 1951 (15). Inizialmente si riteneva che il nervo mediano potesse essere compresso solo tra i due capi del pronatore rotondo o dal FDS; successivamente sono state introdotte altre possibili cause di questa neuropatia, quali il legamento di Struthers, il lacerto fibroso (aponeurosi del bicipite), il muscolo del pronatore rotondo e l'arco del FDS.

Compressione al legamento di Struthers

Il legamento di Struthers connette un'iperostosi dell'omero al condilo mediale dell'omero. La presenza del legamento di Struthers è considerata rara e si evidenzia solo nello 0,7%-2,7% della popolazione. La presenza del legamento è rara, ma la compressione del nervo mediano causata da tale legamento è più dello 0,5% dei pazienti con sindrome compressiva del nervo mediano. Una trattazione più ampia viene fatta in un altro capitolo del libro.

Compressione al lacerto fibroso

Il lacerto fibroso, o aponeurosi del bicipite, origina dal margine mediale del tendine distale del muscolo bicipite e si espande in basso e medialmente fondendosi con la fascia antibrachiale. Diversi studi hanno documentato che il lacerto fibroso è un potenziale sito di intrappolamento del nervo mediano. Tale forma di neuropatia è rara, circa lo 0,9% dei casi di compressione del nervo mediano.

Compressione al pronatore rotondo

Il decorso del nervo mediano in relazione al pronatore rotondo è variabile. In circa l'80% dei cadaveri dissezionati il nervo mediano decorre tra il capo superficiale e quello profondo del pronatore rotondo. Quando entrambi i capi muscolari sono presenti il nervo mediano passa posteriormente nel 4,6% dei casi e passa attraverso il capo profondo nel 1,8% dei casi. Il capo profondo del pronatore rotondo è assente nel 21,7% della popolazione. Di conseguenza, il nervo mediano passa posteriormente al capo superficiale; il capo profondo è assente nell'11% dei casi di PS. Nonostante tale variabilità, la maggior parte dei casi di PS è causata dalla presenza di una banda fibrosa che comprime il nervo mediano.

La sindrome del pronatore rotondo è associata a una compressione dinamica o statica oppure a un intrappolamento tra il pronatore rotondo e i due capi del muscolo flessore superficiale delle dita. La compressione statica del nervo mediano può essere causata da miositi, bande fibrose, traumi con formazione di ematomi o ad altre neoformazioni dei tessuti molli. Sito aggiuntivo di compressione può essere la presenza di un ventre muscolare anomalo come il muscolo descritto da Gantzer (anomalo flessore lungo del pollice). Una compressione dinamica potrebbe determinarsi con movimenti ripetitivi con l'alternarsi di pronazione e supinazione.

Compressione all'arco aponeurotico del flessore superficiale delle dita e della sua fascia

Il FDS viene descritto spesso come un muscolo avente 2 capi, omerale e della membrana interos-

sea, che sono uniti da un arco tendineo. Il nervo mediano potrebbe essere compresso al di sotto di tale arco spesso. La compressione del nervo mediano a causa del FDS è considerata la seconda causa di PS dopo quella determinata dal pronatore rotondo stesso.

La PS si manifesta generalmente nella quinta decade di vita ed è 4 volte più frequente nelle donne che negli uomini. L'insorgenza dei sintomi è insidiosa e, solitamente, vi è un ritardo nella diagnosi che va dai 9 mesi ai 2 anni. I pazienti con PS tipicamente lamentano dolore sulla faccia volare dell'avambraccio. Questo dolore normalmente è aggravato da movimenti ripetitivi di prono-supinazione e da quelli di presa forte. Generalmente si verifica in pazienti sportivi o lavoratori manuali, come i lavoratori nelle catene di assemblaggio, carpentieri, culturisti e giocatori di tennis.
Oltre al dolore, i pazienti lamentano parestesie al pollice, II dito, III dito e lato radiale del IV dito. Inoltre potrebbe essere presente ipoestesia sul palmo della mano sul territorio di distribuzione della branca cutaneo palmare. I sintomi si verificano nelle ore diurne, associate con le attività lavorative, a differenza della compressione del nervo mediano al polso, in cui le parestesie si manifestano prevalentemente di notte. Dal momento che la PS è una neuropatia rara non vi sono test diagnostici sensibili né specifici. Tre test sono stati descritti per determinare il sito della compressione del nervo mediano al gomito o all'avambraccio. Questi test provocano la massima tensione in corrispondenza della sede di compressione del nervo mediano nel suo decorso dal gomito al polso. Pertanto l'aggravamento della sintomatologia si verifica con i seguenti test di provocazione:

- lacerto fibroso: con la flessione del gomito contro resistenza da 120° a 130°;
- pronatore rotondo: con pronazione dell'avambraccio contro resistenza a gomito parzialmente esteso;
- flessore superficiale delle dita: con la flessione contro resistenza della IFP del III dito contro resistenza.

La PS e l'AINS (Kiloh-Nevin) sono patologie compressive rare rispetto alla sindrome del tunnel carpale (CTS) ed è importante essere capaci di differenziare le diagnosi per pianificare il trattamento più appropriato.
Le parestesie sono assenti nell'AINS e presenti sia nella PS che nella CTS. La CTS causa parestesia nelle prime tre dita, mentre nella PS vi è anche il coinvolgimento della branca cutanea palmare con parestesie sul palmo. I sintomi della CTS sono prevalentemente notturni, mentre quelli della PS sono diurni. Le parestesie della CTS sono esacerbati dal Phalen, mentre quelle della PS lo sono con la palpazione in corrispondenza del muscolo pronatore rotondo. Il segno di Tinel è presente al polso nell'80% dei casi di CTS ed è presente in corrispondenza del pronatore rotondo in meno del 50% dei casi. Spesso la CTS e la PS coesistono (*double crush syndrome*) e risulta difficile differenziarle.
L'AINS è più facile da differenziare dalla CTS, in quanto non ci sono parestesie e neppure l'ipotrofia dell'eminenza tenare come nelle fasi più avanzate del CTS.
Nella diagnosi differenziale rientrano anche sindromi infiammatorie non compressive come la sindrome di Parsonage-Turner o *neuralgic amyotrophy*. Tale sindrome è caratterizzata da una sintomatologia dolorosa severa improvvisa per varie settimane a seguito di una infezione virale.
Ma numerose altre patologie devono essere considerate nella diagnosi differenziale, quali la cervicobrachialgia, la sindrome dello stretto toracico, la plessopatia brachiale e la compressione in corrispondenza del legamento di Struthers.
In caso di compressione del legamento di Struthers la diagnosi differenziale va fatta con le patologie compressive nervose più alte, spontanee o provocate da fenomeni traumatici (fratture, sindromi compartimentali), isolate o associate a patologie generali. Talvolta si confonde con una patologia del 1° motoneurone o SLA o con la sclerosi a placche. La clinica e l'EMG potranno in alcuni casi dirimere il dubbio, in altri sarà necessario uno studio neurologico più appropriato.
Il trattamento conservativo, che consiste nel riposo funzionale, con riduzione dei movimenti ripetitivi di prono-supinazione e/o di presa, nell'assunzione di farmaci antiinfiammatori e analgesici, nel 50% dei pazienti con PS ha portato alla risoluzione della sintomatologia in 4 mesi.

Se la terapia conservativa fallisce o vi è la presenza di una massa occupante spazio, è indicato l'intervento chirurgico. Gli studi dimostrano risultati da buoni a eccellenti nell'80%-90% dopo la decompressione chirurgica. La neurolisi del nervo mediano nella PS avviene in senso prossimo-distale, allo scopo di identificarlo facilmente a partire dal processo sovracondiloideo. Successivamente si seziona il legamento di Struthers, qualora il nervo sia compresso a questo livello, e poi si procede con il release del lacerto fibroso e dell'arco del FDS. Se la compressione è invece a livello del pronatore rotondo, questo verrà mobilizzato. Bisogna valutare l'eventuale presenza del muscolo di Gantzer, cioè il muscolo accessorio del FLP che origina dall'epicondilo mediale o dalla coronoide. Nel post-operatorio il gomito viene immobilizzato a 90° per 7 giorni e poi si procederà al recupero funzionale.

Bibliografia

1. Osterman AL, Babhulkar S. Unusual compressive neuropathies of the upper limb. Orthop Clin North Am. 1996; 27(2):389-408.
2. Bencardino JT, Rosenberg ZS. Entrapment neuropathies of the shoulder and elbow in the athlete. Clin Sports Med. 2006 Jul; 25(3):465-87, vi-vii.
3. Schoofs M, Wary J. Les compressions des nerfs suprascapulaire et axillaire à l'epaule. Chirurgie de la Main. 2004; 23:S55-62.
4. Vigasio A, Marcoccio I. Homolateral hourglass-like constrictions of the axillary and suprascapular nerves: case report. J Hand Surg. 2009; 34A:1815-20.
5. Lahey MD, Aulicino PL. Anomalous muscles associated with compression neuropathies. Orthop Rev. 1986; 15:199-208.
6. Çıoclu1 E, Kopuz1 C, Çorumlu U, Demır MT. Accessory muscle in the forearm: a clinical and embryological approach. Anat Cell Biol. 2011; 44:160-3.
7. Tonkin MA, Lister GD. The palmaris brevis profundus: an anomalous muscle associated with ulnar nerve compression at the wrist. J Hand Surg Am. 1985; 10(6 Pt 1):862-4.
8. Kostka KH, Steen M. The abductor digiti minimi longus muscle as a cause of distal ulnar compression syndrom. Handchir Mikrochir Plast Chir. 1990; 22:53-4.
9. James MR, Rowley DI, Norris SH. Ulnar nerve compression by an accessory abductor digiti minimi muscle presenting following injury. Injury. 1987; 18:66-7.
10. Still JM Jr, Kleinert HE. Anomalous muscles and nerve entrapment in the wrist and hand. Plast Reconstr Surg. 1973; 52:394-400.
11. Lubahn JD, Lister GD. Familial radial nerve entrapment syndrome: a casereport and literature review. J Hand Surg (Am). 1983; 8:297-9.
12. Yamamoto S, Nagano A, Mikami Y, Tajiri Y. Multiple constrictions of the radial nerve without external compression. J Hand Surg. 2000; 25A:134-7.
13. Burns J, Lister GD. Localized constrictive radial neuropathy in the absence of extrinsic compression: Three cases. J Hand Surg. 1984; 9A:99-103.
14. Omura T, Nagano A, Murata H *et al*. Simultaneous anterior and posterior interosseous nerve paralysis with several hourglass-like fascicular constrictions in both nerves. J Hand Surg. 2001; 26A:1088-92.
15. Seyffarth H. Primary myoses in the m. pronator teres as a cause of lesion of the n. medianus. Acta Psychiat Neurol. 1951; 74:1.

Capitolo 10
LE DISTONIE

10.1 Distonie focali e crampo dello scrivano
Giuseppe de Scisciolo

10.2 Il trattamento riabilitativo nella distonia focale del musicista
Giulia Guidi, Massimo Ceruso

10.1
DISTONIE FOCALI E CRAMPO DELLO SCRIVANO

Giuseppe de Scisciolo

Con il termine "distonia" si descrive una sindrome caratterizzata da contrazioni muscolari involontarie e protratte che determinano dei movimenti ripetitivi e posture anomale (1,2).
La distonia è una patologia frequente, essendo il terzo tra i disturbi del movimento dopo la malattia di Parkinson e i tremori. Colpisce circa 20.000 persone in Italia (circa 300.000 negli Stati Uniti). Può colpire tutte le razze senza differenziazione fra i gruppi etnici.
La distonia può essere "primaria" (o idiopatica) o "secondaria". Nel primo caso non sono presenti alterazioni morfologiche significative e le indagini neuroradiologiche risultano sostanzialmente normali. Le distonie primarie dell'adulto riconoscono verosimilmente una base genetica, come già riscontrato in alcune forme. Nel caso invece delle distonie secondarie nella maggior parte dei casi sono coinvolti i gangli della base (putamen, pallido) o la regione talamo-subtalamica. Comunque anche le distonie primarie sono ritenute infine espressione di un'alterazione funzionale a carico dei circuiti cortico-striato-talamo-corticali, tesi avvalorata dagli studi neurofisiologici e di neuroimaging funzionale.
Le manifestazioni distoniche sono principalmente caratterizzate da un'abnorme co-attivazione di muscoli a funzione agonista-antagonista (raramente presente a riposo dunque ma esacerbata dall'esecuzione di movimenti volontari) e dalla difficoltà nell'attivazione volontaria muscolare nei movimenti indipendenti con ridotta selettività e possibile frequente coinvolgimento (*overflow*) di muscoli lontani ed estranei al compimento motorio.
Sulla base anche di valutazioni neurofisiologiche (3-7) le alterazioni motorie sono state interpretate ipotizzando un deficit dei meccanismi inibitori operanti a livello spinale, tronco-encefalico e/o corticale. Gli studi neurofisiologici hanno infatti evidenziato alterazioni compatibili con l'ipotesi di una modificazione dell'output dei gangli della base destinato a controllare direttamente (o attraverso un loop corticale) le strutture tronco-encefaliche e/o spinali. Non solo l'esecuzione del movimento risulta modificata nei pazienti distonici ma, grazie anche a studi specifici con i PEM (potenziali evocati motori), periodo silente, potenziali pre-motori (come ad es. il *Bereitschafpotential*), anche la "preparazione" del movimento o l'eccitabilità stessa delle aree motorie corticali. In particolare l'aumentata eccitabilità delle aree motorie corticali potrebbe contribuire all'eccessiva e non corretta attivazione muscolare presente durante il movimento distonico: è verosimile però che l'alterata regolazione dell'eccitabilità corticale sia in realtà secondaria a un deficit di alcuni meccanismi inibitori intra- e intercorticali, la cui funzione sarebbe di regolare e focalizzare in modo adeguato i comandi motori.
La distonia però non è solo un disturbo esclusivamente motorio in quanto numerose osservazioni cliniche e sperimentali sono ormai a favore di un possibile ruolo fisiopatologico delle alterazioni sensitive (8-10). In particolare diversi studi neurofisiologici hanno documentato come nei pazienti con distonia sia presente un deficit della modulazione dei segnali afferenti sensitivi e dell'attivazione di meccanismi inibitori intracorticali da parte di afferenze sensitive periferiche. L'alterata integrazione dei segnali sensitivi a livello corticale potrebbe dunque contribuire alla distorsione temporo-spaziale dei comandi motori e quindi,

in ultima analisi, a influenzare l'eccitabilità di aree corticali motorie.
Anche i più recenti studi di imaging funzionale hanno confermato, oltre all'attivazione dei centri motori a livello dei nuclei della base e delle aree motorie corticali (in particolare le aree prefrontali coinvolte nella programmazione motoria), la presenza di un'iperattivazione della corteccia senso-motoria primaria durante l'esecuzione di movimenti che inducevano la distonia. È facile intuire la notevole importanza che tale coinvolgimento ha poi sul piano riabilitativo, non più mirato solo al versante motorio.
La distonia può coinvolgere diverse parti corporee ed essere quindi classificata in rapporto alla distribuzione topografica in:

- distonia focale (interessa isolatamente una sola regione del corpo);
- distonia segmentale (interessa parti adiacenti o un segmento corporeo);
- emidistonia (interessa un lato del corpo);
- distonia generalizzata (interessa due o più segmenti corporei).

Nell'ambito delle distonie focali dell'adulto i più frequenti quadri clinici sono:

- blefarospasmo (spasmo a livello m. orbicolare delle palpebre, procerus e corrugatore);
- distonie laringee (disfonia spasmodica adduttoria o abduttoria, stridore laringeo);
- distonia oro-mandibolare (sindrome di Meige);
- distonia cervicale (contrazioni involontarie prolungate dei muscoli del collo);
- distonia dell'arto superiore.

Tali forme sono per lo più idiopatiche e l'esame obiettivo neurologico è solitamente normale, fatta eccezione per il fenomeno distonico.
Sono soprattutto le distonie dell'arto superiore cha talora possono creare dei problemi di diagnosi differenziale con le sindromi canalicolari, sottolineando però la netta distinzione che deve essere mantenuta fra le due forme, anche per quanto riguarda gli aspetti terapeutici-riabilitativi.
Le distonie dell'arto superiore possono essere distinte in compito-specifiche (ad es. della scrittura) e non compito-specifiche. La più frequente forma del primo gruppo è costituita dal crampo dello scrivano con una incidenza pari a 2,7 casi/1.000.000 di abitanti e una prevalenza di 69 casi/1.000.000 di abitanti; lo spettro di insorgenza varia tra gli 8 e i 67 anni con un picco nella quarta decade e un rapporto maschi/femmine pari a 2,5/1.
Il crampo dello scrivano può presentarsi in diversi modi: semplice (cioè isolata difficoltà nella scrittura), distonico (difficoltà estesa anche ad altre attività compito-specifiche della mano), progressivo (difficoltà nella scrittura e successivamente in altre attività dell'arto superiore, non compito-specifiche). Il quadro clinico è determinato da iperattività distonica di alcuni muscoli coinvolti nell'attività specifica e da iperattività dei muscoli antagonisti ai muscoli distonici aventi funzione compensatoria. Il quadro più classico e frequente di crampo dello scrivano è comunque quello in cui l'alterazione interessa solo lo schema motorio della scrittura che diventa faticosa e difficile per la comparsa durante la scrittura, e sempre più precocemente con il passare del tempo, di contratture anomale nei muscoli dell'arto superiore. È da notare come gli stessi muscoli coinvolti nel fenomeno distonico durante la scrittura, se utilizzati per effettuare un movimento diverso non sono invece interessati. Poiché il crampo dello scrivano non è presente a riposo ma si manifesta solo nella scrittura rientra fra quelle che vengono definite anche distonie di azione.
Nell'ambito delle distonie di azione rientra anche quella del musicista (vedi capitolo successivo), ove la distonia è correlata a un gesto specifico e molto spesso anche a uno strumento specifico: infatti spesso la distonia è molto "specifica" manifestandosi solo con lo strumento che normalmente il soggetto suona ma non con altri strumenti. In questi casi non è sempre facile conciliare questi fenomeni come un'alterazione del sistema senso-motorio centrale. Fra l'altro tutte le modifiche di postura, anche a livello facciale, possono avere un'influenza sui movimenti distonici, verosimilmente per il cambiamento degli input somatosensoriali afferenti al collegamento con il sistema nervoso centrale. Inoltre sembra che i movimenti che sono ripetuti estremamente nella pratica strumentale siano quelli più colpiti. Da qui deriva che il tentativo da parte dei musicisti colpiti di correggere il deficit distonico con un incremento dell'esercizio deficitario non solo non migliori il quadro clinico ma lo peggiori ul-

teriormente, rendendo sempre più difficile poi il successo terapeutico.

Il fatto che l'approccio terapeutico possa essere diverso nei vari quadri di distonia focale anche simili, come possono essere per certi aspetti il crampo dello scrivano e la distonia del musicista, può trovare spiegazione nella diversità dei meccanismi patofisiologici che possono essere alla base di entrambi i quadri, come sottolineato da Rosenkranz et al. (13).

Come abbiamo già sottolineato è importante la diagnosi differenziale con altri quadri patologici: le neuropatie da intrappolamento *in primis*, le radicolopatie cervicali, i disordini dei tessuti molli e osteo-articolari, tutti quadri di origine periferica verso i quali l'approccio terapeutico è dunque completamento diverso. Una diagnosi differenziale va inoltre portata verso altre forme di distonia "non idiopatica" come quelle in corso di malattie tossico-metaboliche, vascolari, degenerative, ecc. da interessamento dunque sempre a carico del sistema nervoso centrale ma che necessitano ugualmente un diverso approccio terapeutico.

Bibliografia

1. Berardelli A, Rothwell JC, Hallet M *et al*. The pathophysiology of primary dystonia. Brain. 1988; 121: 1195-212.
2. Abruzzese G. Le distonie: fisiopatologia. Neurol Sci. 2002; 23:S645-7.
3. Abruzzese G, Marchese R, Buccolieri A *et al*. Abnormalities of sensorimotor integration in focal dystonia. A transcranial magnetic stimulation study. Brain. 2001; 124:537-45.
4. Cohen LG, Hallet M. Hand cramps: Clinical features and electromyographic patterns in a focal dystonia. Neurology. 1988; 38:1005-12.
5. Nakashima K, Rotwell JC, Day BL *et al*. Reciprocal inhibition between forearm muscles in patients with writer's cramp and other occupational cramps, symptomatic hemidystonia and hemiparesis due to stroke. Brain. 1989; 112:681-97.
6. Stinear CM, Byblow WD. Elevated threshold for intracortical inhibition in focal hand dystonia. Mov Dis. 2004; 11:1312-7.
7. Stinear CM, Byblow WD. Impaired modulation of intracortical inhibition in focal hand dystonia. Cereb Cortex. 2004; 14:555-61.
8. Candia V, Schafer T, Taub E *et al.* Sensory motor returning: a behavioral treatment for focal hand dystonia of pianists and guitarists. Arch Phys Med Rehabil. 2002; 83:1342-8.
9. Hallet M. Is dystonia a sensory disorder? Ann Neurol. 1995; 38:139-40.
10. Tinazzi M, Priori A, Bertolasi L *et al*. Abnormal central integration of a dual somatosensory input in dystonia. Evidence for sensory overflow. Brain. 2000; 123:42-5.
11. Altenmuller E, Kesserring J, Wiesendanger M. Music, motor control and the brain. Oxford University Press, Oxford, 2006.
12. Jabusch HC, Altenmuller E. Focal dystonia in musicians: from phenomenology to therapy. Advances in Cognitive Psychology. 2006; 2:207-20.
13. Rosenkranz K, Williamon A, Butler K *et al*. Pathophysiological differences between musician's dystonia and writer's cramp. Brain. 2005; 128:918-31.

10.2

IL TRATTAMENTO RIABILITATIVO NELLA DISTONIA FOCALE DEL MUSICISTA

Giulia Guidi, Massimo Ceruso

La distonia focale è una patologia che può colpire i musicisti. È descritta come una mancanza di coordinazione, senza dolore delle dita: il paziente si rende conto che una o due dita della mano diventano progressivamente "disubbidienti" rispetto al movimento richiesto; la realizzazione di accordi musicali prima di facile esecuzione diventa impossibile, le dita interessate tendono involontariamente a flettersi senza la possibilità di estendersi. Il tentativo da parte del paziente di superare il problema con un maggior esercizio si traduce sempre in un peggioramento dei sintomi.

Nella maggior parte dei casi la distonia si presenta solo nell'ambiente lavorativo e solo con lo strumento, mentre durante le normali attività della vita quotidiana i movimenti della mano sono perfettamente normali (1).

La malattia compare generalmente nell'età media della vita, è più frequente nel sesso maschile, nei solisti in genere, predominante nei musicisti che suonano il pianoforte o strumenti a corda. È una delle patologie più condizionanti che può colpire il musicista.

Il corretto approccio medico a questo tipo di patologia necessita di un intervento multidisciplinare: chirurgo della mano, neurologo, neurofisiopatologo, fisioterapista, psicoterapeuta.

Anche se le prime descrizioni di questo tipo di patologia risalgono alla fine del secolo scorso, solo di recente è stata messa a punto una scala di valutazione sui vari stadi di questa condizione morbosa (2). Tale scala prende in considerazione la gravità della malattia e prevede un punteggio da 1 a 5 calcolato in base alla presenza di specifici sintomi. Viene utilizzata dal fisioterapista alla prima seduta e successivamente a 3, 6 e 12 mesi dall'inizio del trattamento riabilitativo. L'utilizzo di tale scala valutativa ha evidenziato come la possibilità di un miglioramento clinico sia tanto più alta, quanto più alto è il punteggio all'inizio del trattamento, suggerendo la grande importanza del trattamento riabilitativo sin dalle fasi precoci della malattia (2).

La riabilitazione di questi pazienti è spesso molto lunga. Le sue premesse fondamentali sono una corretta e attenta valutazione del paziente attraverso un'anamnesi finalizzata e una valutazione della postura con e senza strumento, condizioni indispensabili per quantificare la gravità della malattia (DES, *dystonia evaluation scale*). Utile è anche la compilazione di un questionario appositamente dedicato nel quale si richiedono notizie riguardo il periodo di insorgenza dei primi sintomi, il tempo di studio dedicato allo strumento, il numero di pause, se si è verificato un cambiamento nella tecnica strumentale e una descrizione accurata del disturbo funzionale della mano.

I principali trattamenti riabilitativi riguardo la distonia focale sono:

- il metodo proposto da Chamagne 1975;
- la rieducazione sensoriale (*sensory re-education*);
- *sensory motor returning*, SMR (Candia 1999, 2002);
- l'immobilizzazione dell'arto (Priori *et al*.);
- il *biofeedback*.

Il principale obiettivo riabilitativo è quello di ristabilire l'integrazione delle informazioni sensoriali afferenti propriocettive. Il metodo più noto è quello proposto da Chamagne (2-5). I principi

di questo metodo si basano sulla rieducazione posturale globale, ovvero sulla presa di coscienza e sulla correzione di una postura errata e sugli aspetti psicologici spesso a essa correlati. Tale programma riabilitativo suddivide il trattamento in più fasi: nella prima il trattamento consiste nel mettere in atto tutti i presidi al fine di migliorare la postura, ricercando un equilibrio stabile con il minimo impegno muscolare. È noto, infatti, che una postura corretta implica un equilibrio muscolare di tutto il corpo ed evita la contrazione di gruppi muscolari estranei al movimento intenzionale. Ruolo del terapista è quello di risvegliare, con un trattamento appropriato, le sensazioni propriocettive e stereognosiche.

Nelle fasi successive il trattamento consiste nel correggere l'eventuale presenza di instabilità del cingolo scapolo-omerale insieme a una serie di esercizi che coinvolgono l'avambraccio e la mano, deprogrammando il movimento scorretto e ricercando il riapprendimento del movimento fisiologico.

Il trattamento per il riequilibrio muscolare è possibile solo dopo almeno un anno ed è indirizzato a migliorare la coordinazione fra muscoli agonisti e antagonisti; questo consente di riprogrammare la postura e il gesto musicale in funzione dello schema fisiologico.

Un altro metodo utilizzato per la cura di questo tipo di patologia è il *sensory motor returning* (7,8). Tale metodo prevede una serie di esercizi della mano e dell'avambraccio e l'impiego di piccoli tutori da indossare durante l'utilizzo dello strumento musicale, con lo scopo di bloccare l'uso di uno o più dita in modalità alternate. Tali tutori devono essere utilizzati solo durante l'uso dello strumento e con la supervisione di un terapista. Tali metodi riabilitativi possono dare buoni risultati e indurre una riorganizzazione corticale tramite l'esercizio.

Tra le altre metodiche proposte vi è la *sensory re-education*, che propone di migliorare le attività sensoriali discriminatorie con esercizi mirati, oppure suggerimenti quali quello di suonare lo strumento musicale indossando guanti di lattice (9). Da parte di altri autori viene suggerito ai pazienti affetti da questa patologia l'apprendimento della scrittura Braille per non vedenti, anche se la letteratura riporta su questi metodi risultati contraddittori e non duraturi.

È stato proposto anche l'utilizzo di ortesi al fine di determinare un riposo prolungato dell'arto affetto, immobilizzando l'avambraccio e le dita per quattro o cinque settimane (10), anche se appare ormai certo che la sospensione dell'attività musicale, sia per un breve che per un lungo periodo, sia un metodo inefficace per il miglioramento della malattia.

Integrazioni valide alla terapia riabilitativa sono le tecniche di rilassamento (yoga, Alexander e Feldenkrais).

In conclusione, la distonia focale del musicista necessita di un trattamento riabilitativo molto spesso di lunga durata e difficile per il paziente, che solitamente è chiamato a sottoporsi a esercizi quotidiani per lungo periodo, a fronte di risultati di *restitutio ad integrum* non sempre garantiti; ma difficile anche per il terapista, che deve individuare un progetto riabilitativo con esercizi mirati e la cui presenza è fondamentale nei momenti di utilizzo dello strumento musicale per poter individuare e correggere errori nella gestualità.

I risultati del trattamento riabilitativo dipendono non solo dalla gravità della distonia, ma anche dalla sua durata, dalla qualità del trattamento stesso e dalla compliance del paziente.

La profilassi della malattia potrebbe essere di grande aiuto per la riduzione del numero di pazienti affetti. Tale strategia dovrebbe tener conto non solo della prevenzione verso certe patologie complici, quali tendiniti o sindromi da *overuse*, ma dovrebbe consistere in una maggior sensibilizzazione dei soggetti esposti nell'individuare le fasi precoci della malattia, in particolar modo all'interno di strutture quali conservatori o scuole di musica (11-13).

Bibliografia

1. Tubiana R. Musician's Focal Dystonia. In: Tubiana R, Amadio PC (eds). Medical Problems of the Instrumentalist Musician. Martin Dunitz, London, 2000: 329-42.
2. Chamagne P. Functional assessment and rehabilitation of musician's focal dystonia. In: Tubiana R, Amadio PC (eds). Medical Problems of the Instrumentalist Musician. Martin Dunitz, London, 2000.

3. Tubiana R. Dystonia Incidence: classification of severity and results of therapy. In: Winspur I, Wynn Parry CB (eds). The Musician's Hand: A Clinical Guide. Martin Dunitz, London, 1998.
4. Chamagne P. Functional assessment and rehabilitation of musician's focal dystonia. In: Tubiana R, Amadio PC (eds). Medical Problems of the Instrumentalist Musician. Martin Dunitz, London, 2000.
5. Tubiana R, Chamagne P. Prolonged Rehabilitation Treatment of Musician's Focal dystonia. In: Tubiana R, Amadio PC (eds). Medical Problems of the Instrumentalist Musician. Martin Dunitz, London, 2000: 369-378.
6. Chamagne P. Dystonies de fonction: re-éducation comportamentale du musicien. Medicine des arts. 1996; 16:28-30.
7. Candia V, Elbert T, Altenmuller E *et al*. Constraint induced movement therapy for focal hand dystonia in musicians. Lancet 1999 January 2; 353.
8. Candia V, Schafer T, Taub E *et al*. Sensory motor retuning: a behavioral treatment for focal hand dystonia of pianists and guitarists'. Archives of Physical Medicine and Rehabilitation. 2002; 83:1342-8.
9. Berardelli A, Rothwell JC, Hallett M *et al.* The pathophysiology of primary dystonia. Brain. 1998; 121:1195-212.
10. Priori A, Pesenti A, Cappellari A *et al*. Limb immobilization for the treatment of focal occupational dystonia. Neurology. 2001; 57(3):405-9.
11. Hoppmann RA. Musculoskeletal problems in instrumental musicians. In: Sataloff RT, Brandfonbrener AG, Lederman RJ (eds). Textbook of Performing Arts Medicine, 2nd ed. Raven Press, New York, 1998: 71-110.
12. Byl N, Wilson F, Merzenich M *et al*. Sensory dysfunction associated with repetitive strain. J Orthop Sports Phys Ther. 1996 Apr; 23(4):234-44.
13. Slade JF, Mahoney JD, Dailinger JE, Baxamusa TH. Wrist and hand injuries in musicians: management and prevention. The Journal of Musculoskeletal Medicine.1999; 542-55.

Capitolo 11

LE SINDROMI CANALICOLARI IN ETÀ EVOLUTIVA

Filippo Maria Senes, Nunzio Catena

LE SINDROMI CANALICOLARI IN ETÀ EVOLUTIVA

Filippo Maria Senes, Nunzio Catena

Le sindromi canalicolari rappresentano un'evenienza clinica abbastanza rara in età pediatrica e presentano caratteristiche che le differenziano, soprattutto nell'eziopatogenesi, da forme analoghe riscontrabili nell'adulto.
Volendo eseguire una classificazione possiamo distinguere varie cause:

- idiopatiche;
- genetiche/dismetaboliche;
- malformative;
- post-traumatiche;
- neoplastiche.

È possibile poi distinguere delle *forme tipiche*, in cui la sindrome canalicolare presenta caratteri analoghi a quelle dell'adulto, e delle *forme atipiche*, dove avviene una compressione *ab estrinseco* dei nervi, in prossimità di un passaggio prossimo al piano scheletrico con peculiarità più tipiche dell'età evolutiva. Esistono dei tronchi nervosi che sono principalmente coinvolti e identificabili in:

- plesso brachiale;
- nervo mediano;
- nervo ulnare.

Sono al contrario rarissime le compressioni canalicolari a carico del nervo radiale e del nervo muscolocutaneo.

Plesso brachiale

La compressione delle radici del plesso avviene prevalentemente in corrispondenza dell'outlet toracico (TOS, *Thoracic Outlet Syndrome*), che va considerato a tutti gli effetti come una sede anatomica di possibile compressione di radici e tronchi del plesso brachiale e dei vasi succlavi.
Le possibili sedi di compressione sono prevalentemente tre:

- *Regione prescalenica*: in cui si rileva la presenza di un sistema di strutture fibrose (in connessione con la cupola pleurica) noto come "sistema sospensore della pleura" e rappresentato da:
  - legamento trasverso setto-costale, che dall'apofisi trasversa di C7 si porta fino all'inserzione dello scaleno anteriore;
  - legamento costo-setto-costale, che origina e si inserisce sulla I° costa formando una pinza che circonda la radice T1;
  - legamento vertebro-setto-costale, che si può considerare come uno scaleno accessorio (detto *scalenus minimus*) che entra in stretto rapporto con il tronco primario inferiore.
- *Regione interscalenica*: ove si forma il cosiddetto "triangolo interscalenico" (la cui base è data dalla prima costa, il margine anteriore dal muscolo scaleno anteriore e il posteriore dallo scaleno medio), attraversato dai tronchi primari del plesso e dai vasi succlavi;
- *Regione costo clavicolare*: ove i tronchi secondari del plesso e i vasi possono esser compressi dai rapporti con la fascia del muscolo succlavio, con la fascia toraco-claveare che si ispessisce per accogliere il muscolo piccolo pettorale e con il legamento sterno-coracoideo (1-3).

Le cause di compressione in età pediatrica sono riconducibili a tre categorie:

1. malformative:
   - costa cervicale (Figura 1);
   - megapofisi C7;
   - bande fibro-legamentose sopranumerarie (a partenza dalla prima costa o dai muscoli scaleni);

1 • Costa cervicale sovrannumeraria normale e fratturata.

2 • Sinovite villo-nodulare con compressione sul plesso brachiale.

2. post-traumatiche (molto rare);
3. tumorali o pseudo tumorali (Figura 2).

La TOS si presenta quasi sempre come entità isolata, sebbene siano riportati casi di associazione con compressioni canalicolari in altre sedi dello stesso arto superiore (4). L'esordio clinico avviene spesso in corrispondenza di periodi di rapido accrescimento, soprattutto in presenza di coste sovrannumerarie (5,6) con una lieve prevalenza per il sesso femminile; i soggetti affetti sono spesso longilinei, astenici con ipotonotrofia muscolare del cingolo scapolo, omerale. La clinica si caratterizza per la presenza di dolori laterocervicali e posteriori interscapolari, irradiati alla faccia interna dell'arto superiore. Si associano frequentemente ipoestesie o parestesie in territorio del nervo ulnare su IV e V dito e nelle fasi più avanzate compaiono dei deficit della muscolatura intrinseca e disturbi vaso-motori periferici. In relazione alla sede della compressione la sintomatologia potrà avere una prevalenza vascolare (arteriosa o venosa) o neurologica (7). Rispetto all'adulto, l'applicazione dei canonici test clinici può essere più complessa in virtù della compliance non sempre adeguata del bambino. Nell'esame obiettivo si andranno a ricercare alcuni segni clinici ottenuti attraverso dei test, non sempre di facile acquisizione nel bambino, cui verranno associati i test clinici per escludere delle compressioni neurologiche più distali al plesso:

- test di Adson,
- test di Allen.

La diagnostica strumentale è rappresentata da:

- studio elettrofisiologico della conduzione nervosa ai vari livelli dell'arto superiore;

3 • Asportazione chirurgica di costa cervicale.

- Rx rachide cervicale;
- TAC/RMN.

Il trattamento potrà essere sia conservativo (modifiche degli atteggiamenti posturali anomali, rinforzo della muscolatura esterna del cingolo scapolo-omerale, in modo da favorire la retroposizione della spalla e liberare l'outlet toracico) che chirurgico (approccio classico cervicale al plesso brachiale o approccio ascellare) (8) (Figura 3).

Nervo mediano

Le sindromi compressive a carico del nervo mediano possono verificarsi, come nell'adulto, in due sedi:

- canale carpale;
- regione prossimale dell'avambraccio (nervo interosseo anteriore).

La *sindrome del tunnel carpale* è di gran lunga la forma compressiva di maggior rilievo, anche in età della crescita, sebbene, a differenza dell'adulto, le cause idiopatiche siano eccezionali. In effetti la compressione del nervo mediano è da ricondursi in prevalenza a:

- malattie genetiche (da accumulo lisosomiale soprattutto mucopolisaccaridosi, displasie scheletriche come la sindrome di Schwarts-Jampell, la melorestosi, la sindrome di Leri, la sindrome di Dejerine-Sottas, la sindrome di Weill-Marchesani e la HNPP, predisposizione ereditaria alle paralisi da compressione dei nervi periferici) (9-13);
- anomalie anatomiche (persistenza dell'arteria mediana, muscoli lombricali aberranti, muscolo palmare profondo) (14);
- malformazioni congenite (macrodattilie con lipoma o lipoamartoma nervoso, anomalie scheletriche del canale del carpo) (15-17) (Figura 4);
- traumi (sindrome acuta del tunnel carpale dopo fratture o distacchi epifisari del polso) (18);
- malattie metaboliche (diabete mellito tipo I) (19);
- malattie infiammatorie (artrite reumatoide, artrite idiopatica giovanile) (20,21).

La compressione è spesso bilaterale, non si rilevano differenze riguardo al sesso e l'evoluzione della neuropatia è molto più lenta rispetto all'adulto (22).

La sintomatologia è caratterizzata da:

- parestesie in territorio del nervo mediano;
- talvolta dolore (non con la tipica cadenza notturna dell'adulto);

4 • Macrodattilia pollice e II dito da lipoamartoma del nervo mediano.

5 • Release del canale carpale e plastica di riduzione della macrodattilia.

- negli stadi più avanzati ipotrofia dell'eminenza tenare con riduzione della forza del pollice.

L'esame clinico andrà condotto eseguendo una visita completa del bambino, alla ricerca di eventuali anomalie che possano ricondurre a una delle malattie, cui spesso la compressione del nervo mediano è associata. I test evocativi specifici sono quelli di uso comune (Tinel test, Phalen test, two point discrimination). La diagnostica strumentale si avvale della elettroneurofisiologia e della diagnostica per immagini. Riguardo a quest'ultima l'ecografia e la risonanza magnetica vanno inserite nel planning diagnostico, per evidenziare anomalie intrinseche o estrinseche al nervo, che possano esser causa della compressione. Il trattamento potrà esser sia conservativo (*splinting*, infiltrazioni locali) che chirurgico (release del canale carpale, asportazione di eventuali compressione da elementi anatomici aberranti, neurolisi) (23) (Figure 5 e 6).

La *compressione nel nervo interosseo anteriore* rappresenta un'entità meno frequente rispetto alla sindrome del canale del carpo.
Nel bambino è possibile riscontrarla soprattutto quale esito post-traumatico dopo fratture sovracondiloidee dell'omero, lussazioni anteriori in-

6 • Release del canale carpale a cielo aperto.

7 • Cubito valgo da epifisiodesi parziale precoce del condilo omerale.

veterate del capitello radiale (24). Molto meno comuni sono invece le vere e proprie sindromi canalicolari legate ad anomalie anatomiche:

- bande fibrose anomale (a livello dell'origine del pronatore rotondo, del flessore superficiale delle dita);
- muscoli accessori (capo accessorio del flessore lungo del pollice di Gantzer);
- arteria radiale aberrante.

Il sintomo più comune è il dolore associato alla debolezza della pinza pollice-II dito, per riduzione o perdita della flessione dell'articolazione interfalangea del pollice e interfalangea distale del II dito. La presenza di tale limitazione funzionale qualifica il principale segno clinico-diagnostico. Spesso il trattamento conservativo porta a una risoluzione spontanea della sintomatologia, soprattutto nei casi post-traumatici (14).

Nervo ulnare

In analogia con quanto detto per il nervo mediano, anche per il nervo ulnare è possibile ritrovare nel bambino due sedi preferenziali di compressione nell'arto superiore:

- tunnel cubitale;
- canale di Guyon.

Se le compressioni a livello del canale di Guyon sono molto rare e prevalentemente connesse con gangli cistici o anomalie muscolari della regione ipotenare (25), la sindrome del tunnel cubitale è di più frequente riscontro, soprattutto quale esito di traumi nella regione del gomito che abbiano portato a un cubito valgo e si manifesta in epoca tardiva rispetto alla frattura in conseguenza dell'accrescimento:

- distacco misconosciuto del condilo omerale (Figura 7);
- necrosi del condilo omerale;
- distacco epifisario del capitello radiale (con epifisiodesi precoce) (25-27).

Altre cause di compressione sono rappresentate da anomalie anatomiche che comportino la presenza di muscoli accessori nella regione del gomito quali:

- anconeo epitrocleare (28);
- capo mediale del muscolo tricipite in corrispondenza del canale cubitale (29).

La sintomatologia è rappresentata da dolore, parestesie sul IV e V dito sia volari che dorsali (la presenza delle parestesie dorsali è un segno di distinzione con la compressione al canale di Guyon) e debolezza della muscolatura intrinse-

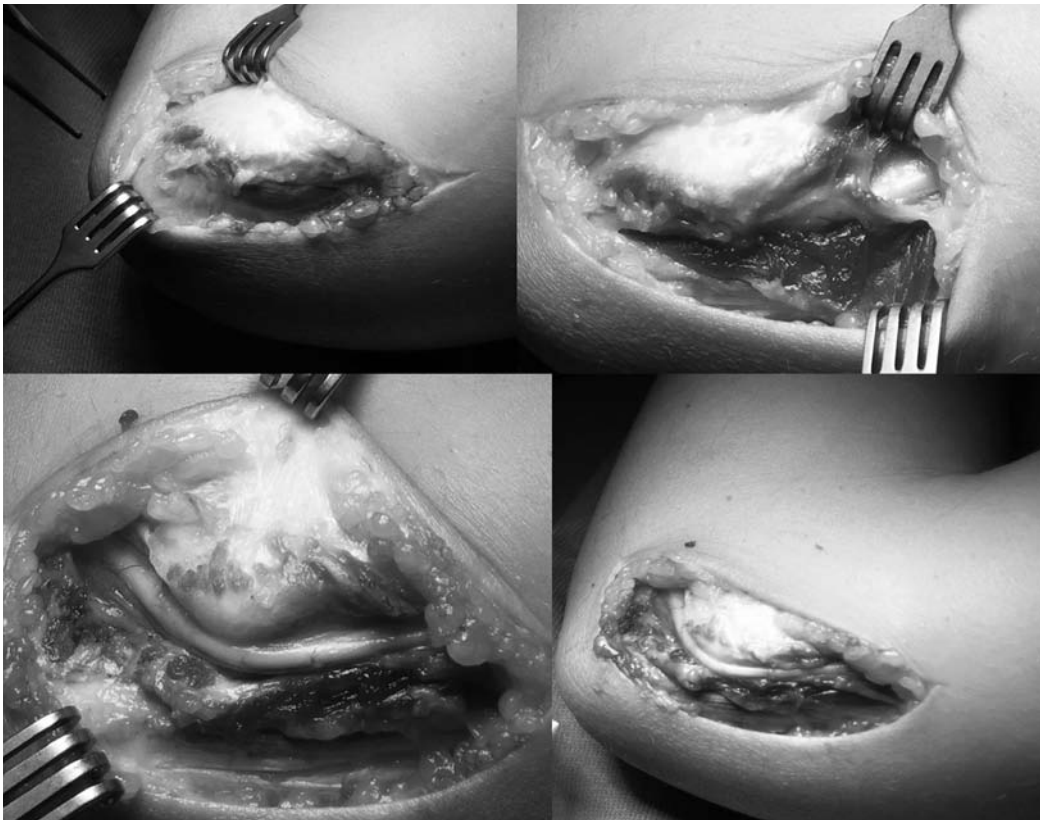

8 • Sindrome del canale cubitale da anconeo accessorio epitrocleare: asportazione del muscolo aberrante e liberazione del nervo ulnare.

ca. L'esame clinico si basa su: positività del segno di Tinel al canale cubitale, prove di funzionalità della muscolatura intrinseca e test di Froment. La diagnostica strumentale prevede lo studio elettroneurofisiologico e in presenza di deviazioni dell'asse del gomito l'Rx standard nelle due proiezioni.

Il trattamento è spesso chirurgico e varia in base alla causa della compressione, potendo prevedere vari gesti chirurgici associati alla decompressione del canale cubitale:

- asportazione di eventuali muscoli accessori (Figura 8);
- osteotomie omerali correttive.

Bibliografia

1. Poitevin LA. Étude des defiles thoraco-cervico-brachiaux. Étude anatomique, dynamique et radiologique. These Med, Paris, 1980.
2. Sebileau P. Demonstration d'anatomie. G. Steinheil, Paris, 1982.
3. Brunelli GA. Le compressioni croniche del plesso brachiale. In: Brunelli GA. Lesioni nervose dell'arto superiore. Edi Ermes, Milano 2004.
4. Okamoto H, Kawai K, Hattori S *et al*. Thoracic outlet syndrome combined with carpal tunnel syndrome and Guyon canal syndrome in a child. J Orthop Sci. 2005; 10(6):634-40.
5. Yang J, Letts M. Thoracic outlet syndrome in children. J Pediatric Orthop. 1996; 16(4):514-7.
6. Tubbs RS, Muhleman M, Miller J *et al*. Cervical ribs with neurological sequelae in children: a case series. Childs Nerv Syst. 2012; 28(4):605-8.
7. Maru S, Dosluoglu H, Drviski M *et al*. Thoracic outlet syndrome in children and young adults. Eur J Vasc Endovasc Surg. 2009; 38(5):560-4.
8. Raimondi PL, Del Bene M. Sindrome dell'outlet toracico. In: Landi A, Catalano F, Luchetti R.

Trattato di Chirurgia della Mano. Verduci Editore, Roma, 2007.
9. Van Meir N, De Smet L. Carpal tunnel syndrome in children. Acta Orthop Belg. 2003; 69(5):387-95.
10. Haddad FS, Jones DH, Vellodi A *et al*. Carpal tunnel syndrome in the mucopolysaccharidoses and mucolipidoses. J Bone Joint Surg Br. 1997; 79(4):576-82.
11. White KK, Karol LA, White DR, Hale S. Muscoloskeletal manifestations of Sanfilippo syndrome (mucopolysaccharidosis type III). J Pediatric Orthop. 2011; 31(5):594-8.
12. Kwon JY, Ko K, Sohn YB *et al*. High prevalence of carpal tunnel syndrome in children with mucopolysaccharidosis type Ii (Hunter syndrome). Am J Med Genet A. 2011; 155A(6):1329-35.
13. Joseph AW, Shoemaker AH, Germain-Lee EL. Increased prevalence of carpal tunnel syndrome in Albright ereditary osteodystrophy. J Clin Endocrinol Metab. 2011; 96(7):2065-73.
14. Lister G. Compression. In: Lister G. The Hand: diagnosis and indications. Churchill Livingstone, Edinburg, London, Melbourne, New York, 1984.
15. Apard T, Laumonier F. Congenital scaphotrapezial synostosis associated with a carpal tunnel syndrome: a case report. Chir Main. 2009; 28(1):33-6.
16. Ulrich D, Ulrich F, Schroeder M, Pallua N. Lipofibromatous hamartoma of the median nerve in patients with macrodactyly: diagnosis and treatment of a rare disease causing carpal tunnel syndrome. Arch Orthop Trauma Surg. 2009; 129(9):1219-24.
17. Nogeura A, Pena C, Martinez MJ *et al*. Hyperostotic macrodactyly and lipofibromatous hamartoma of the median nerve associated with carpal tunnel syndrome. Chir Main. 1999; 18(4):261-71.
18. Senes FM, Catena N. Le fratture del polso in età evolutiva. In: Monografie di Chirurgia della Mano. Le fratture del polso. CG Ed. Medico Scientifiche, Torino, 2011.
19. Kayali H, Kahraman S, Sirin S *et al*. Bilateral carpal tunnel syndrome with type 1 diabetes mellitus in childhood. Pediatr Neurosurg. 2003; 38(5):262-4.
20. Unal O, Ozcakar L, Cetin A, Kaymak B. Several bilateral carpal tunnel syndrome in juvenile chronic arthritis. Pediatr Neurol. 2003; 29(4):345-8.
21. Cruz Martinez A, Arpa J. Carpal tunnel syndrome in childood: study of 6 cases. Electroencephalogr Clin Neruophysiol. 1998; 109(4):304-8.
22. Lamberti PM, Light TR. Carpal tunnel syndrome in children. Hand Clin. 2002; 18(2):331-7.
23. Sri-Ram K, Vellodi A, Pitt M, Eastwood DM. Carpal tunnel syndrome in lysosomal storage disorders: simple decompression or external neurolysis? J Pediatric Orthop B. 2007; 16(3):225-8.
24. Joist A, Joosten U, Wetterkamp D *et al*. Anterior interosseous nerve compression after supracondylar fracture of the humerus: a metaanalysis. J Neurosurg. 1999; 90(6):1053-6.
25. Beaty JH, Kasser JR. Gomito: fratture epifisarie, lesioni apofisarie dell'estremo distale dell'omero, osteonecrosi della troclea e fratture condiloidee a T. In: Rockwood CA, Wilkins KE. Traumatologia Pediatrica, 6ª ed. Verduci Editore, Roma, 2008.
26. Wadsworth TG. Premature epiphyseal fusion after surgery of capitulum. J Bone Joint Surg. 1964; 46:46-9.
27. Gay JR, Love JG. Diagnosis and treatment of tardy paralysis of the ulnar nerve. J Bone Joint Surg. 1947; 29:1087-97.
28. Boero S, Senes FM, Catena N. Pediatric cubital tunnel syndrome by anconeus epitrochlearis: a case report. J Shoulder Elbow Surg. 2009; 18:e21-3.
29. Dellon AL. Muscolotendineus variations about the medial humeral epicondyle. J Hand Surg Br. 1986; 11:175-81.

Finito di stampare nel mese di settembre 2012
con i tipi e gli impianti di proprietà della
C.G. Edizioni Medico Scientifiche srl
da MG Servizi Tipografici s.r.l. (CN)